Dr. ION RÎNDAȘU

Doctor în științe medicale
Medic primar
Șef de lucrări Institutul Medico-Farmaceutic—București

PROTEZE DENTARE

VOLUMUL II

EDITURA MEDICALĂ
București, 1988

Scanned with OKEN Scanner

PARTEA A IV-A

PROTEZA SCHELETATĂ

TABLA DE MATERII

	Pag.
1. INTRODUCERE, GENERALITĂŢI	9
Fazele clinico-tehnice pentru confecţionarea protezei scheletate	10
Elemente componente ale protezei scheletate	11
Dinţii artificiali	11
Şeile	12
Conectorii principali	13
Aliajele pentru proteza scheletată	14
Conectorii principali la protezele maxilare	17
Conectorii principali la protezele mandibulare	19
Conectorii secundari	23
Elementele de menţinere, sprijin şi stabilizare	24
2. ELE MENTELE DE MENŢINERE, SPRIJIN ŞI STABILIZARE	25
I. Elementele principale	25
1. Elementele cu acţiune directă	25
Croşetele	25
Croşetele turnate	26
Sisteme speciale	32
2. Elementele indirecte (mijloace antibasculante)	41
II. Elementele auxiliare	43
3. TEHNICI DE CONFECŢIONARE A SCHELETULUI METALIC	44
1. Tehnica de obţinere cu elemente fabricate	44
2. Tehnica de obţinere prin turnare	46
Tehnica tradiţională (empirică)	46
Tehnica modernă	48

Scanned with OKEN Scanner

Pag.

4. FAZELE CLINICO-TEHNICE PENTRU OBȚINEREA PROTEZEI SCHELETATE..... 48

Amprenta preliminară 49
Modelul preliminar 49
Tratamentul preprotetic și proprotetic 50
Tratamentul proprotetic 51
Amprenta definitivă sau funcțională 56
Modelul de lucru 56
Analiza modelului la paralelograf 58
Paralelograful 58
Proiectul componentei metalice al protezei scheletate..... 61
Modelul duplicat 61
Macheta componentei metalice 65
Tiparul 67
Conformatorul pentru tipar..... 68
Vacum-malaxorul 68
Operațiile care sînt efectuate pentru confecționarea tiparului 71
Alegerea conformatorului și solidarizarea modelului la capacul acestuia..... 71
Realizarea machetei canalelor de pătrundere a aliajului topit în tipar..... 71
Macheta canalelor de evacuare a gazelor 72
Detensionarea..... 72
Degresarea machetei 73
Cuplarea cilindrului conformatorului la capac..... 73
Prepararea pastei de masă de ambalat și turnarea ei..... 73
Topirea și arderea materialului machetei..... 74
Introducerea aliajului topit în tipar..... 75
Încălzirea tiparului 75
Cuptorul de încălzire 76
Topirea aliajului 77
Turnarea aliajului topit 79
Dezambalarea și prelucrarea piesei turnate 80
Dezambalarea 80
Defectele posibile ale piesei turnate..... 81
Prelucrarea scheletului metalic 83
Proba scheletului metalic pe modelul de lucru 87
Proba scheletului și adaptarea pe cîmpul protetic..... 88
Proba pe cîmpul protetic 88
Determinarea și înregistrarea relației intermaxilare..... 89
Macheta componentei acrilice 90
Realizarea componentei acrilice 91
Prelucrarea finală 92

5. REPARAȚII ȘI RECONDIȚIONĂRI 93

Reparații 93
Fixarea dinților de pe șei 93
Croșetele fracturate 95
Recondiționarea 96
Înlocuirea dinților extrași 96
Rebazarea 97

6. PROTECȚIA MUNCII ÎN LABORATORUL DE TEHNICĂ DENTARĂ 98

Bibliografie 100

Scanned with OKEN Scanner

1.

INTRODUCERE, GENERALITĂȚI

Proteza parțială acrilică, pentru multe forme de edentație, reprezintă o soluție de tratament greu acceptată, datorită volumului mare pe care îl ocupă în cavitatea bucală și a suprafeței întinse de mucoasă acoperită de baza protezei.

Aceste deficiențe sînt remarcate la scurt timp după inserția protezei și aduse la cunoștință specialistului sub formă de nemulțumiri. La acestea se adaugă și alte deficiențe care se instalează progresiv, în timp, cunoscute de noi toți și arătate în capitolul precedent.

Intervențiile de reducere a bazei în scopul îmbunătățirii confortului, descoperind o parte din suprafața cîmpului protetic (fenestrare, decoletare, răscroire), reprezintă dovezile căutărilor pentru a se obține o proteză mai « bună ». Intervenția de reducere a bazei, este urmată de scăderea rezistenței la rupere a protezei sub acțiunea presiunilor ocluzale, de fapt se înlocuiește un dezavantaj cu alt dezavantaj. Rezistența mecanică sporită a fost obținută cînd s-a imaginat înlocuirea bazelor confecționate din materiale organice cu cele anorganice (metalice). Această înlocuire a atras după sine crearea unor condiții favorabile pentru confort, metalul fiind rezistent, iar placa are dimensiuni mult reduse.

Conceperea și procedeele de realizare tehnică a protezei parțiale metalice au cunoscut un lung proces evolutiv, condiționat de progresele înregistrate în metalurgie, chimie macromoleculară și a științelor biologice. Proteza scheletată, în ultimile decenii ale secolului nostru, s-a impus ca o formă de tratament de înaltă ținută științifică.

Acest tip de proteză a fost obținut datorită existenței următoarelor condiții tehnico-materiale: aliajele de crom-cobalt, materialele elastice pentru amprentare, materialele duplicatoare, modelul duplicat, paralelograful, cunoștințele de morfofiziologie ocluzală etc. În prezent, sînt dezvoltate elementele de menținere, sprijin și stabilizare cu acțiune directă, croșetele și elementele speciale pentru îmbunătățirea funcționalității protezei și a conservării structurii cîmpului protetic.

Proteza parțială scheletată prezintă următoarele caracteristici clinico-tehnico-terapeutice:

— Restaurează morfologic integritatea arcadei dentare.
— Restaurează ocluzia funcțională.
— Restaurează din punct de vedere estetic arcada dentară.
— Restaurează funcția masticatorie.
— Creează condiții favorabile pentru desfășurarea funcției fonetice.

Scanned with OKEN Scanner

— Are rol profilatic și participă la menținerea stării de troficitate a țesuturilor.

— Volumul redus creează o stare de confort la nivelul cavității bucale.

— Este rezistentă la acțiunea presiunilor la care este supusă de către dinții antagoniști.

— Sprijinul este, de cele mai multe ori, pe țesuturile muco-osoase și pe cele dento-paradontale. Sprijinul numai pe țesutul muco-osos, sau numai pe țesuturile dento-parodontale sînt întîlnite foarte rar.

— Elementele de menținere, sprijin și stabilizare sînt complexe, croșete foarte variate și sisteme speciale.

— Realizate în cea mai mare parte din aliaje metalice, sînt lipsite de pericolul fracturării.

— Datorită prezenței aliajului metalic, sînt în general menținute într-o stare de igienă foarte bună.

— Conceperea este efectuată după un plan și în urma tratamentului protetic.

— Confecționarea în laborator este posibilă dacă există aparatură specifică ei.

— Sînt confecționate numai din aliaje speciale, foarte dure, ce se prelucrează greu.

În concluzie, sînt evidente calitățile cu acțiune favorabilă asupra morfofiziologiei aparatului dento-maxilar dar indicațiile prezintă limite, deoarece confecționarea este determinată de condițiile tehnico-materiale.

Fazele clinico-tehnice pentru confecționarea protezei scheletate

Clinic. Examinarea pacientului, diagnosticul, planul de tratament.
Clinic. Amprenta documentară sau preliminară.
Laborator. Modelul preliminar.
Laborator. Lingura individuală.
Clinic. Amprenta definitivă sau funcțională.
Laborator. Modelul definitiv sau de lucru.
Laborator. Analiza modelului de lucru la paralelograf și conceperea proiectului protezei scheletate.
Laborator. Modelul duplicat.
Laborator. Macheta scheletului metalic.
Laborator. Tiparul pentru componenta metalică.
Laborator. Topirea, turnarea.
Laborator. Dezambalarea și prelucrarea componentei metalice.
Clinic. Proba componentei metalice pe cîmpul protetic și determinarea rapoartelor intermaxilare.
Laborator. Macheta componentei acrilice.
Clinic. Proba pe cîmpul protetic.
Laborator. Tiparul componentei acrilice.
Laborator. Polimerizarea, dezamblarea și prelucrarea componentei acrilice.
Clinic. Aplicarea pe cîmpul protetic.

Scanned with OKEN Scanner

Elementele componente ale protezei scheletate

Proteza scheletată, este reprezentată de un corp fizic, variat dimensionat și format, realizat să restaureze morfofiziologic aparatul dento-maxilar. În structura sa sînt observate mai multe părți între care există o continuitate morfologică și o corelație funcțională.

Individualizarea părților (elementelor) componente, în scop didactic, ar părea arbitrară și artificială dacă ne gîndim că este un tot structural și funcțional, dar este justificată de găsirea unei posibilități de a fi descrisă în mod schematic, sintetic. Ordinea de prezentare, a părților componente, este întîlnită în tratatele de specialitate în mod diferit, noi am preferat-o pe cea care începe de la simplu către complex (de la dinți).

DINȚII ARTIFICIALI

Dinții artificiali, care înlocuiesc pe cei naturali pierduți, sînt repartizați, în zone topografice diferite, în funcție de tipul de edentație. Dinții artificiali reprezintă proteza propriu-zisă, fiindcă ei sînt cei care restaurează morfofiziologia arcadei dentare, restul componentelor, sînt elemente ajutătoare, care realizează legătura, rigiditatea segmentelor de arcadă dentară artificială și mențin proteza în contact cu suprafața cîmpului protetic.

Varietatea dinților artificiali

— **Dinții din porțelan** fabricați, diferențiați din punct de vedere al formei, în fațete și dinți diatorici și din punct de vedere al sistemului de fixare (crampoane, cavități retentive).

Acești dinți prezintă multe caracteristici care-i recomandă pentru: redarea aspectului fizionomic imediat și în timp, păstrîndu-și culoarea; menținerea dimensiunilor și formei reliefului ocluzal, calități deosebite pentru restaurarea ocluziei funcționale; eficiența masticatorie datorită reliefului ocluzal cuspidat și a durității mari.

Indicațiile lor sînt limitate la proteza scheletată de următoarele: uzează fețele ocluzale ale dinților antagoniști; în spațiile interocluzale mici necesită adaptări prin șlefuire, urmată de eventuala desființare a sistemului de retenție; contactul ocluzal cu antagoniștii este însoțit de zgomot.

— **Dinții din acrilat** sînt obținuți în mod diferit: produși industrial (fabricați) sau confecționați în laboratorul de tehnică dentară. Pentru proteza scheletată sînt preferați dinții din acrilat, deoarece sînt fixați mai rezistent la șa și sînt adaptați la relațiile funcționale interocluzale foarte bine și ușor. Aceste avantaje sînt diminuate de multe dezavantaje cum sînt: schimbarea culorii, impregnarea cu fluidul bucal și abraziunea intensă, care reprezintă o deficiență deosebit de nefavorabilă pentru stabilirea relațiilor funcționale interarcadice.

— **Dinții metalici** sînt realizați rar, fiind impuși de condiția morfologică și topografică a cîmpului protetic, spațiul edentat unidentar în zona laterală cu dimensiune mezio-distală redusă datorită migrărilor în plan orizontal a dinților vecini. În imposibilitatea altei rezolvări, se recurge la această soluție. Masivul respectiv este modelat odată cu toată componenta metalică a protezei și turnat.

Scanned with OKEN Scanner

Alegerea dinților artificiali

Dinții pentru proteza scheletată, sînt aleși după criteriile care au fost arătate la proteza parțială acrilică. Dinții restanți și dinții antagoniști constituie repere importante, la care se adaugă înălțimea spațiului protetic și morfologia crestei alveolare (lată, înaltă, ascuțită, atrofiată etc.). În zona frontală, sînt aleși să corespundă culoarea, mărimea și forma cu a dinților vecini. În edentații frontale sînt aleși după testele corelației dento-faciale. Relieful feței ocluzale al dinților laterali este dependent de relieful ocluzal al dinților antagoniști. Dinții fabricați prezintă pe fața ocluzală un relief anatomic. Există dinți cu relief accentuat, cuspizii prezintă pante abrupte între care se află șanțuri adînci; dinți cu relief moderat cuspidat și dinți cu relief ocluzal șters, abrazat. Din punct de vedere mecanic, dinții cuspidați oferă maximum de eficiență masticatorie. Dimensiunea vestibulo-orală este în funcție de lățimea crestei alveolare, la creste late — dinți lați, la cele ascuțite — dinți înguști.

Reguli pentru montarea dinților

Dinții artificiali în cele două zone (frontal și lateral) sînt montați astfel:

1. În spațiile edentate din zona frontală, de o parte și de alta a liniei mediane, sînt montați să restaureze configurația (curbura) arcadei, fiecare dinte fiind înclinat mai mult sau mai puțin în cele două sensuri, mezio-distal și vestibulo-palatinal (înclinare întîlnită la dinții naturali). Redarea aspectului facial avut înainte de edentație este uneori obținut prin: crearea spațiilor interdentare (diastema și tremele), poziții particulare ale unor dinți (suprapuneri, rotiri în ax etc.), artificii cromatice care să imite obturații sau dinți devitali. Montarea în scopul restaurării ocluziei funcționale, ghidajul anterior este obținut prin relațiile de contact cu dinții antagoniști și verificat la proba protezei.
2. În spațiile din zonele laterale și terminale dinții sînt montați pe creasta alveolară, pentru ca proteza să nu prezinte mișcări de basculare, să se poată efectua masticația.

ȘEILE

Șeile morfologice, reprezintă componentele protezei parțiale scheletate care acoperă crestele alveolare.

Din punct de vedere funcțional, șeile sînt componentele pe care se află fixați dinții artificiali, care transmit presiunile de la dinții artificiali osului și dinților stîlpi (cînd sînt croșete cu pinteni ocluzali), care participă mai mult sau mai puțin în menținerea și stabilizarea protezei scheletate (la nivelul lor se manifestă forța de adeziune, retentivitatea anatomică a cîmpului protetic și tonicitatea musculară). Suprafețele șeilor sînt asemănătoare cu cele ale protezei parțiale acrilice.

Caracteristicile clinico-tehnico-terapeutice ale șeilor:

— Suprafața mucozală se recomandă să fie metalică în edentația laterală, unde sînt sprijinite la ambele extremități dento-parodontal, deoarece se menține

Scanned with OKEN Scanner

igiena mai bine și conductibilitatea termică stimulează troficitatea țesuturilor subiacente.

2— Suprafața mucozală este acrilică în edentațiile terminale, unde sînt sprijinite dento-paradontal numai la o extremitate (mezială).

3— Suprafața mucozală acrilică oferă posibilitatea retușării (șlefuirii pentru adaptare) și rebazării (după atrofia crestei alveolare).

4— Suprafața mucozală este întotdeauna extinsă la maximum, în limitele zonei de mucoasă fixă, și în contact întim cu aceasta, pentru a transmite presiunile cît mai dispersat, pe unitatea de suprafață cantitatea de forțe să fie minimă (sînt exceptate șeile sprijinite la ambele extremități). Aceasta se obține prin amprentarea cu lingura individuală, adaptată la marginile cîmpului protetic.

5— Suprafața mucozală în sens mezio-distal este situată la 2 mm distanță de parodonțiul marginal al dinților restanți.

6— Marginile sînt adaptate la formațiunile mobile de la periferia cîmpului protetic pentru a nu apare leziuni la nivelul lor și a nu se mobiliza proteza prin tracțiune de margini; dacă sînt mai scurte rămîn resturi alimentare între margine și fundul de sac vestibular.

7— Forma versantului vestibular să favorizeze participarea tonicității musculare pentru menținerea protezei pe cîmpul protetic.

8— Structura este metalo-acrilică, cu o greutate redusă, realizată suficient de rezistent la presiunile ocluzale.

9— Structura metalo-acrilică este obținută în două etape diferite de laborator, cea metalică odată cu turnarea celorlalte componente metalice ale scheletului, iar cea acrilică în altă etapă odată cu dinții artificiali.

10— Structura metalică este concepută și realizată ca formă și dimensiune încît să favorizeze montarea dinților artificiali.

11— Șeile sînt unite la conectorii principali rezistenți, prin suprafețe mari, pentru a rezista forțelor maxime.

12— Retenția acrilatului la componenta metalică a șeii este realizată diferit, pentru șeile terminale prin grile (ochiuri) metalul fiind încorporat în masa de acrilat; pentru șeile laterale prin anse sau proeminențe retintive.

13— Șeile frontale, asigură fizionomia prin versantul vestibular (formă, dimensiune, culoare) și prin bonturile metalice pe care se fixează coroana fizionomică individualizată.

14— Șeile lipsesc în spațiile mici, reduse mezio-distal, dinții sînt fixați pe alte elemente ale protezei (conectori).

15— Numărul șeilor este egal cu numărul spațiilor edentate, cu excepția spațiilor reduse.

16— Proiectul protezei scheletate este mai ușor dacă se începe cu desenarea șeilor, care apoi vor fi unite în mod diferit, cu ajutorul conectorilor principali.

CONECTORII PRINCIPALI

Conectorii principali reprezintă elementele care unesc șeile între ele. Sînt din metal, cu forme și dimensiuni diferite în funcție de: maxilar, sau mandibulă și de tipul de edentație.



Scanned with OKEN Scanner

Conectorii principali prezintă următoarele caracteristici clinico-tehnico-terapeutice:

— *Rigiditatea* caracteristică, determinată de: dimensiune (lățime și grosime), forma secțiunii transversale și structura fizico-chimică a materialului din care sînt realizați. Rigiditatea se impune ca necesitate funcțională, astfel ca proteza, supusă forțelor masticatorii, să repartizeze în mod uniform presiunile pe întreaga suprafață de sprijin a cîmpului protetic, reprezentată de dinții restanți și mucoasă. Conectorul principal flexibil determină următoarele efecte negative: țesuturile care au raport de contact sînt traumatizate; proteza este puțin rezistentă, se poate fractura sub acțiunea forțelor masticatorii.

— *Confortul* pentru pacient, caracteristică care este realizată astfel: așezat în zonele cu funcționalitate scăzută, pentru a nu fi perceput sau a nu deranja mișcările structurilor mobile (limba, vălul palatului, planșeul bucal); dimensiunea și forma realizată în mod selectiv, formele plate sînt mai bine tolerate de țesuturi, cînd nu se pot realiza acestea, sînt înlocuite cu formele ovalare (aplatizate); traversarea de la o hemiarcadă la cealaltă este obținută pe un traiect perpendicular pe linia medio-sagitală a cîmpului protetic; la nivelul celor două arcade conturul este simetric; reproduce toate contururile structurilor anatomice pe care le acoperă pentru ca limba să nu perceapă noi forme; reducerea dimensiunilor în limitele asigurării rezistenței la rupere și a nedeformabilității elastice; suprafața orală foarte bine lustruită, să alunece părțile mobile; profilaxia țesuturilor cu care prezintă contact conectorul principal să nu fie traumatizate datorită presiunilor nocive sau al eventualelor margini tăioase.

Profilaxia este obținută prin: 1) folierea zonelor unde conectorul are contact și ar putea să exercite presiune (rugi palatine, torus, papila retroincisivă, proces alveolar, paradonțiu marginal); folierea este efectuată în mod diferențiat în funcție de sprijinul protezei și de gradul de rezilință al mucoasei; 2) așezarea conectorilor la distanță de inserția planșeului bucal și de parodonțiul marginl al dinților restanți; 3) marginile sînt modelate din faza de machetă și apoi prelucrate, să nu lezeze părțile moi; de asemeni toate locurile de întîlnire dintre elemente sînt realizate în unghiuri rotunjite.

Aliajele pentru proteza scheletată

1. Aliajele de aur platinat

Aceste aliaje sînt reprezentate de aliajul de aur 833‰ cu 120‰ platină, și de aliajul de aur de 750‰ cu 120‰ sau 150‰ platină.

Aliajul de aur 833‰ + 100—120‰ platină

În acest aliaj argintul și cuprul sînt reprezentate în procente reduse, fiind înlocuite de platină. Prezența platinei în compoziție îmbunătățește calitățile fizico-chimice, manifestate printr-o rezistență mai mare la acțiunea unor substanțe oxidante și o flexibilitate crescută.

Proprietățile sale fiizico-chimice sînt:

— culoarea galben-gri;

— greutatea specifică de peste 18,5 g/cm^3;

— coeficientul de contracție la răcire este de 1—1,2% și este total compensat de expansiunea pereților tiparului;

Scanned with OKEN Scanner

— rezistența la rupere și duritatea sînt foarte mari;
— lustrul este menținut mai mult decît la aliajele de aur fără platină;
— rezistență la acțiunea substanțelor corozive;
— aliajul în stare topită este foarte fluid, calitate favorabilă pentru a se obține croșete cu brațe retentive subțiri;
— valoarea lucrării se menține după deteriorarea morfo-funcțională a acesteia, datorită aliajului care se poate recupera în urma rafinării.

Aliajul de aur 750‰+120‰ platină

În compoziția fizico-chimică a aliajului argintul este reprezentat de 83 părți iar cuprul de 167. Cuprul într-un procent ridicat, conferă aliajului caracteristici superioare față de aliajul de 833‰, fiind mai dur și cu un grad mai mare de flexibilitate. Platina introdusă în aliaj îi conferă duritate mai mare, flexibilitate și rezistență la acțiunea substanțelor corozive. Aliajele de aur, în prezent, sînt folosite pentru confecționarea protezelor scheletate mult mai puțin decît în trecut, deoarece au apărut aliajele de crom-cobalt. Aliajele de aur nu sînt înlocuite în totalitate de acestea, deoarece nu posedă atracția pe care o au pacienții pentru asemenea aliaje; mai există pacienți care-și doresc lucrări protetice din aliaje galbene. Așa se explică de ce, sînt acceptate și uneori chiar solicitate lucrări fixe din aliajele cuprului (bronzuri).

Aliajele de aur platinat pentru protezele scheletate posedă următoarele caracteristici: 1) sînt grele, ceea ce pentru menținerea protezei pe cîmpul protetic maxilar reprezintă un dezavantaj (sînt preferate protezele ușoare); 2) sînt flexibile, ceea ce obligă să fie modelați cu dimensiuni mai mari (mai voluminoși) conectorii principali și secundari pentru a se asigura rigiditatea, dezavantaj cu efect dublu: greutatea protezei este mai mare și mai puțin confortabilă; 3) flexibilitatea este favorabilă pentru brațele retentive ale croșetelor turnate, sînt realizate mai subțiri și așezate în zone mai profunde față de linia ecuatorului protetic. Proteza este mai bine menținută pe cîmpul protetic; 4) prețul unei proteze este foarte ridicat, deoarece aliajul are greutate specifică mare, este realizată mai voluminoasă, comparativ cu cea din aliaje de crom-cobalt, și însăși aliajul este foarte scump, de zeci de ori mai mult decît aliajele inoxidabile.

2. — Aliajele de crom-cobalt (stelite)

Aceste aliaje sînt realizate și produse de la începutul secolului al XX-lea și sînt cunoscute și sub numele de « stelite ». Aliajele din această grupă sînt amestecuri complexe, în care elementele de bază sînt cromul și cobaltul.

Compoziția stelitelor este următoarea:

Crom	15—30%	Carbon	0,20— 0,40%
Cobalt	1—64%	Magneziu	0,5 %
Nichel	4—55%	Tungsten	0,4 %
Molibden	5—18%	Aluminiu	7 %
Siliciu	1—4 %		

Proprietățile fizico-chimice ale elementelor și participarea lor la formarea caracteristicilor stelitelor:

— *Cromul* în procent de peste 12% participă prin crearea pasivității față de acțiunea oxigenului. Creșterea exagerată a cantității de crom este nefavo-

rabilă cristalizării (se produce o cristalizare grosieră) cu efecte negative asupra rezistenței mecanice și a flexibilității.

— *Cobaltul* participă prin completarea stabilității chimice a aliajului, protejîndu-l de acțiunea corozivă a acizilor și a bazelor. Finisează structura cristalină și previne coroziunaa intercristalină.

— *Nichelul* participă prin creșterea ductibilității aliajului, devine mai ușor prelucrabil, calitate la care se adaugă combaterea oxidării, îmbunătățira omogenității structurale și a flexibilității.

— *Molibdenul* participă prin formarea structurii cristaline foarte fine și omogene, mărește rezistența la coroziune, mărește rezistența la rupere și flexibilitatea.

— *Siliciul, magneziul, aluminiul* și alte elemente introduse, care reprezintă secrete ale rețetei de fabricație, împiedică oxidarea aliajului și îi măresc fluiditatea.

Proprietățile fizico-chimice:

— sînt aliaje inoxidabile rezistente la acțiunea acizilor și bazelor;

— greutatea specifică este între 8—10 g/cm^3, greutatea protezei este mică, comparativ cu cea realizată din aliaje de aur;

— intervalul de topire este cuprins între 1000—1500° C;

— cristalizează la răcire omogen și uniform, cu o structură autentică;

— fluiditatea este mare în stare topită;

— coeficientul de contracție la răcire este cuprins între 1,7 și 2,3%, care este compensat în cea mai mare parte de expansiunea tiparului;

— temperatura de fluidificare înaltă și coeficientul de contracție la răcire mare, impun utilizarea maselor de ambalat cu lianți silicați sau fosfați, caracterizate de: rezistență termică, duritate mare și coeficient de dilatare corespunzător contracției aliajului respectiv;

— duritatea este cuprinsă între 180—360 kg/mm ^{2} Brinell, proprietate ce determină dificultăți în prelucrarea prin abraziune (nefavorabilă și pentru confecționarea microprotezelor și a punților dentare);

— rezistența la șoc (rupere), proprietate favorabilă realizării elementelor de legătură dintre șei și a conectorilor secundari cu volum redus;

— sîrma, produsul trefilat, are flexibilitate mai bună, comparativ cu un produs turnat, la dimensiuni egale. Turnăturile subțiri prezintă flexibilitate, dar ea este limitată;

— Prelucrate, sînt lustruite, proprietate care se păstrază o lungă perioadă de timp și este favorabilă pentru menținerea igienei cavității bucale;

— prețul de cost al unei proteze scheletate este de zeci de ori mai mic, comparativ cu cea din aur-platinat.

Aliaje comercializate

Vitallium este un aliaj din această grupă, realizat de mult timp (printre primele). Este produs și comercializat în două variante din punct de vedere al durității, notate astfel: V-260 și V-180, litera reprezintă simbolul aliajului iar cifrele valoarea durității în kf/mm ^{2} (după Brinell).

Același tip de aliaje, produse și comercializate mai recent, sînt cunoscute sub următoarele denumiri: *Swedion* (Suedia); *Wisil* (RFG), *Rubonit* (Austria), *Remanum* (RFG), *Niranim* (S.U.A.).

Scanned with OKEN Scanner

*W*iptam, este sîrmă pentru croșete, prezintă ca proprietate flexibilitatea care apare după manevrele de modelare (prelucrarea la rece determină ceruisarea).

Aceste aliaje sînt indicate pentru confecționarea protezelor scheletizate.

Conectorii principali la protezele maxilare

Preferăm să începem cu descrierea acestora, deoarece se aseamănă mai mult cu elementul de legătură dintre șei (placa palatinală totală, fenestrată, răscroită și decoletată) al protezei parțiale acrilice, descrise în capitolul anterior. Protezele parțiale au șeile unite cu ajutorul conectorilor principali sub formă de placă sau plăcuță.

— *Placa palatinală totală sau completă.* Această placă, acoperă în totalitate suprafața bolții palatine (fig. 4-1). Este caracterizată de următoarele:

— grosimea de 0,40 mm, față de 2 mm cît este cea din acrilat, reprezintă condiția pentru un confort mai bun; 2) fiind metalică este incomparabil mai rigidă și mai rezistentă la fracturare, decît cea din acrilat; 3) din punct de vedere igienic este foarte bună, se întreține ușor, nu se impregnează cu resturi alimentare; 4) se realizează prin turnare odată cu restul elementelor protezei scheletate. Întinderea în suprafață și grosimea redusă, reprezintă elemente de dificultate pentru turnare.

Indicația este limitată de acțiunea nefavorabilă pe care o are asupra structurilor cîmpului protetic, datorită sprijinului mucoperiostal.

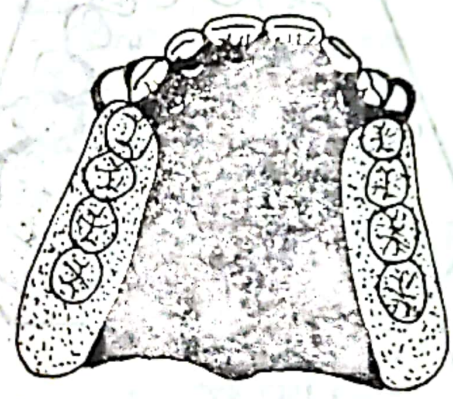

Fig. 4—1. Placă palatinală totală.

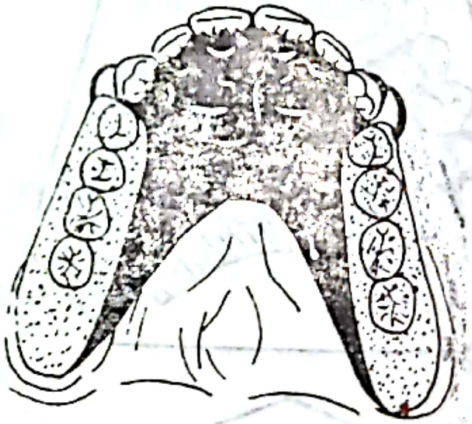

Fig. 4—2. Proteză scheletizată cu plăcuță metalică răscroită distal.

Indicația majoră și total justificată o reprezintă edentațiile subtotale, unde dinții restanți sînt grupați la o singură extremitate a cîmpului protetic (lateral sau frontal), însoțit de creste voluminoase și presiuni masticatorii excesiv de puternice, vechi purtători de proteze care au fracturat multe proteze acrilice. Aplicate în aceste condiții, vechiul purtător este satisfăcut de tratament.

— *Plăcuța dento-mucozală, răscroită distal,* acoperă versantele palatinale ale crestelor alveolare, depășindu-le cu 4—5 mm spre linia mediană (fig. 4—2). Eliberează o parte din suprafața mucozală a bolții palatine de o parte și de alta

Scanned with OKEN Scanner

a liniei mediane, dinspre posterior către anterior pînă la nivelul rugilor palatine. Este o plăcuță dento-mucozală, deoarece are contact și cu fețele orale ale dinților restanți, frontal pînă în zona supracingulară, iar lateral pînă în zona supraecuatorială. Corespunzător parodonțiului marginal nu are contact pentru a nu exercita presiuni, prin folierea modelului sau prin decoletare.

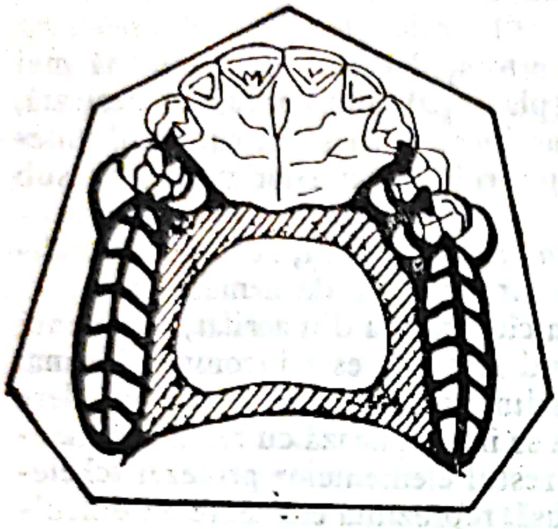

Fig. 4—3. Proteză scheletizată maxilară fenestrată și decoletată.

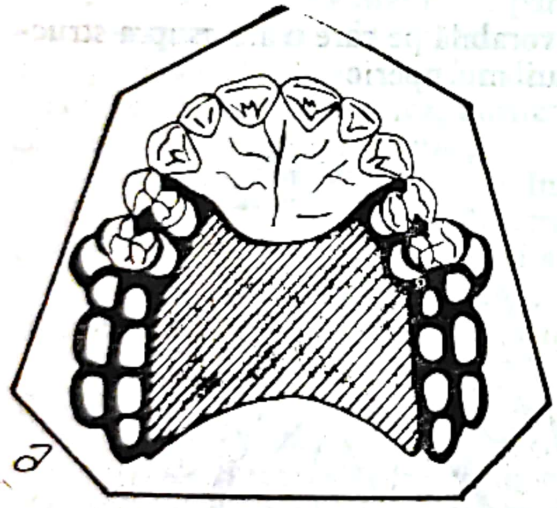

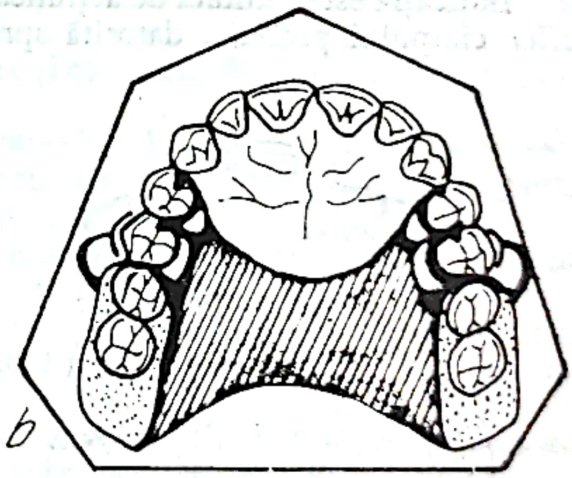

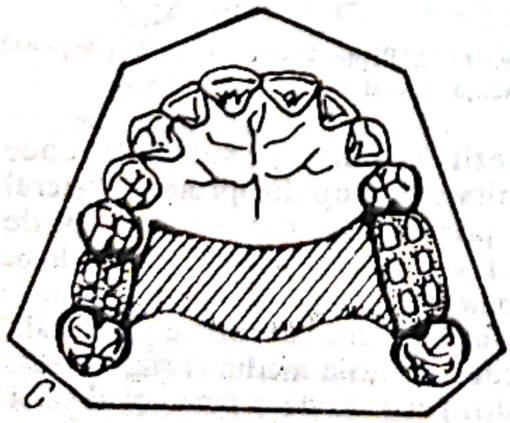

Fig. 4—4. Plăcuță palatinală posterioară.
a — Întinsă; *b* — medie; *c* — redusă.

Scanned with OKEN Scanner

— *Plăcuța fenestrată* acoperă mai puțin din suprafața mucozală a cîmpului protetic, deoarece eliberează zona centrală a bolții palatine și 1/3 anterioară a acesteia. Dintre toate plăcuțele această formă este preferată, datorită: 1) rigidității, șeile în edentațiile termino-terminale, de pe cele două hemiarcade, sînt solidarizate de fapt prin două plăcuțe înguste situate la distanță una de cealaltă (fig. 4-3), care sînt legate între ele de alte două benzi laterale de 5-6 mm lățime așezate paralel cu versantul crestei alveolare sau cu parodonțiul dinților restanți.

Plăcuța mucozală posterioară (fig. 4-4 a, b, c) unește șeile de pe ambele hemiarcade. Dimensiunile lor sînt diferite, în funcție de forma edentației. În edentațiile latero-laterale, plăcuța are lățimea de 10—12 mm și grosimea de 0,40—0,50 mm. În edentațiile termino-terminale și latero-terminale întinse, plăcuța este mai lată, de 20—25 mm, și acoperă zona posterioară a suprafeței bolții palatine.

Conectorii principali la protezele mandibulare

Protezele mandibulare, datorită particularităților morfo-clinice ale cîmpului protetic, șeile, în edentațiile latero-laterale și termino-terminale sînt unite la extremitatea mezială prin conectorul principal care are formă caracteristică de arc de cerc, aspect asemănător curburii arcadei mandibulare în zona frontală.

Protezele mandibulare au șeile unite între ele cu ajutorul conectoriilor secundari sub formă de: bară linguală, de bară și croșet continuu și de plăcuță dento-mucozală.

— *Bara linguală.* Reprezintă elementul de legătură frecvent utilizat între șeile protezelor scheletate mandibulare (fig. 4-5). Forma în secțiune transversală este semipiriformă cu extremitatea voluminoasă orientată în jos, iar extremitatea subțire orientată în sus. Această formă și orientare se pare a fi cea mai confortabilă dintre toate. Mai sînt descrise și alte forme: ovală, semiovală și semirotundă.

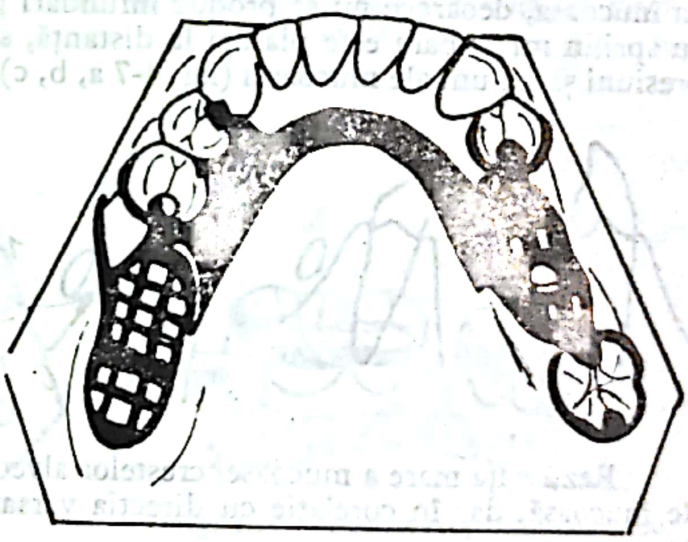

Fig. 4—5. Bară linguală.

Dimensiunea în secțiune transversală, vertical măsoară 4-5 mm, orizontal măsoară 1 mm la extremitatea superioară și 3 mm la extremitatea inferioară (fig. 4-6). Forma și dimensiunea bazei în secțiune sînt cele două elemente care participă la: rigiditatea protezei și confortul pacientului.

Topografia barei linguale, în sens vertical și orizontal:

1) *În sens vertical* este situată în dreptul procesului alveolar mandibular, între parodonțiul marginal al dinților restanți și fundul de sac lingual. Extremi-

Scanned with OKEN Scanner

tatea superioară a barei este situată la 4—5 mm distanță de parodonțiul marginal. Extremitatea inferioară este plasată la nivelul fundului de sac lingual (față de inserția planșeului bucal este la 2 mm distanță). Barele prin marginea superioară nu produc leziuni parodonțiului marginal, iar prin marginea inferioară nu împiedică mișcările planșeului bucal.



Fig. 4—6. Bare linguale sub diferite forme în secțiune transversală.

2) *În sens orizontal,* față de mucoasa versantului lingual al procesului alveolar, are poziții diferite în funcție de: direcția versantului lingual al procesului alveolar; sprijinul protezei; gradul de rezilienţă al mucoasei crestelor alveolare.

Direcția versantului lingual poate să fie verticală, oblică și retentivă (mai rar). Pentru direcția verticală și retentivă a procesului alveolar, bara este situată în contact lejer cu mucoasa, iar pentru direcția oblică, bara este la distanță de mucoasă. La protezele cu sprijin dento-parodontal, bara este plasată în contact cu mucoasa, deoarece nu se produc înfundări pe cîmpul protetic. La protezele cu sprijin mixt, bara este plasată la distanță, să nu se producă prin înfundare presiuni și leziuni ale mucoasei (fig. 4-7 a, b, c).



Fig. 4—7. Raportul barei cu mucoasa procesului alveolar în funcție de forma procesului și de sprijinul protezei. *a* — Sprijin dento-parodontal și mixt; *b* — sprijin dento-parodontal; *c* — sprijin dento-parodontal.

Rezilienţa mare a mucoasei crestelor alveolare indică să se distanțeze bara de mucoasă, dar în corelație cu direcția versantului alveolar și cu sprijinul protezei.

Întîlnirea barei cu alte elemente ale protezei se face în unghiuri rotunjite pentru a favoriza autocurățirea (fig. 4-8). Este important de menționat că în zona de trecere de la bară la șaua protetică trebuie să se realizeze un prag, astfel ca acrilatul să se termine în strat gros (fig. 4-9). Acrilatul în strat subțire peste metal s-ar desprinde ușor, ceea ce ar fi nefavorabil din punct de vedere igienic.

— *Croșetul continuu+bara linguală.* Croșetul continuu este alcătuit din semicenturi metalice cu lățimea de 2—2,5 mm și grosimea de 0,5—1 mm (fig. 4—10).

Scanned with OKEN Scanner

Forma în secţiune transversală este semiovală. Este aplicat pe feţele orale ale coroanelor dinţilor restanţi, supracingular la dinţii frontali şi supraecuatoriali la dinţii laterali (fig. 4—11 a, b). Croşetul continuu mai este cunoscut sub numele de conector secundar sau de benzi dentare. Croşetul continuu, aşezat supracingular pe dinţii frontali la mandibulă, constituie, un element de legă-

Fig. 4—8. Întîlnirea dintre bară şi alte elemente componente în unghiuri rotunjite şi în unghi drept.

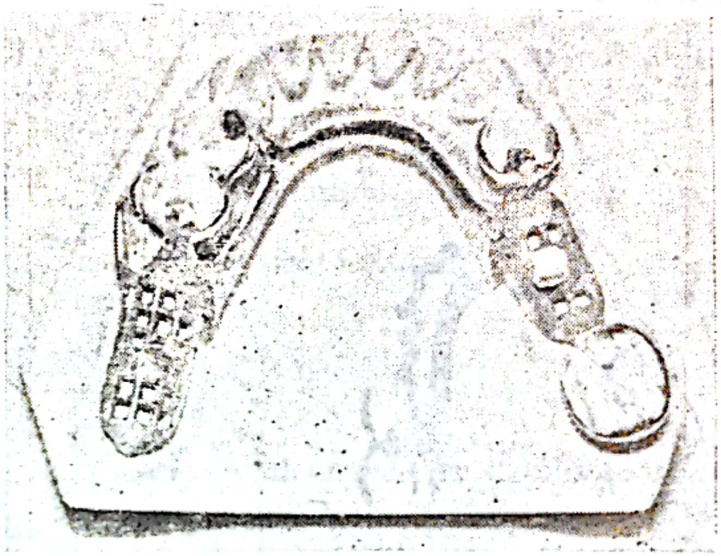

Fig. 4—9. Proteza mandibulară cu bară linguală (locul de trecere dintre bară şi plăcuţă sub formă de prag).

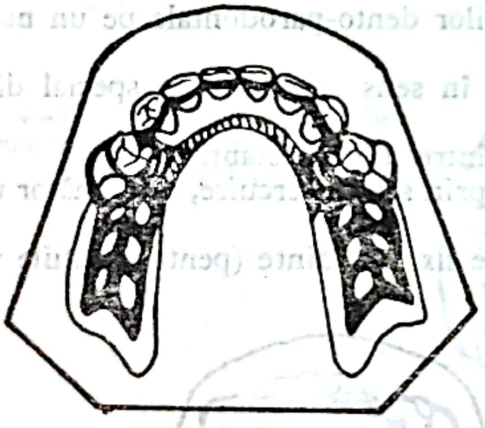

Fig. 4—10. Croşet continuu.



Fig. 4.11. — Poziţia croşetului continuu. *a* — Supracingular; *b* — supraecuatorial.

tură dintre şei mărind rigiditatea unei bare linguale, care nu este suficient de rezistentă, datorită subdimensionării, cînd distanţa cuprinsă între parodonţiul dinţilor restanţi şi fundul de sac lingual este mică (fig. 4-12). Croşetul continuu este realizat numai condiţionat de: 1) sprijinul lui pe dinţii restanţi, prin pinteni ocluzali sau gheruţe incizale; 2) distanţă suficientă între el şi bara linguală. Croşetul continuu este utilizat, în general, la protezele care restaurează edentaţiile termino-terminale.

Scanned with OKEN Scanner

Croşetul continuu îndeplineşte următoarele funcţii:

— Uneşte şeile între ele pentru rigidizare, cînd barele linguale sînt subdimensionate.

— Participă la stabilizarea protezelor uniterminale şi biterminale, extinde poligonul de menţinere în afara poligonului protetic (element antibasculant), este frînată bascularea prin desprinderea distală (fig. 4-13).

Fig 4—12. Croşet continuu asociat unei bare linguale pentru a-i mări rigiditatea.

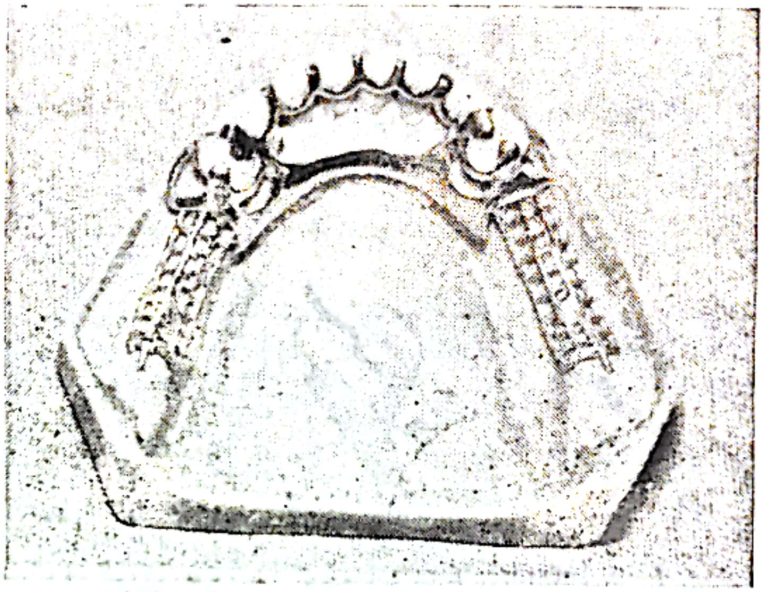

Fig. 4—13. Proteză mandibulară biterminală cu bară lingual şi croşet continuu.

— Participă la transmiterea presiunilor dento-parodontale pe un număr mare de dinţi (dispersează presiunile).

— Participă la stabilizarea protezei în sens orizontal (în special distomezial).

— Restabileşte punctele de contact între dinţii restanţi.

— Consolidează un număr de dinţi prin semiîncercuire, asemănător unei atele.

— Element protetic pe care se poate fixa un dinte (pentru spaţiile unidentare).

Fig. 4—14. Plăcuţă dento-mucozală la distanţă de zona cervicală. *a* — secţiune sagitală; *b* — vedere de ansamblu.



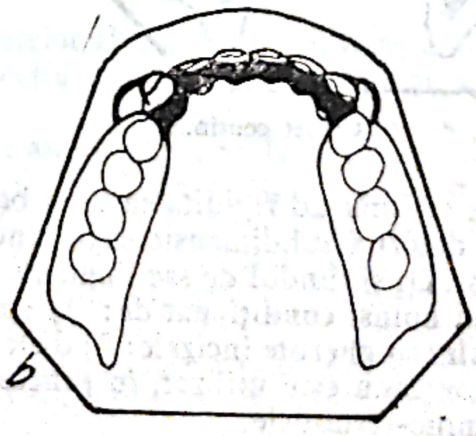

Scanned with OKEN Scanner

— *Plăcuța dento-mucozală (mandibulară).* Este un element de legătură între șei, realizat din metal cu lățimea de 6-12 mm și grosimea de 0,40—0,60 mm. Prezintă raport de contact astfel: cu 1/2 cervicală a fețelor linguale ale dinților restanți mandibulari și cu mucoasa versantului lingual a procesului alveolar pe o înălțime de 4—5 mm (fig. 4-14 a, b). Forma în secțiune transversală este: extremitatea superioară ca o muchie subțire de 0,30—0,40 mm, se termină pierdut pe zona supracingulară; extremitatea inferioară, rotunjită asemănătoare cu extremitatea barei linguale, este groasă de 2 mm, plasată în fundul de sac lingual la distanță de inserția planșeului pentru a nu-l jena. Conturul și suprafața liberă sînt simetrice și cu aceleași reliefuri pe care le prezintă țesuturile subiacente pentru a favoriza adaptarea fonetică și confortul. Zona din suprafața dento-mucozală, corespunzătoare parodonțiului marginal, este distanțată pentru a nu exercita presiuni la acest nivel.

Din punct de vedere funcțional, plăcuța dento-mucozală se aseamănă cu croșetul continuu.

CONECTORII SECUNDARI

Sînt elemente care realizează legătura între elementele de stabilizare care sînt aplicate pe dinți și celelalte părți componente ale protezei: șei, plăcuțe, bare (fig. 4-15). Sînt cunoscute și sub numele de bare secundare.

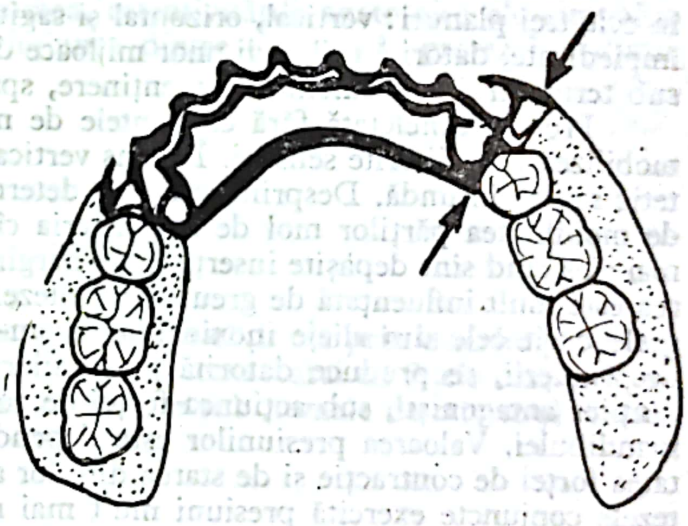

Fig. 4—15. Conectorii secundari (gheruțe incizale și conector secundar la brațul în T).

Conectorii secundari sînt situați pe fețele proximale ale dinților ce delimitează spațiul edentat sau intedentar pentru a nu fi percepuți ușor de limbă.

Conectorii secundari din punct de vedere al rigidității sînt: rigizi și elastici. Sînt utilizați mai mult cei rigizi (fig. 4-16), fiind obținuți prin turnare odată cu celelalte părți metalice ale scheletului.

Conectorii elastici (fig. 4-17) sînt realizați din sîrmă; erau întrebuințați în trecut pentru a se obține legătura între elementele de stabilizare aplicate pe dinți și restul elementelor (conectorii principali și șei) în tendința de a se evita supraîncărcarea dinților stîlpi. Acest fel de legătură se numește conexiune elas-

Scanned with OKEN Scanner

tică și se realizează cu ajutorul sîrmei flexibile cu diametrul de 1,5 mm. Traseul conectorului din sîrmă este ondulat, să se mărească lungimea conectorului și implicit flexibilitatea.

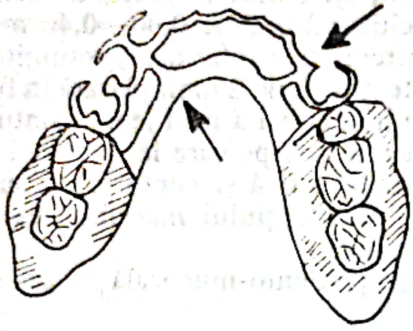

Fig. 4—16. Conectori secundari rigizi.

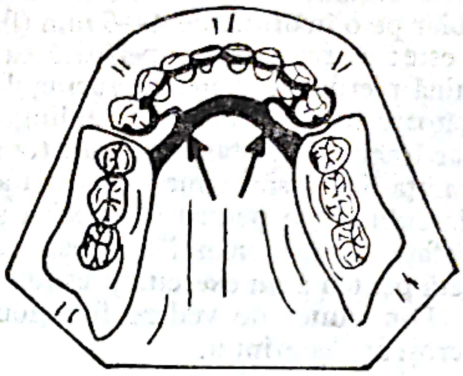

Fig. 4—17. Conectori secundari elastici.

ELEMENTELE DE MENȚINERE, SPRIJIN ȘI STABILIZARE

Proteza scheletată așezată pe cîmpul protetic are tendința să se deplaseze în cele trei planuri: vertical, orizontal și sagital. Tendințele de mobilizare sînt împiedicate, datorită utilizării unor mijloace de fixare, cunoscute în specialitate sub termenii de « elemente de menținere, sprijin și stabilizare » (P. Housset).

Proteza scheletată fără elementele de menținere sprijin și stabilizare, se mobilizează în diferite sensuri. În sens vertical se desprinde de pe cîmpul protetic sau se înfundă. Desprinderea este determinată de alimentele lipicioase și de mobilitatea părților moi de la periferia cîmpului protetic (frenuri, bride), mai ales cînd sînt depășite inserțiile de marginile șeilor. La maxilar desprinderea este mult influențată de greutatea protezei, cele din aliaje de aur fiind mai grele decît cele din aliaje inoxidabile (crom-cobalt). Înfundarea, este opusă desprinderii, se produce datorită presiunilor exercitate de fețele ocluzale ale dinților antagoniști, sub acțiunea forței de contracție a mușchilor ridicători ai mandibulei. Valoarea presiunilor este dependentă de amplitudinea și intensitatea forței de contracție și de starea dinților antagoniști (dinții naturali și protezele conjuncte exercită presiuni mult mai mari decît protezele mobilizabile și mobile). Tendințele de înfundare, au efect negativ asupra troficității țesuturilor subiacente protezei.

În plan orizontal, se mezializează sau se distalizează, în funcție de tipul edentației și de direcția crestei alveolare.

Tendința de deplasare, sub formă de rotație a șeilor terminale, este cunoscută sub numele de basculare prin înfundare sau basculare prin desprindere.

Elementele de menținere au rolul să împiedice desprinderea protezei de pe cîmpul protetic. Elementele de sprijin se opun tendințelor de înfundare a protezei pe cîmpul protetic. Elementele de stabilizare se opun tendinței de deplasare a protezei în plan orizontal.

Scanned with OKEN Scanner

Protezele scheletate care nu posedă elemente de menținere, sprijin și stabilizare eficiente pentru a se opune tendințelor de deplasare, vor fi însoțite de dificultăți, nu restaurează morfo-funcțional arcadele dentare și, în plus, produc tulburări în troficitatea structurilor cîmpului protetic (mucoasă, os, creste alveolare, parodonțiul dinților restanți). Totodată creează pacientului o stare psihică tensională, uneori cu manifestări și în relațiile sociale.

2.
ELEMENTELE DE MENȚINERE, SPRIJIN ȘI STABILIZARE

Sînt împărțite în două grupe, astfel:

I. *Elemente principale* (mecanice):

— elemente cu acțiune directă: croșetele și sistemele speciale;

— elemente cu acțiune indirectă: mijloace antibasculante.

II. *Elemente auxiliare:* adeziunea, retentivitățile anatomice ale cîmpului protetic, tonicitatea musculară, fricțiunea dintre elementele protezei și dinții restanți.

I. ELEMENTE PRINCIPALE

1. ELEMENTE CU ACȚIUNE DIRECTĂ

Aceste elemente sînt construcții mecanice obținute prin diferite procedee tehnologice, care își exercită acțiunea datorită contactului cu fețele dinților restanți. În practica stomatologică sînt cunoscute sub numele de *croșete* și *sisteme de stabilizare.*

CROȘETELE

Sînt elementele reprezentative ale unei proteze parțiale realizate în scopul stabilizării pe cîmpul protetic. Acțiunea lor este determinată de: contactul intim cu zonele subecuatoriale ale dinților stîlpi din care rezultă forțe de frecare; proprietatea de flexibilitate ce o posedă aliajele metalelor.

Alegerea și conceperea croșetelor este o operațiune dificilă deoarece forțele dezvoltate, necesare pentru stabilizarea protezei, dacă depășesc limita de suportabilitate parodontală acționează în sens distructiv asupra acestor țesuturi.

Croșetele sînt obținute prin următoarele procedee tehnologice:

Scanned with OKEN Scanner

— modelate din sîrmă — croşete din sîrmă;
— din aliaje turnate — croşete turnate;
— modelate ca produse fabricate — croşete prefabricate;
— combinînd cele trei procedee — croşete mixte.

Funcţiile croşetelor. Eficienţa croşetelor este determinată de următoarele funcţii:

— *Menţinerea,* termen ce este înlocuit de multe ori cu alţii doi, ancoraj sau retenţie. Toţi termenii au acelaşi înţeles; braţul elastic aplicat în zona retentivă a dintelui stîlp acţionează prin agăţare sau prin proptire să împiedice desprinderea involuntară a protezei de pe cîmpul protetic.

— *Stabilizarea,* elementele rigide aplicate supraecuatorial care se opun tendinţei de mobilizare în plan orizontal al protezei.

— *Sprijinul,* asigurat în special de pintenul ocluzal şi, în general, de toate părţile croşetului aşezate supraecuatorial care se opun înfundării protezei pe cîmpul protetic.

— *Încercuirea,* croşetul prin braţele sale, cuprinde mai mult de 180° din circumferinţa dintelui pe care este aşezat, astfel proteza este stabilizată orizontal (şeile terminale nu se distalizează).

— *Reciprocitatea* are aspecte diferite astfel: acţiunea braţului elastic să fie neutralizată de rigiditatea braţului rigid sau, acţiunea a două braţe active să fie egală. Deci o concordanţă între acţiunea celor două braţe.

— *Pasivitatea,* croşetul aşezat pe dinte, nu exercită nici o presiune, există numai un contact lejer între cele două suprafeţe (dentare şi metalice ale croşetului.

Croşetele turnate

Aceste croşete sînt obţinute prin turnare, modelate din ceară sub formă de machetă odată cu celelalte părţi componente ale protezei şi turnate deodată. Croşetele turnate prezintă un contact în suprafaţă cu dintele respectiv, spre deosebire de croşetele din sîrmă, care au contact linear. Din acest punct de vedere, croşetele turnate sînt mai neigienice decît cele din sîrmă.

Preocuparea pentru îmbunătăţirea funcţionalităţii protezei scheletate, printr-o stabilizare optimă, a favorizat crearea unui număr mare de croşete, cu aspecte variate, făcînd dificilă descrierea lor în mod schematic.

Adoptăm următoarea clasificare a acestor croşete pentru o prezentare succintă:

— Croşete circulare.
— Croşete divizate descrise de Roach.
— Croşete Ney.
— Croşete cu forme particulare.

Croşetele circulare

Aceste croşete prezintă braţele (retentiv şi opozant) în contact cu dintele stîlp pe o suprafaţă mare, aproape îl încercuieşte.

Scanned with OKEN Scanner

Clasificarea croşetelor circulare este făcută după următoarele criterii morfo-funcţionale:

● După numărul dinţilor (fig. 4-18) pe care se aplică:
— monodentare (aplicat pe un singur dinte);
— bidentare (aplicate pe doi dinţi);
— tridentare (aplicate pe trei dinţi).

● După numărul total al braţelor din care se compun aceste croşete (fig. 4-19):
— croşete cu două braţe;
— croşete cu trei braţe;
— croşete cu patru braţe;
— croşete cu şase braţe.

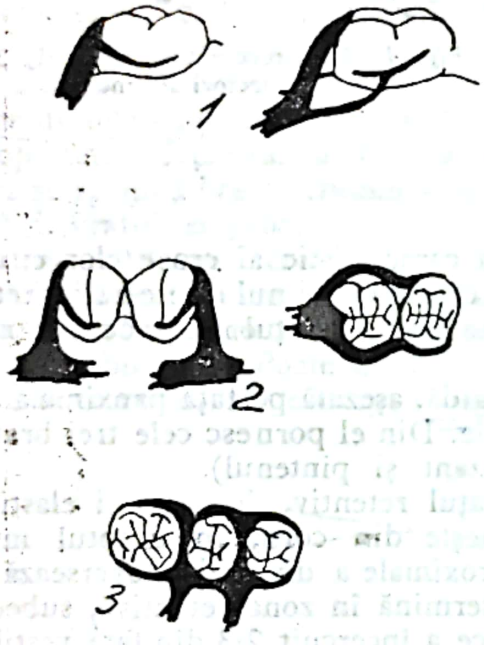

Fig. 4—18. Croşete mono-, bi- şi tridentare.



Fig. 4—19. Croşete turnate cu număr variabil de braţe (1, 2, 3, 4, 5 şi 6).

● După numărul braţelor active elastic (fig. 4-20):
— croşete cu un singur braţ elastic (monoactive);
— croşete cu două braţe elastice (biactive);
— croşete cu trei braţe elastice (triactive);
— croşete cu patru braţe elastice (tetraactive).

● După numărul conectorilor secundari şi după poziţia lor topografică (fig. 4-22):
— croşete cu un singur conector secundar;
— croşete cu doi conectori secundari;
— croşete cu trei conectori secundari.

Conectorii secundari pot să ocupe poziție centrală sau periferică. Din grupa croșetelor circulare sînt mai mult cunoscute următoarele: croșetul caninului (2 brațe); croșetul Ackers (3 brațe); croșetul Bonwill (6 brațe).



Fig. 4—20. Croșete turnate cu număr variabil de brațe active.

Fig. 4—21. Croșete turnate cu 1, 2 sau 3 conectori secundari.

Croșetul Ackers (circular cu 3 brațe)

Acest croșet este descris drept tip caracteristic al croșetelor circulare. Este alcătuit din 5 elemente componente, dintre care unul este elastic (retentiv) iar patru sînt rigide (corpul, conectorul secundar, brațul reciproc și pintenul) (fig. 4-22).

Corpul croșetului este porțiunea rigidă, așezată pe fața proximală a dintelui stîlp, în vecinătatea crestei marginale. Din el pornesc cele trei brațe (retentiv, opozant și pintenul).



Fig. 4—22. Croșetul circular Ackers.

— Brațul retentiv, denumit și elastic sau activ, pornește din corp, în dreptul muchiei vestibulo-proximale a dintelui, traversează ecuatorul și se termină în zona retentivă, subecuatorială după ce a încercuit 2/3 din fața vestibulară sau orală a dintelui în sens mezio-distal. Dimensiunea (grosimea) acestui braț se micșorează de la nivelul brațului spre extremitatea liberă (vîrf) unde este efilat. Brațul retentiv are două porțiuni, una supraecuatorială rigidă și alta subecuatorială flexibilă.

— Pintenul ocluzal, pornește din corpul croșetului spre fața ocluzală. Este un element rezistent, rigid, față de corp are direcție orizontală perpendicular pe acesta, între cele două elemente se formează unghi drept.

Pintenul este așezat într-un lăcaș special, creat în foseta mezială sau distală de pe fața ocluzală a dintelui stîlp.

— Brațul reciproc, denumit și contracroșet, braț opozant sau braț rigid. Este rigid și plasat pe fața opusă celei pe care este așezat brațul activ. Acest braț are contact cu zona supraecuatorială a dintelui, direcția este orizontală.

Scanned with OKEN Scanner

Dimensiunea este uniformă pe tot traiectul și este aproximativ egală cu cea a porțiunii supraecuatoriale a brațului retentiv.

Conectorul secundar, este elementul care face legătură între corpul croșetului și șaua protezei. Este rigid, este așezat pe fața proximală a dintelui și la nivelul parodonțiului marginal trece la distanță de cel puțin 1,5 mm.

Croșetul Ackers are următoarele funcții:

1. Brațul retentiv prin porțiunea elastică subecuatorială se opune tendinței de desprindere a protezei de pe cîmpul protetic.

2. Pintenul ocluzal, brațul reciproc și porțiunea supraecuatorială rigidă a brațului retentiv, împiedică înfundarea și deplasările laterale ale protezei. Brațul reciproc neutralizează forța brațului retentiv cînd traversează ecuatorul dintelui, pentru ca dintele pe care este aplicat să nu fie mobilizat în momentul inserției și desinserției protezei de pe cîmpul protetic. Forța declanșată de brațul retentiv nu este neutralizată la croșetul Ackers tipic deoarece, brațul reciproc în acest moment nu se mai află în contact cu fața dintelui. Pentru aceasta, brațul reciproc este așezat la aceeași înălțime cu vîrful brațului retentiv, deci subecuatorial, prin planarea feței respective după șlefuire. Corect este să se acopere dintele stîlp cu o microproteză metalică turnată (în cadrul tratamentului proprotetic), fața orală a acesteia este plană și în zona cervicală are un prag pe care se sprijină brațul opozant. Morfologia coronară pe fața orală este completată de brațul reciproc.

Croșetul Bonwill (croșetul circular cu 6 brațe)

Acest croșet prezintă următoarele caracteristici morfo-funcționale: 1) este alcătuit din 6 brațe (două retentive, două reciproce și doi pinteni); 2) este biactiv; 3) este bidentar. Poate fi considerat un dublu croșet Ackers (fig. 4-23).

Este recomandat pe dinții molari sau premolari, între care există tremă.

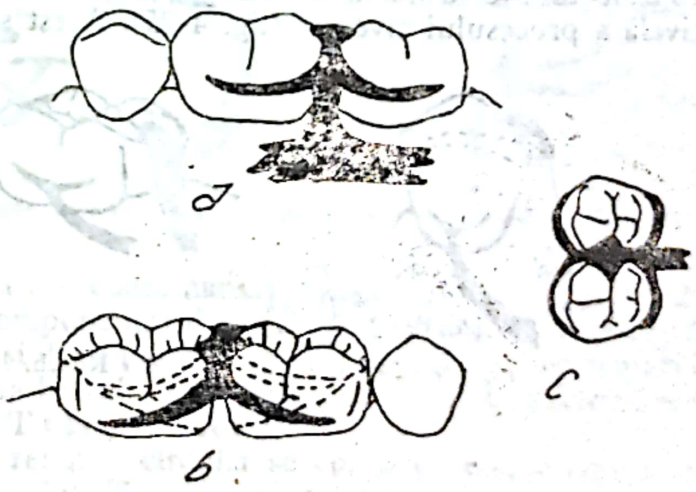

Fig. 4—23. Croșetul Bonwill. *a* — Văzut oral; *b* — văzut vestibular; *c* — văzut ocluzal.

Croșetele divizate Roach

Croșetele divizate prezintă următoarele caracteristici:

1. Brațul retentiv posedă conector secundar propriu ce pleacă direct din șaua protezei.

— Brațul retentiv este mai elastic decît cel al croșetelor circulare.

— Brațul retentiv rămîne situat în zona cervicală a dintelui stîlp, este mai puțin vizibil, decît brațul retentiv al croșetelor circulare.

Croșetele divizate, prezintă contact cu dintele stîlp, pe o suprafață mai mică decît cele circulare.

— Toate croșetele divizate sînt compuse din 6 elemente.

— Brațul opozant, corpul, pintenul ocluzal și conectorul secundar rigid, sînt identice cu ale croșetelor circulare.

Primele croșete divizate descrise de Roach prezintă brațele elastice în formă de litere și au fost notate cu ajutorul unui sistem mnemotehnic, cu numele de « CLUSTIR ».

Croșetul divizat cu brațul în « T »

Acest croșet este ales și descris ca tip reprezentativ al croșetelor divizate. Este format din șase elemente componente, dintre care patru sînt rigide și două elastice (fig. 4-24.).

Prezintă un număr de elemente comune cu croșetul circular cu trei brațe, și anume: corpul situat la fel pe o față proximală, pintenul așezat în lăcașul ocluzal și brațul opozant (reciproc) plasat în zona supraecuatorială de pe fața orală a dintelui stîlp. Brațul activ are forma literei « T », cu un segment transversal așezat pe dinte și un segment vertical plasat în dreptul procesului alveolar. Segmentul transversal sau dentar încercuiește 2/3 din fața vestibulară a coroanei, este în contact cu zona subecuatorială.

Segmentul vertical sau alveolar unește segmentul dentar cu șaua protetică. În traiectul său se află la oarecare distanță de coletul dintelui și de mucoasa gingivală a procesului alveolar (fig. 4-25). Acest segment este mai lung decît cel

Fig. 4—24. Croșetul în « T » Roach.

Fig. 4—25. Raportul brațului elastic în « T » cu parodonțiul marginal

transversal, are formă curbată, cu concavitatea orientată spre edentație. Este, de fapt, un conector secundar, care realizează o legătură elastică între segmentul dentar și șaua protetică. În funcție de lungimea și grosimea conectorului secundar, este obținută elasticitatea croșetului. Datorită posibilității de a se alege gradul de elasticitate a brațului retentiv, se consideră că acesta are calități funcționale superioare față de brațul elastic al croșetului circular. Acest croșet este recomandat să fie aplicat pe dinții cu retentivități mari și cu implantare deficitară.

Scanned with OKEN Scanner

Acest croşet are următoarele funcţii: 1) de menţinere prin braţul elastic; 2) participă la frînarea sau limitarea tendinţei de basculare a protezelor terminale; 3) frînează înfundarea protezei pe cîmpul protetic; 4) participă la stabilizarea orizontală.

Roach a apreciat croşetul ca element ideal pentru menţinere, sprijin şi stabilizarea protezelor pe cîmpul protetic; despre sistemele speciale de stabilizare, a făcut afirmaţia că sînt « mutilante », pentru dinţii stîlpi.

Croşetele Ney

Croşetele Ney reprezintă o categorie de croşete, în care sînt cuprinse 6 tipuri. Aceste croşete au fost imaginate pentru a fi stabilizate în mod corespunzător toate protezele scheletate. Primele patru croşete Ney rezultă dintr-o combinaţie între croşetele circulare şi divizate, sînt biactive, utilizate mai mult; ultimele două sînt circulare monoactive (fig. 4-26).

Croşetul Ney Nr. 1 derivă din croşetul circular cu trei braţe Ackers. Este compus din: conector secundar, corp, pinten şi două braţe circulare, ambele sînt retentive (extremităţile lor traversează ecuatorul, ajung în zona subecuatorială cu forme efilate). Aceste braţe asigură o menţinere dublă şi reciprocă, fiind aşezate pe feţele vestibulare şi orale ale dintelui stîlp. Este indicat pe dinţii cu ecuatorul aproape de zona cervicală.

Croşetul Ney Nr. 2 derivă din croşetul divizat cu braţul elastic în « T ». Croşetul prezintă următoarele elemente: trei conectori secundari dintre care doi sînt elastici şi altul rigid; un pinten ocluzal şi două braţe elastice în formă de « T ». Fiecare braţ este elastic, plasat în zonele subecuatoriale, vestibular şi oral. Este indicat pe dinţii cu retentivitate vestibulo-distală şi oro-distală.



Fig. 4—26. Croşete Ney nr. 1, nr. 2, nr. 3, nr. 4.

Croşetul Ney Nr. 3 rezultă din combinarea dintre croşetul Nr. 1 şi Nr. 2. Prezintă următoarele elemente componente: doi conectori secundari, unul rigid şi altul elastic, un pinten ocluzal şi două braţe retentive, unul are forma braţului de la croşetul Nr. 1 şi altul forma braţului de la croşetul Nr. 2. Conectorul secundar elastic uneşte braţul în « T » la şaua protezei.

Este indicat astfel: braţul retentiv circular se aplică pe faţa dintelui cu retentivitate mică, braţul retentiv în « T » este aplicat pe faţa cu retentivitate mai mare.

Croşetul Ney Nr. 4. Corpul şi pintenul ocluzal sînt obţinute prin turnare; braţele active sînt elastice, realizate din sîrmă, lipite la corpul croşetului. Din punct de vedere tehnic este un croşet mixt, obţinut cu dificultate.

Este indicat pe dinţii cu retentivitate situată aproape de marginea ocluzală a feţelor vestibulare şi orale.

Scanned with OKEN Scanner

Croşetele prefabricate

Aceste croşete sînt realizate din elemente prefabricate obţinute industrial prin ambutisare, în diferite forme. Elementele prefabricate sînt confecţionate din aliaje de crom-nichel. Ambutisarea modifică proprietăţile fizico-mecanice ale aliajului care devine mai flexibil, caracteristică favorabilă pentru croşete. Elementele fabricate sub forma literei T, Y sau cruce (fig. 4-27) sînt comercializate împreună cu setul de cleşti necesari pentru efectuarea modelării.

Fig. 4—27. Elementele fabricate pentru croşete.

Din elementul prefabricat în forma literei T se pot realiza croşete divizate cu braţul elastic în formă de T sau în semi T sau un croşet cu două braţe.

Elementul prefabricat în formă « de cruce » permite confecţionarea croşetului circular cu trei braţe monoactive.

Elementele prefabricate sînt modelate după proiectul făcut pe model, respectîndu-se regulile enumerate la croşetele din sîrmă. Braţul elastic este obţinut prin subţierea progresivă a segmentului respectiv, cu ajutorul materialelor abrazive.

Croşetele mixte

Aceste croşete sînt obţinute prin tehnologii diferite: braţele retentive sînt modelate din sîrmă, iar celelalte elemente sînt confecţionate prin turnare (pinteni, braţ reciproc, corp, conector secundar). Croşetele mixte, în prezent, sînt apreciate mai mult decît alte tipuri, deoarece nu prezintă dezavantajele braţelor retentive turnate, ci avantajele braţelor elastice din sîrmă. Avantajele braţelor retentive din sîrmă sînt: 1) contactul cu faţa dintelui este liniar; 2) vizibilitatea redusă; 3) modelajul sîrmei este uşor; 4) activarea este posibilă pe parcurs. Braţul retentiv (din sîrmă) este lipit de conectorul secundar al croşetului, operaţiune dificilă, care este evitată prin fixarea lui separată la şaua acrilică a protezei. Dezavantajele braţului retentiv turnat sînt: 1) flexibilitate redusă; 2) contactul în suprafaţă cu faţa dintelui, ceea ce favorizează formarea plăcii microbiene; 3) contactul intim, determină eroziunea smalţului; 4) sînt vizibile; 5) nu se pot activa; 6) nu se pot repara.

SISTEME SPECIALE

Sistemele speciale sînt dispozitive mecanice complexe care fac legătura protezei scheletate la dinţii restanţi.

Sînt apărute în ultimile decenii ale secolului nostru, iar realizarea lor a fost posibilă datorită dezvoltării procedeelor de prelucrare la cald şi la rece a aliajelor. În prezent, există o mulţime de astfel de sisteme, unele sînt mai simple iar altele sînt complexe, rezultat al imaginaţiei celor care le-au creat şi le poartă numele. Cele mai multe sisteme prezintă o serie de însuşiri comune, ceea ce ne îndreptăţeşte să le prezentăm deodată.

Scanned with OKEN Scanner

Caracteristicile clinico-tehnico-terapeutice ale sistemelor speciale

1 — Dimensiunile acestor sisteme sînt foarte reduse.

2 — Compuse din minimum două părți, una rămîne fixată la cîmpul protetic (dintele stîlp) iar alta la proteză.

3 — Părțile componente sînt cu dimensiuni și forme foarte precise una față de cealaltă, să se poată asambla.

4 — Între cele două părți componente apar forțe de frecare, factori determinanți ai funcționalității acestor sisteme speciale.

5 — Confecționate, în general, industrial, în fabrici care produc și mecanisme de ceasornic. Dacă sînt realizate în laboratorul de tehnică dentară, procesul tehnologic este dificil, iar precizia este discutabilă.

6 — Aliajele din care sînt confecționate sînt extra-dure și dure. Elementul care se fixează pe dintele stîlp este dintr-un aliaj mai dur decît cel montat pe proteză.

7 — Funcționalitatea însoțită de forțe de frecare determină uzura lor. Elementul mai puțin dur atașat la proteză se uzează, fiind înlocuit de un altul.

8 — Utilizarea lor impune realizarea unui tratament protetic atent, reprezentant de coroane de acoperire, dispozitive radiculare, coroane de substituție sau punți dentare.

9 — Sînt folosite minimum două sisteme, cu repartizare topografică diferită pe cîmpul protetic (două culise, două capse etc.).

10 — Poziția lor este determinată la nivelul microprotezelor numai cu ajutorul paralelografului.

11 — Sistemele sînt așezate în axul de inserție al protezei pe cîmpul protetic.

12 — Axele celor două sisteme sînt paralele sau ușor convergente spre ocluzal.

13 — Toate sistemele datorită dimensiunilor foarte reduse și a așezării lor, restaurează funcția fizionomică.

14 — Toate sistemele îmbunătățesc funcționalitatea protezei scheletate din toate punctele de vedere.

15 — Utilizarea sistemelor speciale este efectuată numai de cadrele calificate.

16 — Impun o supraveghere atentă, calificată, efectuată periodic, pentru a nu fi suprasolicitați dinții stîlpi.

17 — Prețul de cost al sistemelor speciale este specific pentru fiecare tip, simplu sau complex.

Clasificarea sistemelor speciale după modul de acțiune nu este posibilă, deoarece majoritatea sînt caracterizate de o acțiune combinată. Clasificarea după aspectul morfologic este prezentată în scop didactic astfel: culise, capse, telescoape, bare cu călăreți, ruptori de forțe și amortizori de forțe.

— **Culisele.** Cele două componente ale acestora sînt reprezentate de matrice și de patrice.

Matricea are aspect tubular, forma secțiunii transversale este diferită.

Patricea pătrunde în interiorul matricei, fiind cu aceeași formă în secțiune transversală.

Scanned with OKEN Scanner

Clasificarea culiselor:

— după forma secţiunii transversale sînt: circulare, trapezoidale, ovale, în forma literei T sau H (fig. 4-28 a, b, c, d);

— după poziţie, sînt: extracoronare şi intracoronare (fig. 4-28 e, f);

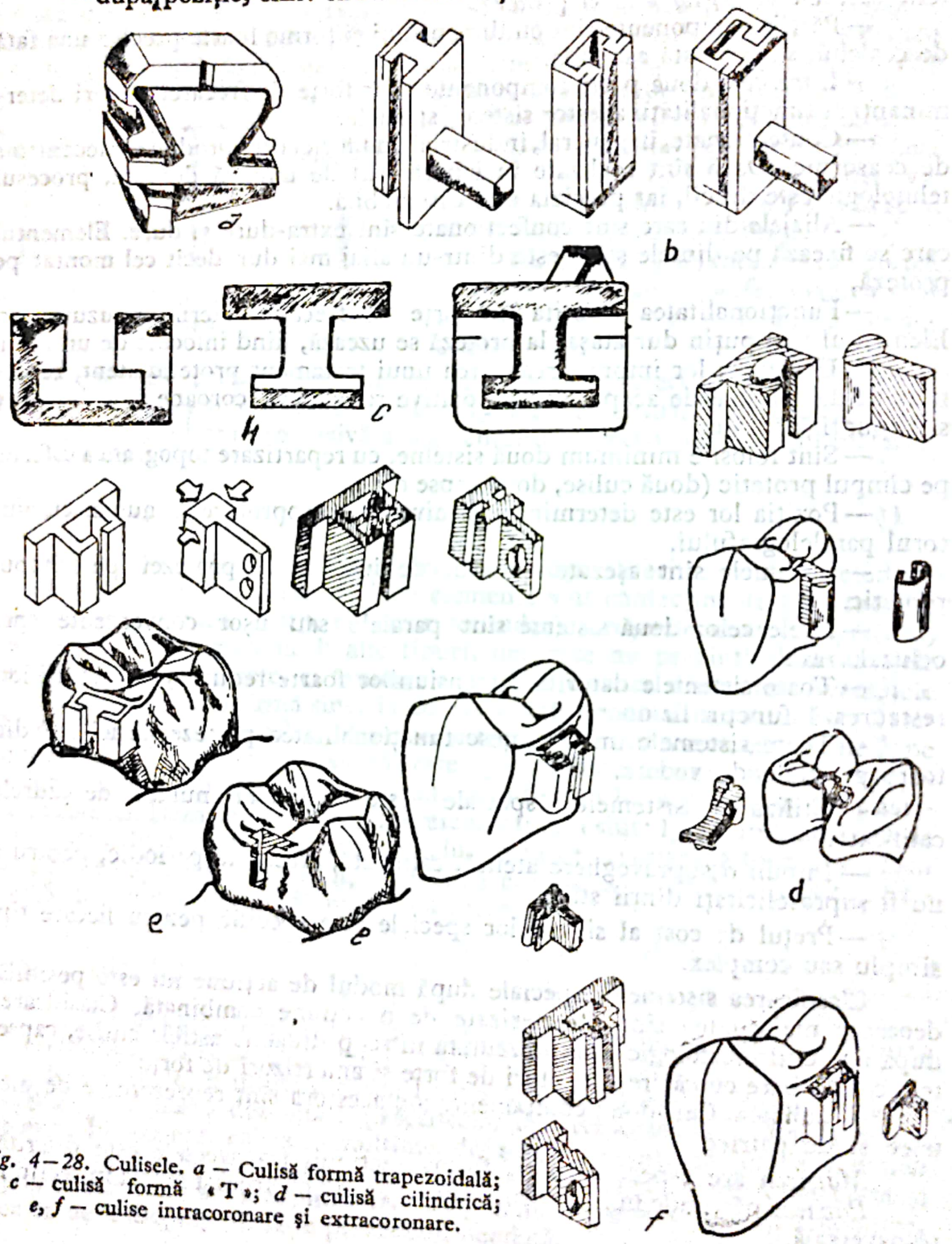

Fig. 4—28. Culisele. *a* — Culisă formă trapezoidală; *b, c* — culisă formă „T"; *d* — culisă cilindrică; *e, f* — culise intracoronare şi extracoronare.

Scanned with OKEN Scanner

— după funcționalitate, activabile (fig. 4-29) și neactivabile.

După un timp de utilizare, eficiența lor diminuă datorită scăderii forței de frictiune dintre matrice și patrice, ceea ce atrage după sine schimbarea lor sau confecționarea altei proteze.

Spiritul de inventivitate al creatorilor, a dus la realizarea culiselor care posedă capacitatea de menținere a fricțiunii timp îndelungat, datorită sistemului

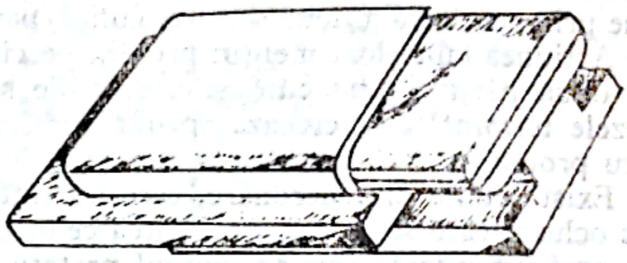

Fig. 4—29. Culise activabile.



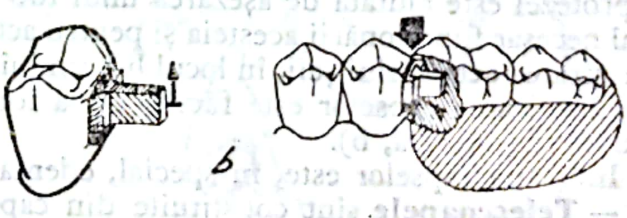



Fig. 4—30. Proteze scheletizate stabilizate prin culise. *a* — Proteză biterminală cu 2 culise; b — proteză uniterminală cu o culisă cu prag; *c* — proteză uniterminală cu o culisă fără prag.

Scanned with OKEN Scanner

de activare. Modalitatea de activare este diferită, simplă sau complexă. La culisele cilindrice Conex recomandate de Spang activarea este obținută prin îndepărtarea ușoară cu o lamă de bisturiu a celor două fragmente parțial secționate ale patricei.

Culisa Schatzmann, trapezoidală (în secțiune), are un resort elicoidal, ce acționează un buton de presiune pentru a fi activată. Creșterea fricțiunii, pentru a se realiza o mai bună stabilizare a protezei pe cîmpul protetic, se poate obține prin asocierea a două sau trei culise, paralele între ele (fig. 4-30 a, b, c).

Acțiunea culiselor: mențin proteza pe cîmpul protetic, datorită preciziei celor două părți componente; elemente de sprijin dento-parodontal, pentru protezele terminale, se creează sprijin mixt rigid și sprijin dento-parodontal pentru protezele intercalate.

Există culise extracoronare, care nu sînt prevăzute cu prag gingival sau capac ocluzal care să limiteze mișcarea celor două componente între ele, pentru a opri înfundarea șeii pe cîmpul protetic, acestea nu transmit presiunile dinților stîlpi.

Pentru a fi utilizate culisele în stabilizarea protezelor scheletate, este obligatoriu ca dinții vecini spațiului edentat să fie acoperiți cu microproteze, pe care se lipește o parte componentă a acesteia (patricea sau matricea). Locul unde va fi fixată este precizat cu paralelograful.

Dezavantajele culiselor sînt: uzura în timp, după care devin ineficiente; ancorajul rigid la dinții stîlpi are consecințe nefavorabile pentru troficitatea țesuturilor parodontale, după o perioadă de timp aceștia sînt mobilizați. În scop profilactic, se procedează astfel: sînt solidarizați cu ajutorul microprotezelor 2—3 dinți stîlpi și șaua protezei este periodic rebazată.

— **Capsele** sînt mecanisme minuscule, formate din două părți componente reprezentate de matrice și patrice. Patricea se lipește pe capacul unui dispozitiv radicular care se cimentează la o rădăcină dentară. Matricea este fixată în șaua protezei (fig. 4-31 a, b, c).

Toate capsele sînt activabile, fie prin îndepărtarea cu o lamă de bisturiu a jumătăților patricei, secționată parțial în sens axial, fie prin strîngerea celor 2, 4 sau 8 folii (petale) ale matricei, secționate parțial. Montarea matricei în șaua protezei este ajutată de așezarea unui tub de polietilenă, pentru a se crea spațiul necesar funcționării acesteia și pentru activare. Tubul este eliminat după polimerizarea acrilatului șeii, în locul lui rămînîd spațiu liber.

Clasificarea capselor este făcută după forma patricei care sînt sferice și cilindrice (fig. 4-32 a, b).

Indicația capselor este, în special, edentația subtotală.

— **Telescoapele** sînt constituite din cape cilindrice sau cilindroconice, cimentate pe dinții restanți și din coroane turnate cu grosime totală, fixate la șaua protezei.

— *Capele.* Dinții stîlpi în cadrul tratamentului proprotetic sînt preparați prin șlefuire, amprentați, iar capele confecționate în laborator prin turnare și apoi cimentate pe dinți. Capele sînt turnate din aliaje foarte dure, aur platinat 120—200%°.

— *Coroanele turnate.* Capele sînt amprentate în cabinet după cimentarea lor pe dinți, în laborator sînt confecționate coroanele după procedeele cunoscute și fixate la șaua protezei.

Scanned with OKEN Scanner

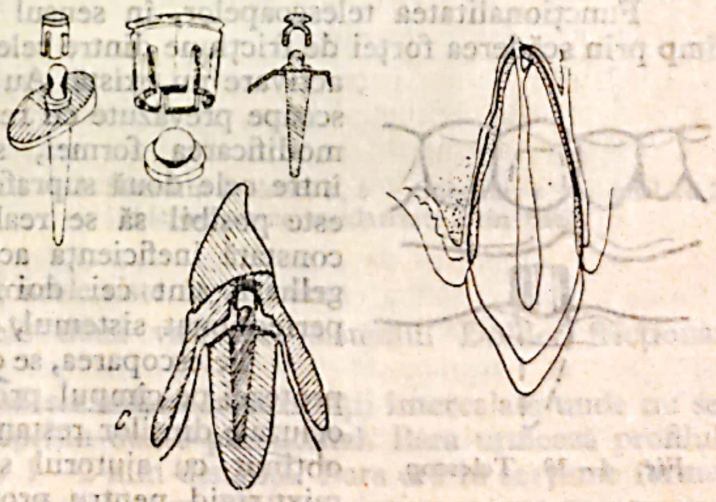

Fig. 4—31. Capse. *a* — Matricea capsei aşezată pe şaua protetică şi patricea la dispozitiv; *b* — dispozitivul cu patrice; *c* — elementele componente ale capselor (schemă).

Coroanele sînt confecţionate din aliaje mai puţin dure, aur platinat 120‰. Industrial sînt produse cape de formă cilindrică ce se fixează la un dispozitiv radicular, la şaua protezei este fixat un alt cilindru echivalentul coroanei turnate în care culisează (fig. 4-33).

Scanned with OKEN Scanner

Proteza inserată pe cîmpul protetic, capa pătrunde în interiorul coroanei. Suprafața exterioară a capei este în contact intim cu toată suprafața interioară a coroanei. Între aceste suprafețe apar forțe de frictiune.

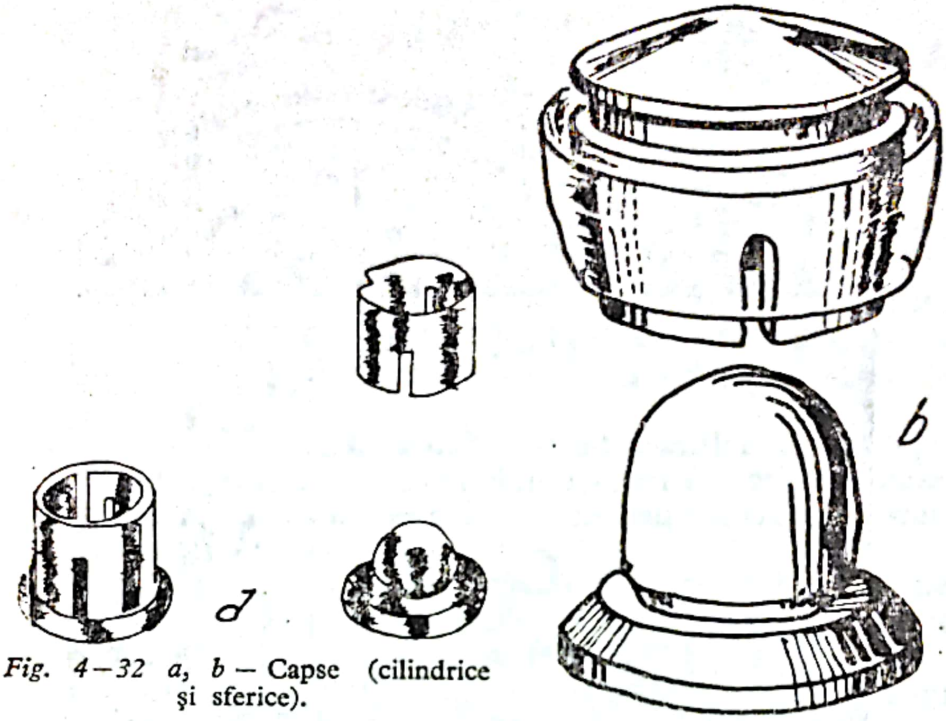

Fig. 4—32 a, b — Capse (cilindrice și sferice).

Telescoparea este caracterizată de o suprafață de frictiune mare, ceea ce reprezintă o condiție favorabilă pentru menținerea și stabilizarea protezei pe cîmpul protetic.

Funcționalitatea telescoapelor, în sensul menținerii, este diminuată în timp prin scăderea forței de frictiune dintre cele două suprafețe, posibilități de activare nu există. Au fost imaginate (Böttger) telescoape prevăzute cu resorturi lamelare, la care, prin modificarea formei, se obține creșterea frictiunii între cele două suprafețe. La sistemul de telescopare este posibil să se realizeze o altă coroană cînd se constată ineficiența acestui sistem. Böttger și Engelhart, sînt cei doi autori și specialiști care au perfecționat sistemul, îl recomandă și îl aplică.

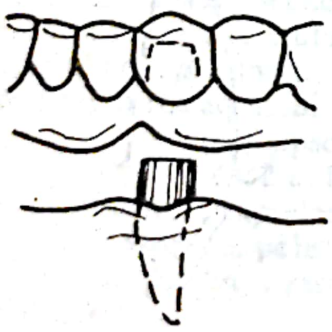

Fig. 4—33. Telescop.

Telescoparea, se caracterizează prin: menținerea protezei pe cîmpul protetic, transmiterea presiunilor ocluzale dinților restanți și prin stabilizare. Sprijinul obținut cu ajutorul sistemului de telescopare este mixt rigid pentru protezele terminale și dentoparodontal pentru cea intercalată.

— **Barele cu călăreți** se compun dintr-o parte fixă sub forma unei bare cu diferite profile (rotundă, ovoidală, pătrată, dreptunghiular-lamelară), solidarizată la coroanele care acoperă dinții ce mărginesc edentația sau la dispozitive

Scanned with OKEN Scanner

radiculare cimentate pe rădăcinile unor dinți restanți și o parte mobilă sub formă de jgheab metalic fixat în șaua protezei (fig. 4-34 a, b).

Indicate în edentații frontale, laterale și subtotale, barele cu călăreți prezintă următoarele caracteristici clinico-tehnico-terapeutice: 1) eficiență optimă din punct de vedere al menținerii, sprijinului și stabilizării protezei pe cîmpul protetic; 2) sînt invizibile, ceea ce are un pronunțat aspect estetic; 3) funcționalitatea se menține timp îndelungat deoarece sînt activabile; indicația este condiționată de înălțimea spațiului protetic; 5) pentru cele solidarizate radicular, apare necesitatea amputării coroanelor dentare, față de care pacienții au reținere.

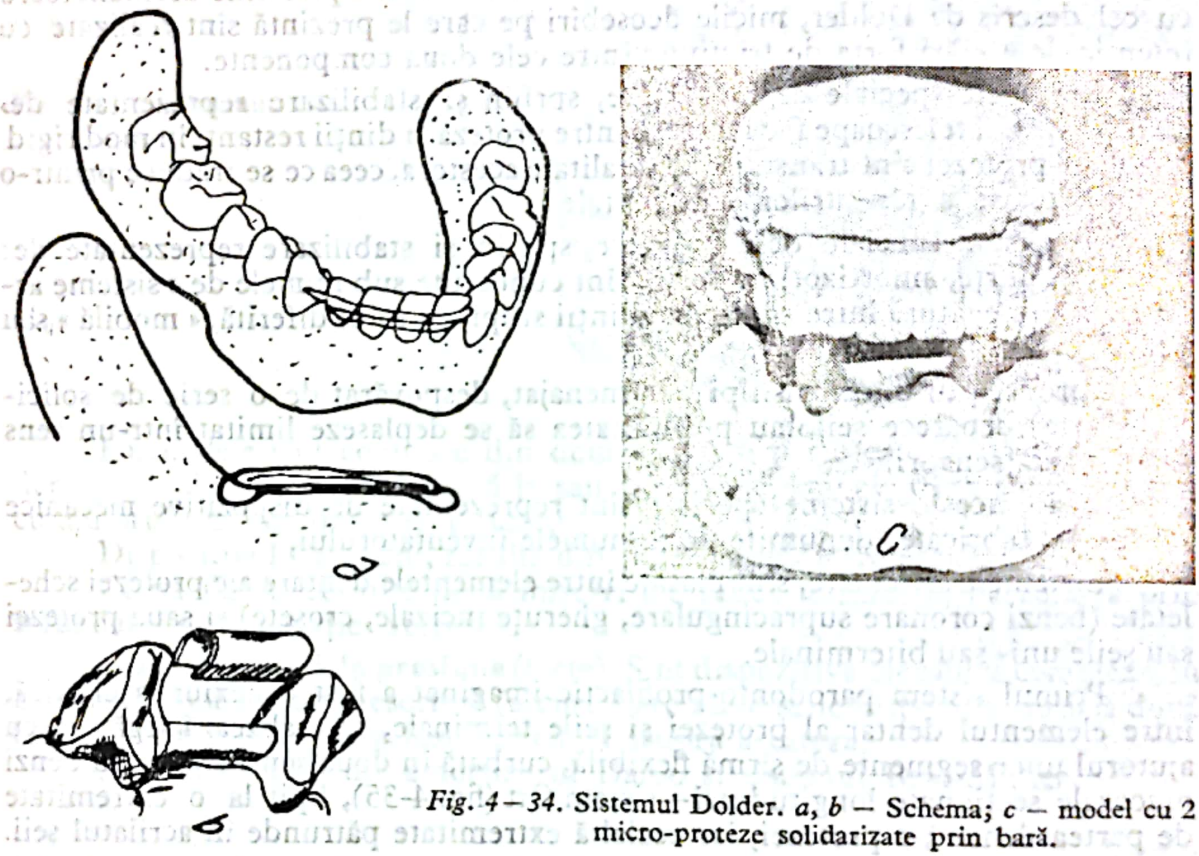

Fig. 4—34. Sistemul Dolder. *a, b* — Schema; *c* — model cu 2 micro-proteze solidarizate prin bară.

Sînt mai cunoscute următoarele sisteme de bare:

Sistemul Dolder cu cele două variante: sistemul Dolder fricțional și sistemul Dolder rezilient.

• *Sistemul Dolder fricțional* este indicat în edentații intercalate unde nu se produc înfundări, proteza are sprijin dento-parodontal. Bara urmează profilul crestei alveolare la aproximativ 1—2 mm distanță. Bara are în secțiune forma literei « U » sau pătrat, jgheabul metalic activabil este intim aplicat pe aceasta, se produce fricțiune și se asigură sprijinul rigid.

Sistemul Dolder rezilient, este indicat în edentațiile cu breșe terminale, unde se produc înfundări datorită rezilienței mucoasei; proteza are sprijin dento-mucozal. Bara are în secțiune formă ovoidală, sînt folosite în special în edentațiile

Scanned with OKEN Scanner

subtotale mandibulare cînd mai există numai cei doi canini (fig. 4-34 c). Proteza mandibulară dobîndeşte sprijin, menţinere şi stabilizare foarte bune. În aceste edentaţii se previne înfundarea protezei cu sprijin mixt dento-mucozal.

Egalizarea rezilienţei parodontale a dinţilor restanţi, cu elasticitatea mucoasei cîmpului protetic, se obţine prin utilizarea barelor ovoidale. Polul mic este orientat inferior, spre creasta alveolară, jgheabul este situat la distanţă de polul superior al barei. Fricţiunea se realizează numai la nivelul convexităţilor maxime ale barei. Realizarea spaţiului între jgheab şi bară, este posibil dacă în timpul confecţionării protezei, între jgheab şi bare se aşază un fir semirotund metalic sau de polietilenă, care ulterior va fi îndepărtat.

● *Sistemul Ackerman* şi *sistemul Gilmore.* Principial sînt asemănătoare cu cel descris de Dolder, micile deosebiri pe care le prezintă sînt realizate cu intenţia de a mări forţa de fricţiune între cele două componente.

Sistemele speciale de menţinere, sprijin şi stabilizare reprezentate de culise, capse şi telescoape fac legătura între proteză şi dinţii restanţi în mod rigid mişcările protezei sînt transmise în totalitate acestora, ceea ce se traduce printr-o suprasolicitare a ţesuturilor parodontale.

Sistemele speciale de menţinere, sprijin şi stabilizare reprezentate de: ruptori de forţe, amortizori de forţe, sînt cunoscute sub numele de « sisteme articulate », o legătură între proteză şi dinţii stîlpi, cu totul diferită, « mobilă » sau « labilă ».

Parodonţiul dinţilor stîlpi este menajat, despovărat de o serie de solicitări (forţe) deoarece şeile au posibilitatea să se deplaseze limitat într-un sens sau în două sensuri.

Toate aceste sisteme speciale sînt reprezentate de dispozitive mecanice complexe, fabricate, denumite după numele inventatorului.

Sistemele articulate, sînt plasate între elementele dentare ale protezei scheletate (benzi coronare supracingulare, gheruţe incizale, croşete) şi şaua protezei sau şeile uni- sau biterminale.

Primul sistem parodonto-profilactic imaginat a fost conexiunea elastică, între elementul dentar al protezei şi şeile terminale, se realizează legătura cu ajutorul unor segmente de sîrmă flexibilă, curbată în două sensuri, sau cu benzi mucozale secţionate longitudinal—sistem Ott (fig. 4-35), lipit la o extremitate de partea dentară a protezei, iar cealaltă extremitate pătrunde în acrilatul şeii.

Aceste sisteme de conexiune elastică sînt scoase din uz deoarece, flexibilitatea aliajului (sîrma sau plăcuţa) se reduce progresiv, datorită fenomenului de oboseală, pînă dispare, proteza scheletată, practic, rămîne o proteză cu sprijin pur mucozal (nefiziologic). Sistemele speciale articulate, sînt total diferite, permit şeilor terminale mişcări limitate, dar la depăşirea limitelor elasticităţii acestora proteza dobîndeşte alte caracteristici, sprijinul devine dento-mucozal rigid.

— **Ruptorii de forţe** sînt cunoscuţi şi sub numele de disjunctori, întreruptători de forţe, sau distribuitori de presiune. Aceste sisteme au fost create pentru protezele cu şei terminale. Mişcările acestor şei într-unul sau în două sensuri, nu sînt transmise integral dinţilor stîlpi. Întreruptorii permit simultan sau consecutiv mişcări translatorii în plan vertical (asemănător sistemului de culi-

Scanned with OKEN Scanner

sare) şi mişcări de rotaţie în jurul unui ax orizontal (asemănător sistemului de balama).

— **Balamalele** sînt dispozitive de legătură între componenta dentară şi şaua protezei terminale, care permit înfundarea limitată a şeii (bascularea prin înfundare a extremităţii distale) fără să se tracţioneze de dinţii stîlpi.

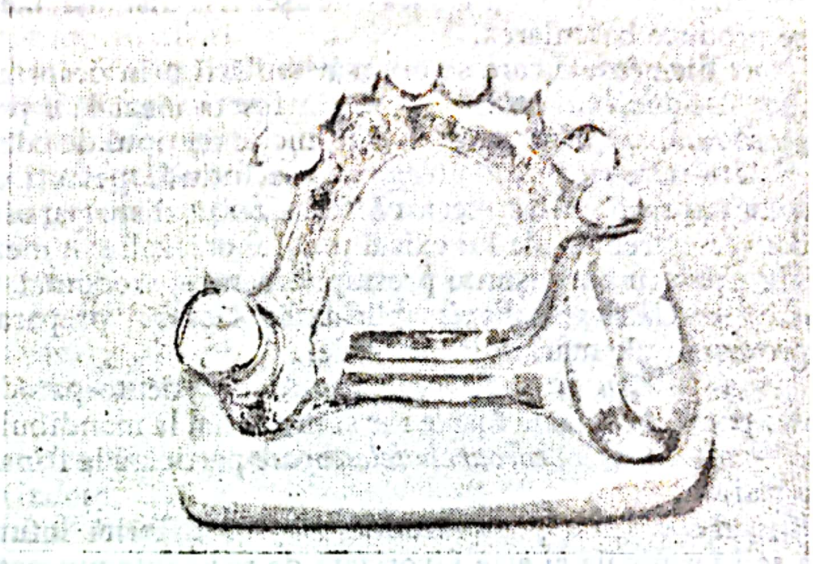

Fig. 4—35. Sistemul Ott.

Balamalele sînt compuse din două părţi: o parte este lipită la croşetele dentare, cealaltă parte este fixată la şaua protezei. Ambele părţi sînt articulate cu ajutorul unui ax transversal, vestibulo-oral.

Dispozitivul Crismani, rezultă din combinaţia dintre o culisă şi o balama.

Capsa Ceka, permite două mişcări ale şeilor terminale, bascularea prin înfundare şi translaţie verticală.

— **Amortizorii de presiune** (forţe). Sînt dispozitive mecanice complexe, în construcţia lor intră şi resorturi (arcuri) care aduc şeile în poziţia iniţială după încetarea presiunii care a fost exercitată asupra acestora.

Sînt mai cunoscute amortizorul Dalbo şi sistemul Beat-Müller.

2. ELEMENTELE INDIRECTE (MIJLOACE ANTIBASCULANTE)

Protezele termino-terminale prezintă o mişcare de rotaţie, de balans, în jurul axului reprezentat de dinţii stîlpi pe care se află croşetele. După sensul deplasării extremităţii şeii, a fost numită basculare prin desprindere şi basculare prin înfundare.

Bascularea prin desprindere, se manifestă sub forma de desprindere incompletă a extremităţii distale a şeii terminale de pe cîmpul protetic. Desprinderea este produsă de următorii factori: alimentele aderente, forţa de gravitaţie, mobilizarea părţilor moi periprotetice. Deplasarea extremităţii distale a şeii se înscrie pe un segment de cerc, raza cercului este reprezentată de însăşi şaua

Scanned with OKEN Scanner

terminală (mărimea razei este egală cu distanța dintre dintele stîlp pe care se află elementul de stabilizare și marginea distală a șeii terminale).

Elementele indirecte sînt reprezentate de părțile componente ale protezei parțiale care se opun tendințelor de basculare. Elementele folosite pentru oprirea acestei basculări depășesc linia croșetelor, fiind reprezentate de toate componentele protezei care se sprijină pe dinții meziali. Eficiența elementului antibasculant este mai mare dacă este așezat la distanță, mezial de axul în jurul căruia se produce bascularea.

Elementele care se opun basculării prin desprindere sînt:

— *Pintenul ocluzal* așezat în foseta mezială a primului premolar sau *pintenul supracingular* pe canin, în funcție de tipul de edentație.

— *Croșetul dentar continuu* se întinde pe toți dinții frontali restanți, în zona supracingulară, ceea ce favorizează dispersarea presiunilor. Este eficient dacă la extremitățile lui există pinteni ocluzali sau meziali, care să se sprijine pe dinți pentru a transmite presiunile dento-parodontal.

— *Gheruțe incizale* aplicate în lăcașuri preparate la nivelul unghiurilor proximale ale marginilor incizale.

— *Plăcuța dento-mucozală* cu sprijin dento-parodontal are acțiune eficientă, dar poate fi utilizată foarte rar și în special la mandibulă.

— *Culisele, coroanele telescopate* participă la frînarea tendinței de basculare a șeii terminale.

Bascularea prin înfundare apare datorită înfundării extremității distale a șeii terminale și este favorizată de rezilienta mucoasei. În general, bascularea prin înfundare are o amplitudine redusă, nu se poate anula în totalitate, și reprezintă cauza principală care determină modificări în troficitatea țesuturilor parodontale de la nivelul dinților stîlpi. Amplitudinea acestei mișcări de basculare este dependentă, în special, de gradul de rezilienta al mucoasei ce acoperă creasta alveolară.

Elementele care se opun basculării prin înfundare pentru a diminua efectul asupra dinților stîlpi sînt:

— Șeile protetice extinse la maxim, în limita perimetrului de mucoasă fixă.

— Sistemele speciale de menținere, sprijin și stabilizare aplicate pe microproteze care solidarizează mai mulți dinți între ei.

— Tuberozitatea maxilară și tuberculul piriform acoperite de șaua terminală.

— Croșetele cu brațe elastice aplicate pe dinții stîlpi.

— Pintenii ocluzali să fie aplicați numai în foseta mezială a dinților stîlpi.

— Sistemele speciale de menținere, sprijin și stabilizare de tipul ruptorilor de forțe (disjunctorilor) sau a amortizorilor de forțe, dacă rezilienta mucoasei este foarte mare.

— Șeile să fie realizate după amprente funcționale de compresiune.

— Rebazarea periodică a șeilor distale în urma unei supravegheri atente.

Rol important în menținerea, sprijinul și stabilizarea protezei scheletate îl pot avea și următoarele elemente: forma retentivă a cîmpului protetic, contracția unor fascicule musculare periprotetice, adeziunea și autocontrolul, cu participarea voinței, care influențează mai mult sau mai puțin dinamica mandibulară și musculară a purtătorului de proteză.

Scanned with OKEN Scanner

II. ELEMENTELE AUXILIARE

Aceste elemente sînt reprezentate de: retentivitatea cîmpului protetic, musculatura periprotetică, adeziunea, prafurile adezive și voința pacientului.

După prezentarea elementelor directe de menținere, sprijin și stabilizare, pe care specialiștii le au la dispoziție, a căror funcționalitate și eficiență garantează succesul tratamentului, ar părea inoportună tentativa de reamintire și de prezentare succintă a factorilor auxiliari.

Elementele de stabilizare directă acționează fără echivoc datorită ancorajului la dinții restanți; cu cît ancorajul este mai mare, mai puternic cu atît succesul imediat al tratamentului este obținut de către specialist. Dar, în timp, întreaga construcție este supusă prăbușirii dacă nu sînt folosiți pentru stabilizare și factorii auxiliari, care pot avea un rol activ, să diminue parțial din acțiunea nocivă a ancorajelor.

— *Retentivitatea cîmpului protetic* edentat parțial constatată la examinarea pacientului, dar mai bine pe model, intervine în frînarea mișcărilor în plan orizontal ale protezelor astfel:

— crestele alveolare proeminente frînează tendința de deplasare orizontală a protezelor;

— tuberozitățile retentive frînează tendința de mezializate și participă la oprirea tendinței de desprindere;

— tuberculul piriform frînează distalizarea și tendința de înfundare prin basculare a șeilor în edentația terminală;

— bolta palatină ogivală frînează tendința de deplasare laterală.

Analiza minuțioasă a cîmpului protetic, poate evidenția, uneori, condiții nefavorabile pentru stabilizare datorită elementelor ce intră în structura acestuia, cum sînt inserțiile înalte pe creastă ale bridelor.

— *Musculatura oro-facială* influențează pozitiv stabilizarea protezei scheletate asemănător cu acțiunea pe care o exercită asupra protezelor parțiale acrilice. Forma ușor concavă a versantului vestibular al șeilor dirijează forțele de contracție musculară spre cîmpul protetic. Versantul lingual realizat concav și subțire, nu împiedică mișcările limbii, și nu apare tendința de mobilizare a protezei de pe cîmpul protetic.

— *Adeziunea*, are valoare redusă la protezele scheletate, ea apare la șeile terminale la maxilar și la mandibulă.

— *Prafurile adezive*, pentru perioada de adaptare, favorizează stabilizarea, fiind depuse pe suprafața mucozală a șeilor terminale.

În contact cu saliva se formează un gel adeziv care « lipește » pentru un timp limitat (4—8 ore) șeile pe cîmpul protetic.

— *Voința pacientului* este evaluată, fiind un factor important pentru menținerea protezei pe cîmpul protetic. Pacienții care-și doresc restaurarea protetică, găsesc modalități de contracție a musculaturii oro-faciale într-un anumit sens și gest mimic, prin care-și frînează tendința de deplasare a protezei în momentul cînd simt că aceasta s-ar putea deplasa de pe cîmpul protetic. Pacienții cu mare atenție și concentrare, suportă proteza fără nici un element de stabilizare, mai ales în fazele de trecere de la edentații reduse la edentații întinse sau totale.



Scanned with OKEN Scanner

3.

TEHNICI DE CONFECȚIONARE A SCHELETULUI METALIC

Protezele scheletate sînt realizate prin următoarele procedee tehnice:

1) Din elemente fabricate ce reprezintă doferitele părți ale protezei, care sînt modelate, asamblate și unite. Procedeul este simplu dar mai puțin precis.

2) Prin turnarea întregului schelet metalic, reprezentat de: șei, conectori principali și elementele de stabilizare.

Fazele clinice pentru ambele procedee sînt identice, fazele de laborator sînt diferite.

Fazele clinico-tehnice pentru proteza scheletată confecționată prin turnare sînt următoarele:

Clinic — Examenul pacientului, diagnosticul și indicațiile de tratament.
Clinic — Amprenta documentară.
Laborator — Modelul documentar.
Clinic — Amprenta preliminară.
Laborator — Modelul de studiu și lingura individuală.
Clinic — Analiza modelului la paralelograf, schița protezei scheletate.
Clinic — Tratamentul preprotetic și proprotetic.
Laborator — Microprotezele pentru tratament proprotetic.
Clinic — Amprenta funcțională definitivă.
Laborator — Modelul funcțional de lucru.
Laborator — Analiza modelului de lucru la paralelograf, planul protezei scheletate.
Laborator — Modelul duplicat.
Laborator — Macheta componentei metalice.
Laborator — Tiparul, topirea-turnarea.
Laborator — Dezambalarea și prelucrarea componentei metalice.
Clinic — Proba componentei metalice pe cîmpul protetic, determinarea și înregistrarea rapoartelor intermaxilare.
Laborator — Montarea în ocluzor, macheta componentei acrilice.
Clinic — Proba scheletului cu dinții artificiali.
Laborator — Tiparul pentru componenta acrilică polimerizarea și prelucrarea definitivă.
Clinic — Inserția protezei pe cîmpul protetic, echilibrarea ocluziei și indicații pentru perioada de adaptare.

1. TEHNICA DE OBȚINERE CU ELEMENTE FABRICATE

Protezele acrilice cu baze reduse, în urmă cu patru decenii, au fost înlocuite în unele edentații, de proteze scheletate metalice realizate din elemente fabricate. În prezent ele sînt confecționate și indicate mai rar.

Scanned with OKEN Scanner

Pentru obținerea acestor proteze scheletate sînt necesare următoarele materiale și instrumente:

— modelul de lucru din ghips dur pe care s-a desenat planul protezei;
— elementele fabricate metalice, pentru conectorii principali și croșete;
— rășină acrilică;
— dinții artificiali;
— clești cu profile diferite, puternici, pentru realizarea modelării;
— sursa de căldură pentru lipit componentele metalice.

Fazele tehnice pentru realizare sînt:

— Schița în creion a viitoarei proteze pe modelul de lucru, reprezentată de toate elementele componente: șei, conectori principali, conectori secundari și elementele de menținere, sprijin și stabilizare (croșete). Schița îl orientează pe tehnician, să obțină adaptarea în limitele desenului (fig. 4-36).

— Modelarea și adaptarea conectorului principal (fig. 4-37), cu ajutorul cleștilor puternici care au 3 fălci.

— Modelarea și adaptarea elementelor de stabilizare (croșetelor) metalice cu ajutorul cleștilor. Elementele fabricate pentru croșete sînt comercializate în formă de « Y », « T », cruce și bare semirotunde cu dimensiunea în secțiune de 0,5/1,5 mm.

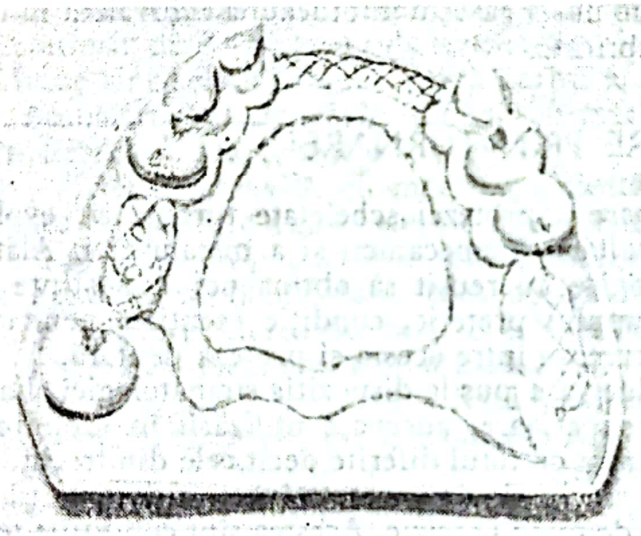

Fig 4—36. Limitele viitoarei proteze desenate de model.

Fig. 4—37. Conector principal fabricat, în formă de bară.

Croșetul este obținut prin modelarea unei anumite forme dintre aceste elemente fabricate, prin șlefuire și secționare.

Brațul elastic al croșetului Roach în « T » se obține prin modelare cu ajutorul cleștilor, dintr-un element fabricat în formă de « T ».

Croșetul circular cu trei brațe tip Ackers, se obține dintr-un element fabricat în formă de cruce prin modelare, adaptare și șlefuire. Brațele elastice sînt obținute prin șlefuire, reducîndu-se progresiv grosimea pentru a deveni flexibil astfel ca, în final, croșetul să corespundă din punct de vedere funcțional și biologic. Croșetele pentru acest tip de proteză se pot obține și prin tehnici combinate, din elementele fabricate să se realizeze părțile rigide, iar brațul elastic să se confecționeze din sîrmă.

— Solidarizarea între ele a tuturor elementelor componente (șei, conectori principali, secundari și croșete) modelate, adaptate și asamblate pe model.

Scanned with OKEN Scanner

Solidarizarea este posibil să fie realizată în mod diferit prin: lipire, sudare sau prin înglobarea extremităților în șaua acrilică.

— Modelarea machetei componentei acrilice, însoțită de montarea dinților artificiali. Transformarea machetei în piesă acrilică prin ambalare și polimerizarea acrilatului.

Caracteristici clinico-tehnico-terapeutice ale protezei scheletate din elemente fabricate:

— Confortul pacientului, comparativ cu proteza parțială acrilică, datorită volumului redus.

— Rezistență crescută la presiunile ocluzale.

— Tehnica de execuție este simplă.

— Timpul necesar pentru confecționare este mic.

— Execuția nu solicită existența unei aparaturi deosebite în laborator.

— Elementele fabricate, modelate, nu sînt adaptate foarte precis la elementele cîmpului protetic. Proteza este instabilă și mai puțin echilibrată.

— Elementele fabricate nu permit multe modelări, în sensuri diferite (îndoiri), deoarece se modifică structura cristalină și îi scade rezistența la rupere.

— Sortimentul în forme și dimensiuni al elementelor fabricate nu este atît de variat încît să satisfacă toate cazurile. Variabilitatea mare a formei și dimensiunilor cîmpului protetic nu-și găsește întotdeauna echivalent în formele și dimensiunile elementelor fabricate.

2. TEHNICA DE OBȚINERE PRIN TURNARE

Tehnicile de confecționare a protezei scheletate turnate au evoluat în decursul anilor, datorită dezvoltării biomecanicii și a metalurgiei. Alături de aceste progrese, științile biologice au reușit să obțină noi cunoștințe despre histofiziologia structurilor cîmpului protetic, condiție esențială pentru aprofundarea interrelației care se creează între acesta și proteza dentară.

În ultimele decenii, metalurgia a pus la dispoziția stomatologiei aliaje noi, cu proprietăți fizico-chimice superioare, adecvate utilizării în scop protetic, precum și tehnologii de prelucrare cu totul diferite decît cele din trecut. Aceste progrese introduse în tehnica stomatologică au fost însoțite de apariția materialelor de amprentare elastice de mare precizie. Acestea sînt condițiile tehnico-materiale care au creat posibilitatea să se obțină proteze scheletate adaptate foarte precis la cîmpul protetic.

Protezele scheletate turnate sînt obținute prin două procedee tehnologice:

— TEHNICA TRADIȚIONALĂ (EMPIRIFĂ)

Proteza scheletată, obținută după acest procedeu tehnologic, nu prezintă o adaptare foarte precisă pe cîmpul protetic.

Tehnica de lucru pentru confecționarea componentei metalice se desfășoară în următoarele faze:

— Schița (desenul) pe modelul de lucru a viitoarei proteze scheletate formată din șei, conectori principali, conectori secundari și croșete. Schița este necesară pentru modelarea machetei în limitele ei.

Scanned with OKEN Scanner

— Izolarea suprafeței modelului de lucru cu ulei de vaselină sau cu lacuri speciale.

— Modelarea machetei viitoarei componente metalice din ceară, sau din mase plastice, strict în limitele desenului.

Macheta din ceară se poate obține după unul din cele 4 procedee:

— ceara picurată, depusă progresiv completează tot desenul, iar modelajul este obținut prin răzuire;

— ceara aplicată pe suprafața modelului sub formă de placă din care se decupează după forma desenului ce este vizibil, datorită transparenței cerii;

— ceara aplicată sub formă de plăcuțe, benzi decupate dintr-o placă și modelată;

— ceara aplicată sub formă de elemente preformate în segmente asemănătoare elementelor componente ale protezei, ce sînt solidarizate prin lipire.

Există posibilitatea să se folosească combinat masele plastice și ceara. Unele elemente ale machetei sînt realizate din mase plastice iar altele din ceară. Indiferent de procedeu sau de materialul utilizat, se cere multă răbdare, talent și timp pentru a se realiza o machetă cu dimensiuni corespunzătoare (uniforme), cît mai precise, condiție esențială pentru reușita viitoarei proteze.

— Preapararea machetei pentru ambalare. Pe machetă sînt aplicate tijele, care vor reprezenta nucleele canalelor de curgere a aliajului în tipar. Tijele în număr de 3—5, fixate de machetă se întîlnesc la o distanță de circa 30 mm unde sînt solidarizate cu ceară fierbinte.

— Ambalarea machetei în scopul obținerii tiparului se poate realiza prin următoarele două tehnici:

a) — *Ambalarea liberă*, cu macheta ridicată de pe suprafața modelului. Operațiunea de detașare a machetei de model este extrem de dificilă, deoarece brațele elastice ale croșetelor din zonele retentive subecuatoriale, sau chiar întreaga machetă, se deformează, ceea ce determină imprecizia piesei finite și, implicit, compromiterea acesteia. Soluțiile de remediere încercate pentru a se evita această dificultate, sînt următoarele:

— s-a radiat zona retentivă a feței vestibulare a dinților stîlpi, pentru a favoriza detașarea machetei fără deformare;

— s-au îngroșat mai mult componentele supuse deformării;

— s-a renunțat la brațul elastic al croșetelor, urmînd ca acesta să fie realizat din sîrmă.

Macheta îndepărtată de pe model, este acoperită, din aproape în aproape, cu pastă de masă de ambalat în mod progresiv, pe toată suprafața și peste tije, pînă se obține un nucleu (carapace) cu peretele gros de aproximativ 6 mm. Există riscul ca în timpul operației de depunere a pastei de masă de ambalat, macheta să se deformeze în totalitate sau, în special, la nivelul zonelor care prezintă o grosime redusă.

Deformarea machetei este determinată de:

— temperatura mediului în care se execută ambalarea;

— proprietățile fizice ale cerii;

— tehnica de depunere a masei de ambalat.

b) *Ambalarea pe model*, se execută numai după ce suprafața modelului a fost foarte bine izolată. Pasta de masă de ambalat se aplică pe suprafețele externe ale machetei inclusiv pe tije. După scurgerea timpului, în care a avut

Scanned with OKEN Scanner

loc fenomenul de priză al masei de ambalat, macheta acoperită pe suprafața externă, este îndepărtată de pe model. Urmează depunerea pastei de ambalat pe fețele machetei care au fost în contact cu modelul. Acest procedeu de ambalare, cu depunerea pastei de masă de ambalat în doi timpi, oferă o turnătură mult mai precisă decît ambalarea liberă într-un timp. Celelalte faze, care sînt parcurse pînă la realizarea protezei scheletate finite, vor fi descrise la tehnica modernă.

Protezele scheletate confecționate după această tehnică tradițională prezintă multiple deficiențe în ceea ce privește precizia, care se evidențiază imediat, prin neadaptarea la nivelul structurilor cîmpului protetic.

— TEHNICA MODERNĂ

Tehnica modernă a eliminat multe dintre sursele de imprecizie ale tehnicii empirice, deoarece planul protezei scheletate este conceput numai după analiza modelului la paralelograf, iar macheta este modelată pe modelul duplicat din masă de ambalat.

Împreună cu aceste două elemente, au mai intervenit aparatele din laboratorul de prelucrat aliajele și materialele de amprentare și duplicare cu ajutorul cărora se pot obține proteze scheletate de înaltă precizie, avînd calități deosebite fizice și biomecanice.

Protezele scheletate realizate după această tehnică se remarcă prin sprijinul dento-parodontal sau dento-mucozal în edentația parțială, cu stabilizare optimă în toate sensurile, precedate de tratamentele complexe proprotetice.

Caracteristicile clinico-tehnico-terapeutice ale protezelor scheletate obținute după tehnica modernă sînt:

— precizia remarcată prin adaptarea la structurile cîmpului protetic;

— sprijinul îmbunătățit este mai mult pe dinții restanți decît mucoosos, ceea ce permite transmiterea mai fiziologică a presiunilor ocluzale;

— confort evident, prin eliberarea zonelor funcționale ale cîmpului protetic avînd dimensiuni reduse (aliaje rezistente);

— igienic sînt întreținute mai bine, datorită prelucrării fizico-chimice în laborator;

— rezistența mecanică îmbunătățită datorită calităților aliajelor și a tehnicilor de prelucrare (nu se fracturează și nu se deformează);

— asigură profilaxia elementelor morfo-funcționale ale aparatului dentomaxilar, fiind concepută și executată în mod științific.

4.

FAZELE CLINICO-TEHNICE PENTRU OBȚINEREA PROTEZEI SCHELETATE

Proteza scheletată după tehnica modernă este realizată în mai multe faze clinice și de laborator, conform schemei prezentate anterior.

Scanned with OKEN Scanner

Examenul pacientului, al cărui conținut și valoare sînt corelate cu radiografiile și cu analiza modelului de studiu, diagnosticul și planul de tratament sînt stabilite pe baza examenului clinic și paraclinic.

AMPRENTA PRELIMINARĂ

Cîmpul protetic este amprentat, se obține negativul lui, după care, în laborator, se realizează modelul preliminar, element de foarte mare utilitate pentru completarea examenului clinic și pentru schițarea unui eventual plan de tratament.

Amprenta documentară (termen adoptat recent), apare ca necesitate pentru cazurile dificile. Prin dificil vrem să se înțeleagă doi factori: unul local (cîmp protetic) și altul general (psihic cu unele particularități).

Amprentarea este efectuată imediat după inspecția cavității bucale, înregistrîndu-se cîmpul protetic la prezentare, fără nici o intervenție. Modelul obținut reprezintă documentul stomatologului, care arată situația cîmpului protetic înainte de tratament. Această amprentă de multe ori nu-și găsește indicația.

În mod obișnuit este luată amprenta preliminară, urmată de confecționarea modelului preliminar. Nu opiniem ca în cazurile, așa zise, mai simple (prin numărul dinților restanți și prin repartizarea lor favorabilă pe arcadă), ca o singură amprentă, cea preliminară, să fie și cea definitivă pe baza căreia să se poată desfășura tot tratamentul protetic.

Amprenta preliminară este luată cu un material elastic (ieftin) de tipul hidrocoloizilor ireversibili (alginat), pregătit sub formă de pastă după indicațiile prospectului. Pentru amprentare se utilizează lingura universală selecționată din sortimentul existent în cabinet, pentru a corespunde formei și dimensiunii cîmpului protetic.

Caracteristicile amprentei preliminare sînt:

— materialul folosit pentru amprentare este fix la pereții lingurii;

— materialul amprentei prezintă grosime uniformă pe întreaga suprafață;

— amprenta a cuprins întregul cîmp protetic;

— amprenta reprezintă cu fidelitate negativul dinților restanți, crestele alveolare, tuberozitățile maxilare, tuberculul piriform, bolta palatină;

— marginile prezintă dimensiuni și forme corespunzătoare fundurilor de sac;

— marginile materialului de amprentă sînt susținute de marginile lingurii

MODELUL PRELIMINAR

Materialul din care se confecționează modelul preliminar poate să fie reprezentat de ghipsul dur sau ghipsul obișnuit. Materialul este ales în funcție de scopul pentru care este confecționat modelul.

Modelul preliminar este confecționat în scopul următoarelor utilizări:

— Să completeze examenul clinic al cîmpului protetic, în special în zonele mai puțin accesibile, cele orale și posterioare, sau vestibulo-distale,

Scanned with OKEN Scanner

unde nu se poate efectua o inspecție vizuală directă. Pe model sînt observate foarte bine gradul de înclinare al dinților restanți și contactele dento-dentare atît vestibular cît, mai ales, oral.

— Să se încerce schițe pentru unele soluții de tratament și să se eșaloneze intervențiile necesare.

— Să se analizeze la paralelograf, după care se apreciază tipul pregătirilor proprotetice, în vederea obținerii unui cîmp protetic favorabil menținerii și stabilizării protezei.

— Să fie informat pacientul asupra stării cîmpului protetic și a planului de tratament, în vederea obținerii acordului și colaborării acestuia pe tot parcursul tratamentului stomatologic. Se elimină momentul de surpriză pe care îl manifestă mulți pacienți neinformați, în stadiul final, cînd ajung să vadă forma protezei scheletate.

— Să se efectueze unele intervenții de modelare asupra nivelului parodonțiului marginal și a nivelului planului de ocluzie.

— Să prezinte un element de referință sau de studiu privind aspectele clinice ale edentației parțiale, migrările dinților restanți și contactele dento-dentare ocluzale.

— Să reprezinte o probă juridică în situația unor neînțelegeri, constituind stadiul inițial al cîmpului protetic.

— Să se confecționeze lingura individuală.

Lingura individuală, pentru amprentarea funcțională a cîmpului protetic edentat parțial în cadrul terapiei restauratoare cu ajutorul protezei scheletate, este confecționată din materiale rezistente la rupere, deoarece amprentarea este efectuată cu elastomeri de sinteză.

Lingurile din placă de bază sînt mai puțin recomandate, fiind cu rezistența scăzută. Lingurile din rășini autopolimerizabile îndeplinesc toate condițiile (sînt rezistente și subțiri).

Tehnica de realizare din rășini acrilice este prezentată la proteza totală.

TRATAMENTUL PREPROTETIC ȘI PROPROTETIC

Tratamentul preprotetic și proprotetic sînt concepute și efectuate în scopul valorificării elementelor morfologice ale cîmpului protetic, în vederea creării condițiilor optime de menținere, sprijin și stabilizare a protezelor scheletate.

Proiectul protezei scheletate este conceput odată cu planul tratamentului preprotetic și proprotetic pe baza examenului aparatului dento-maxilar, a radiografiilor dinților restanți și a analizei modelului de studiu.

Între planul viitoarei proteze scheletate și planul tratamentului preprotetic și proprotetic există o interdependență, dar ambele sînt condiționate de posibilitățile tehnico-materiale ale cabinetului și laboratorului.

Tratamentul cîmpului protetic începe cu *pregătirile preprotetice* (nespecifice). Acest tratament cuprinde, în general, următoarele intervenții: extracții radiculare și dentare (dacă dinții nu se mai pot recupera); tratamentul parodontal (detartrajul, tratamentul medical și chirurgical al pungilor); echili-

Scanned with OKEN Scanner

brarea ocluzală (nivelarea planului de ocluzie și înlăturarea contactelor premature); tratamente odontale (obturații coronare și radiculare).

Extracția unor dinți este indicată dacă prezintă focare periapicale, mobilitate de gradul al III-lea sau egresiuni și extruzii ce produc traumatisme ale mucoasei crestei alveolare antagoniste. Menținerea pe arcadă a dinților cu leziuni profunde sau mobilitate, capabili să producă instabilitatea protezei, compromit întregul tratament. Nu adoptăm o atitudine extracționistă, dar nu sîntem de acord nici cu un conservatorism împins peste limite.

Examenul clinic și analiza modelului de studiu sînt cele trei elemente care certifică o atitudine sau alta față de dinții restanți.

După W. Mc. Craken dinții restanți care limitează anterior breșa edentată cu o implantare dubioasă nu trebuie folosiți cu multă ușurință ca stîlpi, din cauza dificultăților ce apar după pierderea lor pentru adăugarea unui alt element de stabilizare la proteze. Este preferabil ca acești dinți dubioși să fie excluși de la început (extrași), în favoarea unui dinte stîlp mai robust.

Tratamentul proprotetic este reprezentat de totalitatea intervențiilor efectuate asupra mucoasei, osului și dinților restanți în scopul realizării unei proteze scheletate care să restabilească funcțiile aparatului dento-maxilar și să asigure profilaxia țesuturilor cîmpului protetic.

Tratamentul proprotetic constă în:

a) *Prepararea dinților*, prin realizarea lăcașurilor pentru pintenii ocluzali, sprijinul protezelor scheletate fiind frecvent realizat mixt, dento-mucozal. Numai protezele parțiale acrilice sînt realizate, în general, cu sprijin mucozal (muco-periostal). Proteza scheletată cu sprijin dento-parodontal este realizată mai rar, deoarece edentațiile intercalate cu mai multe breșe, delimitate la ambele extremități de dinți rezistenți, sînt rezolvate cu ajutorul punților dentare.

Sprijinul protezei scheletate pe dinții restanți este asigurat, în mod uzual de pintenii ocluzali așezați în lăcașuri special preparate. Pentru dinții laterali, premolari și molari, lăcașurile sînt frezate în fosetele proximale de pe suprafața ocluzală; pentru dinții frontali lăcașurile sînt create pe fețele ocluzale (cingulum) sau pe marginea incizală.

Sprijinul dento-parodontal este obținut întotdeauna numai pe anumite locuri, special preparate. Elementele protetice de sprijin, așezate pe suprafețe nepreparate, pot să alunece. Suprafețele sînt preparate pentru sprijinul dentar încît presiunile să se transmită în axul lung al dintelui stîlp și să împiedice alunecarea pintenului în sens cervical.

Localizarea și forma preparației pe dintele stîlp pentru sprijin.

Premolarii și molarii sînt dinții stîlpi care asigură, de cele mai multe ori, acest sprijin. La nivelul crestei marginale se intervine prin șlefuire pentru a o coborî, încît să se creeze spațiu suficient pentru pinteni, fără să se modifice contactele dento-dentare. Planșeul lăcașului este frezat ușor înclinat în axul dintelui și concav în două sensuri. Astfel se obține un unghi mai mic de 90° între pinten și corpul croșetului. Un unghi mai mare de 90° nu transmite forțele în axul dintelui și favorizează alunecarea pintenului de pe dintele stîlp și înfundarea protezei. Lăcașurile pentru pinteni în edențațiile de clasa I și a II-a Kenedy pe premolari sînt preparate în fosetele meziale.

Pintenii ocluzali pot fi așezați pe smalț-dentină, obturații de amalgam, incrustații și microproteze de acoperire metalice.



Scanned with OKEN Scanner

Lăcașul pentru pintenul ocluzal preparat în țesuturile coroanei dentare impune menținerea unei igiene buco-dentare foarte riguroase. Cu toate măsurile luate de menținere a igienei, imprevizibilul poate să apară, să se manifeste printr-o leziune carioasă. Nu se poate garanta că un dinte stîlp nu este vulnerabil după ce a suferit intervenția de preparare, materializată prin îndepărtarea unui strat de smalț sau chiar de dentină.

Dintele stîlp pe care se aplică croșetele cu pinteni ocluzali sînt acoperiți datorită următoarelor consecințe:

— Lăcașul obținut prin îndepărtarea stratului de smalț, favorizează apariția senzațiilor dureroase dentare, declanșate de variațiile termice sau de acțiunea agenților chimici. Suprimarea lor este uneori imposibilă.

— Lăcașul frezat în țesuturile dintelui reprezintă o zonă cu minimă rezistență, unde se pot dezvolta leziuni carioase.

— Dintele stîlp cu leziuni carioase ce va prezenta ulterior indicația să fie acoperit de o microproteză, pe aceasta apare ca o imposibilitate adaptarea în continuare a brațelor croșetului.

— Lăcașurile pintenilor sînt create cu dimensiune și formă corespunzătoare fiind realizate pe machetă (ușor accesibilă). Suprafața opusă celei retentive este modelată plan și cu prag cervical. Forma plană favorizează acțiunea eficientă a contracroșetului de neutralizare a forței brațului activ.

Adîncimea lăcașului pentru pintenul ocluzal prezintă unele aspecte cu deosebită valoare practică. Lăcașul preparat superficial, datorită unei aprecieri eronate, lipsa de experiență, menajamente față de țesuturile coronare, poate avea următoarele efecte: grosimea pintenului este redusă, are rezistență scăzută la rupere și este flexibil; grosimea pintenului realizată normal (în exces) constituie puncte de contact premature pentru ocluzie.

Aspecte ale lăcașurilor pentru pinteni:

— Lăcașurile pentru pinteni ocluzali preparate în obturații de amalgam. Rezistența scăzută a amalgamului la presiune este cunoscută. Dacă sînt așezați pintenii ocluzali pe o obturație, aceasta se poate fractura sau deforma.

— Lăcașurile pentru pinteni preparate în încrustații de tip inlay sînt preferate, deoarece prezintă rezistență la rupere și sînt nedeformabile.

— Lăcașurile ocluzale preparate în microproteze de acoperire.

1. Dacă microproteza există pe dintele restant ales ca dinte stîlp și prezintă o adaptare optimă se poate încerca preparația prin frezare pe fața ocluzală, bineînțeles, existînd riscul perforației. Preparația se execută fără să se facă compromisuri în ce privește forma și dimensiunile lăcașului.

2. Lăcașul corespunzător ca formă și ideal ca dimensiune este realizat la microprotezele de acoperire, concepute și realizate în cadrul tratamentului preprotetic. Lăcașul este realizat cînd microproteza se află în faza de machetă și bontul dentar a avut preparația efectuată în acest scop.

Dinții stîlpi pe care se aplică croșete nu sînt acoperiți în activitatea practică, datorită următoarelor «argumente»:

— nu se prevede apariția leziunilor carioase și consecințele acestora, manifestate prin imposibilitatea recuperării dintelui cu ajutorul unei microproteze de acoperire;

— nu se acordă suficientă importanță și timp tratamentului preprotetic din lipsă de experiență sau din grijă pentru economia de timp;

Scanned with OKEN Scanner

— nu sînt apreciate la justa lor valoare calitățile profilactice ale microprotezelor de acoperire, a căror machetă este modelată sub acțiunea dirijată a paralelografului.

Momentul conceperii tratamentului proprotetic, constituie rezultatul multiplelor corelații, cînd au fost prevăzute toate deficiențele și au fost gîndite cum să fie folosite mijloacele de neutralizare.

b) *Amputarea coronară.* Dinții foarte mult egresați sau extruzați sînt șlefuiți pentru echilibrare ocluzală, pentru a se obține un plan de ocluzie fără denivelări. Intensitatea șlefuirii este dependentă de gradul migrării verticale. După această intervenție se poate ajunge la devitalizare, urmată de acoperire coronară. Șlefuirile reduse sînt însoțite de remodelarea feței ocluzale, în concordanța cu morfologia ocluzală a dinților antagoniști și a dinților vecini.

Amputarea coronară, creează în unele situații spații pentru montarea dinților antagoniști artificiali.

c) *Acoperirea cu microproteze.* Tratamentul proprotetic al dinților stîlpi este reprezentat de *acoperirea* acestora cu *microproteze metalice.* Această intervenție de acoperire, are indicația susținută de următoarele argumente:

— șlefuiri întinse ale suprafeței ocluzale, datorită migrărilor verticale exagerate;

— fețele vestibulare și orale nu au zone retentive care să favorizeze, aplicarea brațelor croșetelor;

— fețele mezială sau distală nu au punct de contact, datorită migrărilor orizontale;

— prezintă tendință la carie, indicele cariogen este manifest și a fost consemnat cu ocazia examenului cavității bucale;

— țesuturile coronare, au o rezistență mecanică redusă, datorită prezenței unor obturații voluminoase;

— sistemele speciale de stabilizare (culise etc.) sînt folosite numai solidarizate la microproteze de acoperire sau de substituire;

— solidarizarea mai multor dinți restanți între ei prin unirea microprotezelor, în special edentații de clasa I și a II-a Kenedy.

Morfologia microprotezelor de acoperire este diferită și specifică tipului de element de stabilizare aplicat. Astfel:

1. Pentru croșetele circulare și divizate monoactive, o față este retentivă, în general cea vestibulară, iar fața opusă acesteia este plană cu prag în zona cervicală. Planarea feței opuse celei retentive se realizează numai cu ajutorul paralelografului în faza de machetă. Pe fața plană brațul opozant este așezat în dreptul brațului activ (la același nivel în sens cervico-ocluzal), numai așa își îndeplinește în mod efectiv funcția pentru care este realizat, în plus, pragul reprezintă suportul pentru sprijinul acestuia.

Pe fețele ocluzale sînt modelate lăcașurile în care se aplică pintenii ocluzali. Cavitățile sînt create corespunzător fosetelor proximale, forma este asemănătoare cu forma unei linguri, adîncimea este de 1,5—2 mm. Baza lăcașului este orientată perpendicular pe axul lung al dintelui, astfel presiunile sînt transmise în axul rădăcinii dintelui stîlp.

2. Pentru sistemele speciale de stabilizare coroanele prezintă pe toate fețele laterale morfologia funcțională caracteristică dintelui pe care-l acoperă.

d) *Tratamentul proprotetic pentru solidarizarea dinților stîlpi.*

Scanned with OKEN Scanner

Acest tratament este indicat să se aplice dinților limitanți ai spațiilor edentate, în următoarele situații: prezintă mobilitate de gradul I și II; sînt migrați și nu mai au puncte de contact cu dinții vecini; rădăcinile dinților sînt scurte și spațiul periradicular apare pe radiografii lărgit; edentații terminolaterale și edentații mixte, dacă sînt prevăzute proteze compozite; solidarizarea mai multor dinți stîlpi însoțită de proteze compozite, reprezintă soluții de tratamentmoderne, recomandate de autori cunoscuți care au un mare prestigiu în specialitatea stomatologică (W. Mc. Cracken, Schweitzer, Roucoules). Aceste tratamente sînt practicate de mult timp în țara noastră, asupra cărora, pe baza experienței acumulate, ne putem exprima părerea în sens favorabil.

Solidarizarea dinților restanți se poate obține cu ajutorul următoarelor elemente protetice:

— Microprotezele de acoperire sau de substituire realizate pe 2—3 dinți. Operația se desfășoară astfel: dinții sînt preparați, elementele protetice confecționate după procesul tehnologic cunoscut, cu modelaj caracteristic în corelație cu proiectul protezei scheletate. Microprotezele solidarizate sînt cimentate pe dinți, după care urmează amprentarea funcțională. Dacă microprotezele prezintă sisteme speciale de menținere nu sînt cimentate, dar amprentate pe dinții cîmpului protetic, pentru a fi prezente pe modelul de lucru.

— Punți dentare realizate cu scopul să închidă o breșă edentată, și să solidarizeze dinții limitanți. Alături de atingerea acestor scopuri se obține și îmbunătățirea sprijinului protezei scheletate prin crearea unor trepte (prag) pe fața orală a punții dentare pe care să se aplice și să se sprijine un croșet continuu al scheletului. Pe fața ocluzală a punților din zona laterală se realizează un șanț vestibulo-oral, pentru traversarea unui element protetic (braț, conector) de sprijin și ancoraj. La punțile din zona frontală mandibulară se pot crea lăcașuri incizale pentru gheruțe.

Punțile dentare la nivelul elementelor de agregare pot să fie prevăzute cu sisteme speciale de stabilizare de tipul patricelor sau al matricelor.

— Barele frîcționale, cu formă paralelipipedică în secțiune transversală sînt relativ frecvent utilizate, deoarece îmbunătățesc menținerea, sprijinul și stabilizarea protezei. Concomitent cu această funcție barele solidarizează dinții între ei realizînd, asemănător cu punțile dentare sau cu microprotezele unite între ele, un monobloc rezistent în timp. Barele funcționale sînt compuse 2—3—4 microproteze cimentate pe dinții stîlpi preparați special în acest scop și dintr-o bară paralelipipedică, solidarizată la cele două extremități de microproteze (coroane de acoperire sau dispozitive radiculare).

e) *Prepararea dinților pentru sisteme speciale.* Sistemele speciale au fost prezentate, descrierea s-a făcut din punct de vedere morfologic și funcțional, în capitolul care cuprinde toate elementele de stabilizare ale protezei scheletate.

Dinții stîlpi pe care vor fi fixate părțile componente ale sistemelor speciale sînt preparați respectîndu-se condițiile impuse de însuși sistemul respectiv cît și de axul de inserție al protezei.

Dintre sistemele speciale, mai frecvent sînt întrebuințate următoarele: dispozitivul Dolder, culisele, telescopul și capsele.

— *Dispozitivul Dolder.* Dinții stîlpi sînt preparați prin amputarea părții coronare, rădăcinile sînt preparate ca pentru dispozitivele radiculare ale coroanelor de substituție. În general, au fost folosiți dinții canini (în special în eden-

Scanned with OKEN Scanner

tațiile subtotale mandibulare). Pentru multiplele avantaje pe care le prezintă acest sistem, demonstrate în timp, indicația a fost lărgită pentru cuprinderea și altor dinți. Dacă sînt folosiți dinți laterali pluriradiculari, în locul dispozitivelor radiculare sînt realizate microproteze de acoperire. De asemenea și pentru dinții frontali pot fi folosite microproteze de acoperire semifizionomice tip Weiser, dacă morfologia coronară a acestora le recomandă.

Pe fața capei dispozitivelor radiculare este lipită bara metalică cu diametrul de 2—3 mm. Bara, pentru a solidariza dinții stîlpi este rigidă, pentru a nu se deforma elastic sub acțiunea forțelor declanșate de presiunea masticatorie.

Acest sistem este exclus, nu poate fi utilizat, cînd spațiul protetic este mic, materializat prin existența coroanelor dinților naturali cu înălțime redusă (congenital).

Peste bară sînt aplicate clame elastice fixate în șaua protezei, care vor asigura menținerea protezei. În zona frontală, dacă nu este spațiu suficient pentru aplicarea clamelor, șaua protezei este confecționată cu fața mucozală metalică sub formă de șanț, cu dimensiuni și formă identice cu ale barei, în care aceasta va pătrunde, între suprafețele cărora se dezvoltă forța de frecare.

— *Culisele*, sînt descrise sub trei forme: radiculare, intracoronare și extracoronare.

● Culisa intraradicurală este folosită foarte rar, ceea ce ne determină să nu insistăm asupra descrierii ei.

● Culisa intracoronară, impune preparația dintelui stîlp caracterizată de o reducere mai pronunțată în zona unde va fi situată matricea în coroana de acoperire. Reducerea dintelui stîlp ocluzoproximal, poate să determine devitalizarea.

● Culisa extracoronară nu solicită pentru fixarea patricei la microproteză o preparație deosebită.

— *Telescopul* este aplicat condiționat de preparația dintelui stîlp, reprezentată de o șlefuire mare, deoarece peste bontul rezultat se aplică practic două microproteze, capa și coroana de acoperire. Capa este cimentată pe dintele stîlp numai după ce a fost prelucrată la nivelul fețelor laterale, frezarea acestora este executată cu ajutorul paralelografului.

Prelucrarea este realizată pentru a se asigura axul de inserție al protezei pe cîmpul protetic.

Cînd sînt prevăzute mai multe sisteme de telescopare și axul de inserție al protezei este reprezentat de o linie frîntă, capele nu vor fi cimentate pe dinții stîlpi, ci sînt amprentate și mobilizate, să existe pe modelul de lucru; microproteza de acoperire este modelată și confecționată după acestea. Așa se procedează dacă telescoparea este obținută prin tehnologii artizanale. Existența sistemelor de telescopare fabricate, elimină prelucrările la paralelograf. Poziționarea lor este însă determinată cu cea mai mare minuțiozitate pentru a se asambla cele două elemente între ele.

— *Capsele* sînt utilizate ca și telescoapele sau culisele în toate tipurile de edentații, dar sînt folosite în special în edentațiile subtotale, ca și sistemul Dolder, cînd dinții prezintă leziuni coronare profunde. Coroana este amputată, canalul radicular este tratat și preparat identic ca pentru un dispozitiv radicular.

Scanned with OKEN Scanner

Toate sistemele speciale de menținere, sprijin și stabilizare după proba pe cîmpul protetic sînt aplicate pe dinții stîlpi, înainte de amprentarea funcțională fiind îndepărtate o dată cu aceasta pentru a fi prezente pe modelul de lucru.

Sistemele speciale sînt cimentate cînd proteza este gata, după ce a fost realizată și componenta acrilică.

AMPRENTA DEFINITIVĂ SAU FUNCȚIONALĂ

Amprentarea definitivă impune întotdeauna existența și utilizarea lingurii individuale, confecționată în general din rășini autopolimerizabile. Lingura individuală este probată pe cîmpul protetic, și sînt adaptate marginile ei la zona de mucoasă neutră. Pentru amprentare sînt folosite materialele elastice din grupa siliconilor de sinteză cu stabilitate volumetrică și finețe de redare, calități ce determină obținerea copiilor negative cu cel mai înalt grad de fidelitate. Materialele elastice reprezentate de alginate sînt de asemeni recomandate pentru finețea de redare, în condițiile respectării întocmai a tehnologiei de preparare și de turnare a modelului (așa cum au fost arătate în alt capitol).

Amprenta definitivă sau funcțională este riguros analizată înainte de a fi trimisă pentru turnarea modelului. În amprenta funcțională sînt cuprinse o parte a componentelor sistemelor speciale de stabilizare.

MODELUL DE LUCRU

Modelul de lucru sau definitiv este confecționat din ghips dur.

Înainte de prepararea pastei pentru turnarea modelului este analizată amprenta, fiind urmărite:

— Aspectul de ansamblu al suprafeței, care arată dacă materialul a fost aplicat intim pe întregul cîmp protetic. Golurile mari, subdenivelările asemănătoare unor geode, au semnificația interpunerii unor bule de aer. Dacă aceste goluri nu sînt situate în zonele unde vor fi aplicate elementele protetice (conectori, pinteni, brațe etc.) și dimensiunile sînt reduse, amprenta este acceptată.

— Aspectul marginilor, dacă materialul este modelat după morfofiziologia fundurilor de sac și susținut de pereții laterali ai lingurii. Dacă materialul este rupt sau balant, amprenta va fi repetată.

— Aspectul suprafeței amprentei la nivelul dinților restanți, acestea trebuind să fie înregistrate în mod corect.

Tehnica de lucru a modelului cuprinde următorii timpi: 1) analiza amprentei (descrisă mai sus); 2) spălarea amprentei; 3) tratarea amprentei, dacă este din alginat ea va fi ținută 1—2 minute în soluție de 2% sulfat de zinc sau 2% sulfat de potasiu. Acest tratament neutralizează fosfatul trisodic din alginat; 4) pasta de ghips este preparată, de preferat, la vacuummalaxor pentru a se exclude incorporarea bulelor de aer. Este obținut un material cu duritate mult mai mare, comparativ cu cel preparat prin spatulare

Scanned with OKEN Scanner

manuală în bolul de cauciuc; 5) turnarea pastei în amprentă se face sub formă de cantităţi mici ce se depun progresiv pe zona cea mai înaltă; prin vibrare aceasta curge în toate locurile declive. Pasta introdusă prin curgere împinge aerul, fără să apară posibilitatea înglobării lui între suprafaţa amprentei şi suprafaţa modelului. Vibrarea amprentei se poate executa cu ajutorul vacuum-malaxorului, al măsuţei vibratorii sau manual. Amprenta acoperită cu pasta de ghips este lăsată 30—40 de minute, timp necesar pentru priza acestuia; 6) confecţionarea soclului modelului. Acesta este realizat cu o înălţime de aproximativ 2 cm. Pasta de ghips este depusă pe masă peste ea, aşezîndu-se prin răsturnare, amprenta cu ghipsul care a făcut priză; 7) fasonarea soclului este obţinută după priza ghipsului, cu ajutorul aparatului de soclat. Suprafaţa bazală a soclului modelului este paralelă cu suprafaţa cîmpului protetic.

Cauzele modelelor cu deficienţe

Modelele confecţionate din ghips dur pot prezenta multiple deficienţe care sînt prezentate schematic (după Ene L. şi colaboratorii), astfel: deficienţe apărute la suprafaţa modelului şi deficienţe inaparente.

Deficienţele vizibile apărute la nivelul suprafeţei modelului pot fi:

— Suprafaţă cu aspect cretos, însoţită de rezistenţă redusă, poate avea multiple cauze:

— amprenta a fost ţinută mai mult de 15 minute pînă la turnarea pastei de ghips;

— amprenta nu a fost spălată suficient de minuţios;

— amprenta a avut exces de apă pe suprafaţă, nu a fost suflată sau a fost ţinută în apă mai mult timp;

— amprenta nu a fost tratată pentru neutralizarea fosfatului trisodic.

— Suprafaţa cu aspect rugos se datorează următoarelor cauze:

— alginatul a fost preparat cu o cantitate redusă de apă;

— pasta de ghips a fost preparată incorect, neomogen spatulată, cu vîscozitate crescută.

— Suprafaţa prezintă goluri ce se datorează următoarelor deficienţe:

— amprenta a fost insuficient vibrată;

— suprafaţa amprentei a avut apă sau salivă în timpul turnării pastei de ghips.

— Suprafaţa prezintă plusuri sub formă sferică (microsfere) ce se datorează:

— amprenta a avut suprafaţa cu microdepresiuni, deoarece alginatul a incorporat aer la preparare sau între suprafaţa amprentei şi suprafaţa cîmpului protetic s-au interpus microbule de aer.

— Dinţii restanţi fracturaţi se datorează separării incorecte a modelului din amprentă. Separarea s-a efectuat înainte ca ghipsul să-şi definitiveze priza sau s-a efectuat mai tîrziu, cînd alginalul s-a uscat, prin manevre brutale.

Deficienţele inaparente sînt mai grave decît primele, deoarece sînt constatate după ce proteza scheletată a fost confecţionată, cînd au fost consumate materialele, timp şi efort. Sînt manifestate astfel:

— Scheletul se adaptează foarte bine pe model, aplicat pe cîmpul protetic este însă imprecis. Cauzele care au determinat turnarea unui model

Scanned with OKEN Scanner

cu formă și dimensiuni diferite de cele ale cîmpului protetic, sînt reprezentate de:

— deformarea amprentei prin: mișcarea în timpul prizei, al tragerii și desprinderii din lingură;

— deformarea amprentei prin: ținerea în apă sau în aer mai mult timp;

— ghipsul a fost turnat cu consistență dură, iar amprenta a fost răsturnată și deformată cînd s-a realizat soclul.

ANALIZA MODELULUI LA PARALELOGRAF

Paralelograful

Este un aparat modern, cu ajutorul lui se efectuează analiza științifică a modelului în scopul proiectării protezei scheletate (fig. 4—38).

Aparatul este format din următoarele părți componente:

— Soclul stabilizator reprezentat de placa metalică, cu o anumită greutate, variabilă în funcție de marca fabricii, conferă stabilitatea aparatului.

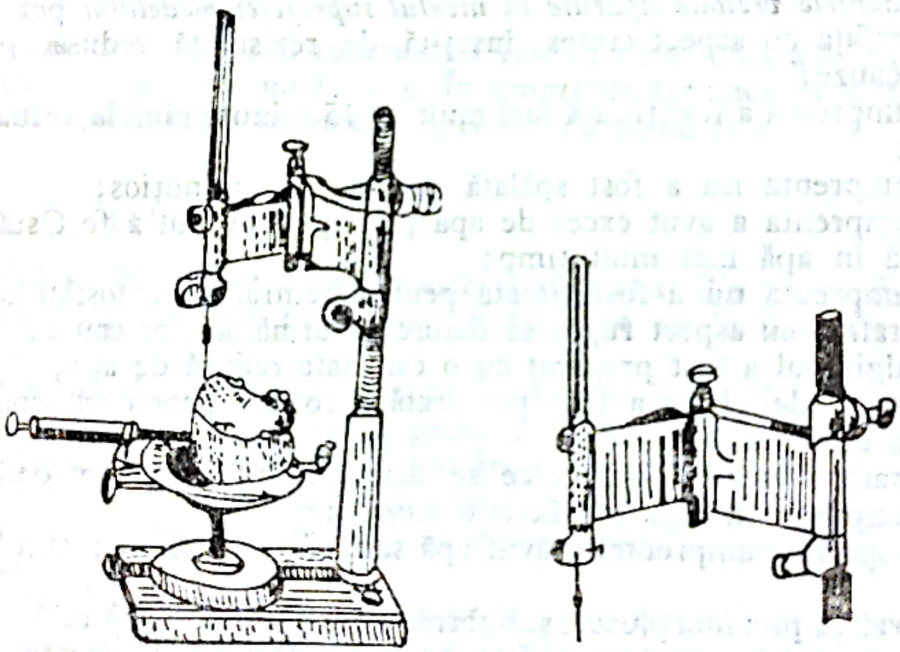

Fig. 4—38. Paralelograful.

— Suportul pentru model, creat în mod diferit, fixat la soclul stabilizator, dar prevăzut cu articulație reglabilă multidirecțional sau este mobil, detașat. Suportul pentru model are sistemul pentru fixarea modelului.

— Stîlpul vertical solidarizat lateral la soclul stabilizator.

— Brațul orizontal articulat la extremitatea superioară a stîlpului vertical.

— Tija verticală articulată la cealaltă extremitate a brațului orizontal. Această tijă este paralelă cu stîlpul vertical și mult mai subțire decît acesta. Ea poate să fie coborîtă numai manual pentru a se apropia de model, iar

Scanned with OKEN Scanner

revenirea la poziția inițială se face automat, datorită acțiunii unui resort. La extremitatea inferioară a acestei tije se găsește un sistem de menghină, în care sînt fixate piesele anexe. Există paralelografe mai complexe (denumite paralelizor) prevăzute cu piesă dreaptă, acționată de motor, cu ajutorul căreia se prelucrează, prin frezare, părțile unor sisteme speciale de stabilizare.

— Instrumentele accesorii ale paralelografului sînt următoarele:

— tija detectoare, reprezentată de un cilindru plin cu diametrul de 2 mm și 3—4 mm lungime; cu ajutorul acestei tije se orientează înclinarea măsuței de lucru pe care este fixat modelul pînă se stabilește axul comun al dinților stîlpi purtători de croșete;

— tija portcreion, care are la o extremitate un creion, cu ajutorul căruia se trasează ecuatorul tuturor dinților restanți;

— tije retentivometru, în număr de trei, sub formă de cilindru, asemănătoare cu tija de grafit, dar la o extremitate prezintă un disc cu raza de 0,25 mm, 0,50 mm și 0,75 mm, cu ajutorul cărora se măsoară retentivitatea subecuatorială coronară, față de axul comun;

— tija răzușă, reprezentată de o lamă nedeformabilă cu o extremitate și o muchie în bizou, ele fiind tăioase.

Cu ajutorul paralelografului, se execută următoarele operațiuni:

1) Se stabilește poziția modelului în care toți dinții proiectați pentru a deveni dinți stîlpi, prezintă retentivități favorabile pentru plasarea brațelor elastice. Pentru această operație este folosită tija detectoare, cînd aceasta are contact punctiform cu porțiunea cea mai convexă a dintelui spre colet apare o distanțare ca o fantă triunghiulară (fig. 4—39). În acest scop, modelul fixat pe măsuța reglabilă se înclină în toate direcțiile pînă ce, la controlul cu tija detector, apar zone retentive pe fețele dinților stîlpi. Prin ușoara înclinare a modelului cu partea edentată în jos, apar, în general, zone retentive spre edentație. Determinată această poziție în urma mai multor tatonări, este menținută deoarece toate operațiile următoare sînt executate numai în această poziție. O dată cu determinarea poziției în care toți dinții stîlpi prezintă retentivități favorabile se găsește și axul de inserție și dezinserție al protezei. Cînd s-a stabilit poziția modelului în care dinții stîlpi oferă retentivități favorabile, măsuța reglabilă se blochează pentru ca toate operațiile următoare să se execute în această poziție.



Fig. 4—39. Determinarea retentivităților favorabile ale dinților stîlpi cu ajutorul paralelografului.

2) Se trasează ecuatorul protetic la fiecare dinte stîlp cu ajutorul tijei de grafit. Tija de grafit este fixată la paralelograf în contact cu fețele laterale ale dinților stîlpi, fiind condusă să înscrie ecuatorul, pînă cînd rezultă un traseu al ecuatorului maxim. Această operație arată diferența care există între poziția ecuatorului protetic față de ecuatorul anatomic al dinților (fig. 4—40).

3) Se stabilesc punctele din zona retentivă unde vor fi așezate extremitățile brațelor elastice ale croșetelor (fig. 4—41 a, b.). Pentru această ope-

rație se fixează la paralelograf tija retentivometrică de dimensiuni corespunzătoarei formei croșetului și rezistenței parodontale a dintelui stîlp. Retentivometrele de 0,75 și 0,50 mm sînt utilizate numai pentru croșetele foarte elastice și pe dinții bine implantați sau cu implantare medie. Retentivometrele de 0,25 mm sînt folosite pentru croșetele mai puțin elastice sau pentru dinții cu implantare parodontală slabă.

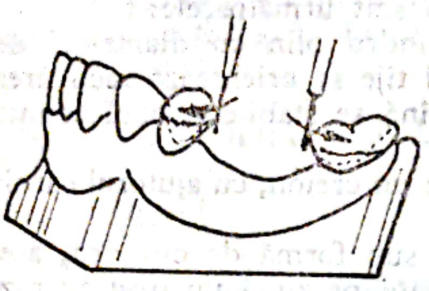

Fig. 4—40. Trasarea ecuatorului protetic la fiecare dinte stîlp.

Operațiunea se execută astfel: tija retentivometrică va veni în contact cu linia ecuatorului protetic iar circumferința discului va fi ridicată sau coborîtă în zona retentivă, pînă va intra în contact și ea cu fața laterală a dintelui. Locul în care discul atinge dintele reprezintă punctul de retenție favorabil, unde va fi situată extremitatea liberă a porțiunii flexibile a brațului retentiv. Acest punct se va însemna cu creionul și reprezintă distanța față de ecuatorul protetic al brațului retentiv.

4) Se paralelizează zonele subecuatoriale ale fețelor dinților restanți pe care s-a depus ceară în scopul deretentivizării modelului. Operațiunea se execută astfel: tija răzușă fixată la paralelograf este aplicată în contact cu ecuatorul



Fig. 4—41. Puncte subecuatoriale cu retentivități favorabile. *a* — Însemnate pe model; *b* — determinarea acestor puncte cu ajutorul retentivometrelor.

protetic, i se imprimă mișcări în sens orizontal și vertical pînă ce se îndepărtează excesul de ceară care depășește ecuatorul. Dinții restanți devin neretentivi, paraleli între ei, după un ax comun cu cel al inserției protezei pe cîmpul protetic.

În plus, față de aceste operații care sînt executate în mod curent în construcția protezei scheletate, paralelograful este necesar pentru definirea poziției sistemelor speciale de stabilizare precum și pentru paralelizarea lor prin frezare.

Paralelograful, de-a lungul anilor, a fost fabricat în variante perfecționate, capabil să efectueze operațiuni de frezare cu ajutorul motorului sau al turbinei pentru culisele intracoronare.

Scanned with OKEN Scanner

PROIECTUL COMPONENTEI METALICE AL PROTEZEI SCHELETATE

Proiectul definitiv al protezei scheletate este elaborat după examenul cîmpului protetic și analiza modelelor la paralelograf. Elaborarea proiectului reprezintă rezultatul unui proces de gîndire, care face corelația între situația cîmpului protetic și condițiile tehnico-materiale existente de transpunere în practică a planului. Proiectul protezei scheletate, în general, răspunde următoarelor întrebări:

— care este numărul șeilor, cum sînt repartizate din punct de vedere topografic la nivelul arcadei și cum se vor sprijini?

— ce elemente este posibil să fie utilizate pentru solidarizarea șeilor?

— care sînt și cum sînt repartizate elementele morfologice ale cîmpului protetic capabile să asigure menținerea, sprijinul și stabilizarea?

— ce elemente protetice pot fi utilizate pentru menținere, sprijin și stabilizare?

Proiectul protezei este executat după o anumită schemă, care conduce la rezolvarea celor mai complexe situații, astfel:

— Se începe prin conturarea formei șeilor din toate spațiile edentate, fie că sînt întinse sau reduse, indiferent de sprijinul care se poate realiza.

— Se schițează elementul de legătură dintre șei, conectorul principal este, de fapt, baza protezei sub variatele ei forme, urmărindu-se crearea unui corp rigid, nedeformabil, rezistent, simetric față de linia medio-sagitală, care să acopere suprafața afuncțională.

— Se conturează elementele de stabilizare cu acțiune directă (croșete, sisteme speciale) și cu acțiune indirectă (opritori de basculare).

Întregul proiect este realizat din elemente protetice într-un număr redus, deoarece protezele scheletate foarte complexe sînt caracterizate de unele dezavantaje, astfel:

— sînt realizate mai greu din punct de vedere al modelajului;

— sînt supuse pericolului să nu fie turnate în totalitate;

— adaptarea la elementele morfologice ale dinților restanți să prezinte unele deficiențe.

În practică se va urmări simplitatea (strictul necesar) și eficiența maximă.

MODELUL DUPLICAT

Modelul duplicat este confecționat din masă de ambalat și reprezintă copia modelului de lucru după ce a fost analizat la paralelograf și preparat prin foliere și deretentivizare.

Modelul duplicat este realizat pentru următoarele scopuri:

1) macheta este modelată și fixată la suprafața lui; 2) reprezintă o parte din tipar (macheta este ambalată împreună cu acesta).

Componenta metalică a protezei scheletate este turnată, datorită acestui procedeu (de modelare a machetei pe modelul din masa de ambalat fără să se mai mobilizeze) cu o adaptare foarte precisă la elementele cîmpului protetic.

a) *Modelul de lucru înainte de a se confecționa modelul duplicat este pregătit astfel*:

Scanned with OKEN Scanner

— deretentivizat la nivelul dinților restanți;
— deretentivizat la nivelul altor zone;
— sînt foliate zonele expuse decubitusurilor;
— sînt foliate traiectele conectorilor principali și secundari;
— izolarea modelului.

1 — Deretentivizarea modelului la nivelul dinților restanți constă în depunerea prin picurare a unui strat de ceară (specială) topită, în zona subecuatorială a dinților stîlpi, sub linia care marchează traseul brațului elastic al croșetului. Această operație de deretentivizare este definitivată cu ajutorul paralelografului. Tehnic se procedează astfel: modelul este reașezat pe măsuța paralelografului în poziția avută inițial cînd s-a stabilit axul de inserție. Excesul de ceară din zonele subecuatoriale ale dinților restanți este îndepărtat cu ajutorul răzușei. Operația, în vocabularul de specialitate, este numită « planare », și are scopul să realizeze fețe paralele și netede. Deretentivizarea favorizează desprinderea modelului de lucru din masa duplicatoare; se evită deteriorarea amprentei duplicatoare cînd acesta este îndepărtat și împiedică așezarea elementelor protetice rigide în zonele retentive.

2 — Deretentivizarea la nivelul altor zone cuprinde în general: procesele alveolare proeminente; spațiile mucozale ale unor punți prezente pe arcada pacientului; tremele; diastemele și, mai rar, defectele soclului.

3 — Folierea crestelor alveolare este indicată în edentațiile uni- și biterminale. Operația de foliere constă în adaptarea unei plăci de ceară cu grosimea de 0,5—1 mm, care se aplică în limitele desenului de pe model. Sînt fixate la suprafața modelului cu ceară picurată la nivelul marginilor. Folierea creează un spațiu între șaua scheletului metalic și modelul de lucru. Acest spațiu este ocupat ulterior de materialul acrilic al șeilor, care formează suprafața mucozală. La acest nivel sînt efectuate rebazările după atrofia crestelor alveolare.

4 — Folierea zonelor expuse decubitusurilor. Suprafața cîmpului protetic suportă în mod diferit presiunile exercitate de conectorii sau șeile protezei scheletate. Există anumite zone sensibile, asupra cărora nu se pot exercita presiuni, cum sînt: torusul palatin, papila interincisivă și porțiunile din creasta alveolară acoperite de mucoasă subțire. Aceste zone, în general, este obligatoriu să fie precizate de medic prin desenare pe model, fiind delimitate ca dimensiune și formă. Folierea este efectuată în mod diferit, grosimea foliei de ceară fiind cuprinsă între 0,25—1 mm.

5 — Folierea traiectului conectorilor principali și secundari este realizată în mod diferențiat, în funcție de tipul de edentație și de sprijinul protezei. Astfel, în edentațiile termino-terminale folierea se întinde pe tot traiectul conectorului principal, iar în edentațiile uniterminale folierea conectorului principal se face mai mult spre șaua terminală care va tinde să se înfunde și mai puțin spre hemiarcada integră. Traiectul conectorilor secundari se foliază în totalitate. Neglijarea folierii zonelor corespunzătoare traiectului conectorilor cît și a zonelor expuse presiunilor determină defecțiuni irremediabile pentru schelet, deoarece șlefuirile pentru retușuri nu sînt posibile.

Precizarea zonelor ce urmează a fi foliate se face de către medic prin desenare pe modelul de lucru (fig. 4—42).

Scanned with OKEN Scanner

6 — Izolarea modelului. Modelul este ţinut într-un vas cu apă caldă timp de 15—20 de minute în scopul îmbibării porilor superficiali pentru ca materialul duplicator să nu se lipească de suprafaţa lui.

b) *Amprentarea modelului de lucru.* Modelul de lucru se amprentează cu materiale elastice din grupa hidrocoloizilor reversibili pe bază de agar-agar, în conformatoare speciale de duplicare.

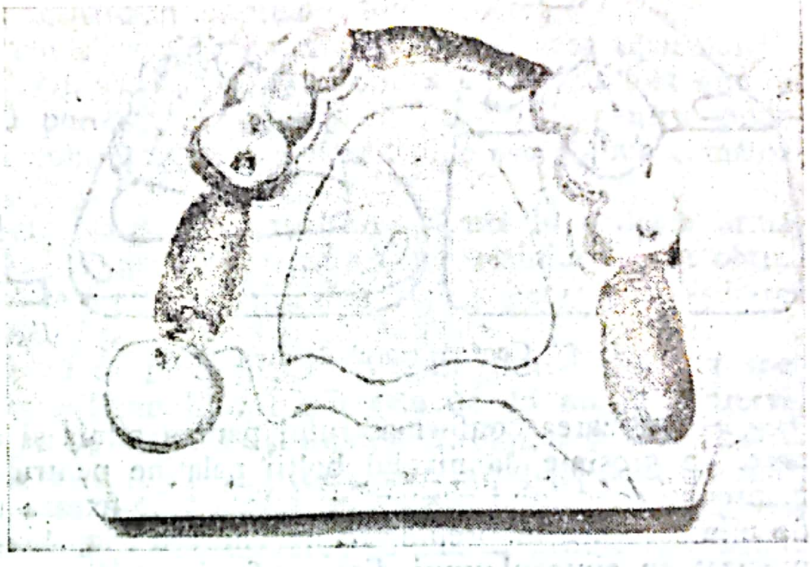

Fig. 4—42. Modelul deretentivizat şi foliat.

Conformatorul este asemănător unei cutii, compus dintr-un corp prevăzut la partea superioară cu orificii de turnare a materialului fluid şi de refulare a aerului şi dintr-un capac.

Tehnic, operaţia de amprentare se desfăşoară în următorii timpi:

— Pregătirea masei duplicatoare. Materialul este comercializat sub multiple denumiri: Vidur, Dublaga, Viroduble. Înainte de utilizare se taie în fragmente mici (cuburi de 1—2 cm^2), căldura să acţioneze pe o suprafaţă dispersată. Este încălzită în vase emailate sau în vase speciale cu pereţii dubli şi reglare termostatică. Temperatura pentru lichefiere este ridicată pînă la 80—90°C după care se lasă să se răcească lent pînă la 40—45°C. La această temperatură este turnată în conformator, fără să se deterioreze ceara de pe modelul de lucru folosită pentru deretentivizare şi foliere. Masa duplicatoare în timpul încălzirii şi răcirii este omogenizată prin spatulare manuală sau mecanică.

— Pregătirea conformatorului de duplicare. Modelul de lucru pregătit se fixează cu plastelină sau silican chit, după care se aplică etanş corpul conformatorului (fig. 4—43).

— Turnarea materialului duplicator. Masa duplicatoare fluidă cu consistenţă (fluid-siropoasă) este turnată printr-unul din orificiile conformatorului, pînă cînd acesta se umple, după care se lasă să se răcească la temperatura camerei timp de 10 minute, se introduce apoi într-un vas cu apă rece timp de 30 de minute (fig. 4—44).



— Îndepărtarea modelului din amprentă. Elasticitatea materialului duplicator şi aspectul neretentiv al modelului, sînt cei doi factori care favorizează scoaterea acestuia din amprentă printr-o manevră de uşoară tracţiune. Prinderea şi tracţiunea sînt posibile dacă marginile amprentei sînt tăiate cu lama oblic spre soclul modelului. Aspectul corect al suprafeţei amprentate este caracterizat de pereţi netezi fără porozităţi.

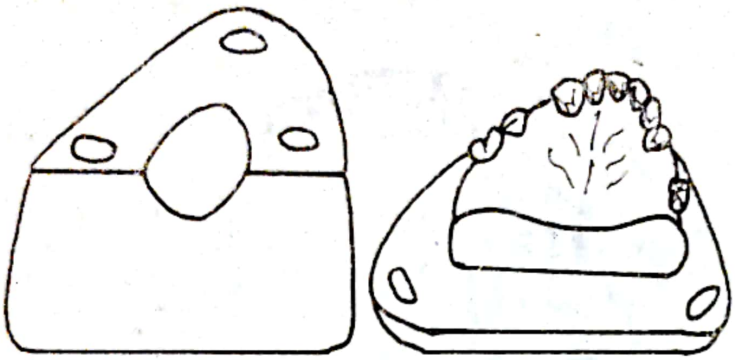

Fig. 4—43. Conformatorul de duplicat.

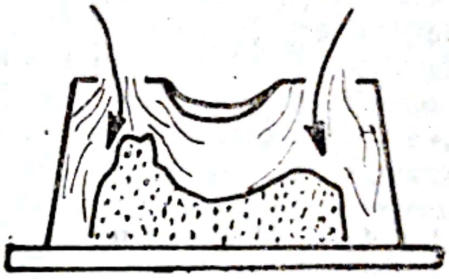

Fig. 4—44. Materialul duplicator turnat în conformator.

— Aşezarea conformatorului pentru pîlnia şi canalul principal de turnare. În grosime, la nivelul bolţii palatine pentru modelul superior, sau a planşeului modelului pentru cel inferior, se fixează un conformator în formă de pîlnie ce are în prelungire un cilindru (fig. 4—45). Locul de fixare este precizat cu ajutorul unui disc confecţionat din material plastic transparent. Pe suprafaţa discului sînt gravate trei cercuri concentrice cu diametre şi culori diferite, corespunzătoare tiparelor, iar în centrul lui există o tijă cilindrică cu extremitatea ascuţită. Discul este aşezat deasupra amprentei, în aşa fel, încît perimetrul ei să se înscrie într-unul din cercurile discului; se caută plasarea vîrfului tijei în zona centrală, dar să nu afecteze viitorul proiect al scheletului. În locul determinat este fixat conformatorul pîlniei prin înfigere în grosimea peretelui masei duplicatoare.

Fig. 4—45. Fixarea conformatorului pîlniei şi canalului principal de turnare.

c) *Turnarea pastei de masă de ambalat.* Masa de ambalat este specifică aliajului folosit pentru turnat (fiecare aliaj îşi are masa lui), fiind comercializată sub multiple denumiri: Silican, Widerit, Hartex, Expansit etc. Pasta este preparată pe masa vibratorie sau la vacum-malaxor, prin amestecare în proporţia indicată de prospect. Cantitatea necesară pentru un model duplicat este de 150 g. Amestecul sub formă păstoasă care curge, se toarnă progresiv în amprenta ce este vibrată continuu pentru compactizare şi pentru eliminarea eventualelor bule de aer. Priza este marcată de o reacţie exotermă (50—60°C), care este însoţită de o dilatare (expansiune de priză) cuprinsă între 0,2—0,5%. După întărirea completă a masei de ambalat (20—25 minute) se scoate din conformator amprenta, modelul şi pîlnia conformator, printr-o mişcare de împingere la nivelul orificiilor existente în conformator. Modelul este degajat

Scanned with OKEN Scanner

din amprentă prin secționarea acesteia. Soclul este prelucrat divergent spre bază, și are înălțimea de 1,5 cm.

Caracteristicile tehnice ale modelului duplicat:

— este realizat din masă de ambalat;

— morfologic este mult modificat față de cel de lucru (datorită pregătirilor făcute);

— prezintă un tunel și pîlnia de turnare în centrul bolții palatine sau a planșeului;

— confecționat prin turnare în amprenta duplicatoare;

— folosește pentru modelarea machetei și confecționarea tiparului.

d) *Pregătirea modelului duplicat.* Modelul duplicat după ce a fost obținut este umed și cu suprafață poroasă, ceea ce-l face impropriu pentru modelarea machetei. În scopul îmbunătățirii caracteristicilor este supus următoarelor operațiuni:

— Uscarea modelului. Această operație este făcută în vederea următoarelor scopuri: să se elimine apa din structura materialului; să se obțină parțial dilatarea termică; să se creeze condițiile favorabile pentru desfășurarea următoarei faze (impregnarea).

Tehnic se desfășoară astfel: modelul este introdus într-un cuptor special, cu reglare termostatică. Timpul de lucru este de 45 minute, interval în care temperatura crește lent de la 20°C pe scara de control pînă la 200—250°C.

— Impregnarea modelului. Această operație este efectuată pentru a mări duritatea stratului de la nivelul suprafeței și, concomitent aceasta devine ușor aderentă, proprietate favorabilă pentru așezarea și fixarea profilelor utilizate la confecționarea machetei. Tehnica se desfășoară astfel: modelul este scos din cuptor prin prindere cu ajutorul unui clește special, așezat pe un suport metalic (instrument întîlnit în laborator) și cufundat de 2—3 ori într-un vas în care există un amestec de ceară topită, parafină și colofoniu.

MACHETA COMPONENTEI METALICE

Macheta este reprezentarea din material plastic a viitorului schelet metalic. Această machetă este realizată din elemente preformate sau modelate din ceară.

Elementele preformate sînt obținute din ceară sau mase plastice sub forme diferite (de plăcuțe, bare, benzi, brațe de croșete, grile pentru șei, retenții pentru dinții protezei) (fig. 4—46). Elementele preformate utilizate aduc următoarele avantaje: grăbesc execuția machetei; părțile componente ale machetei sînt obținute cu dimensiuni (grosimi) corespunzătoare (uniforme); prezintă suprafața netedă; decupajul este bine finisat.

Aceste elemente provin din două surse, sînt comercializate fiind produse industrial sau sînt realizate în laborator, astfel: ceara specială pentru modelat machete, adusă în stare fluidă prin încălzire, este turnată într-o ștanță de silicon care este livrată de firmele industriei materialelor dentare (fig. 4—47).

Ceara din care se modelează macheta prezintă următoarele proprietăți fizico-chimice:

— stare de plasticitate (modelabilă) se obține în jurul temperaturii de 30—40°C;

— nu are flexibilitate remanentă;
— coeficient de contracție la răcire aproape nul;
— rezistență la rupere;
— se modelează prin tăiere și radiere;
— arde fără să lase reziduuri;
— aspect cromatic reprezentat de culori intense;
— un grad de transparență în strat subțire.

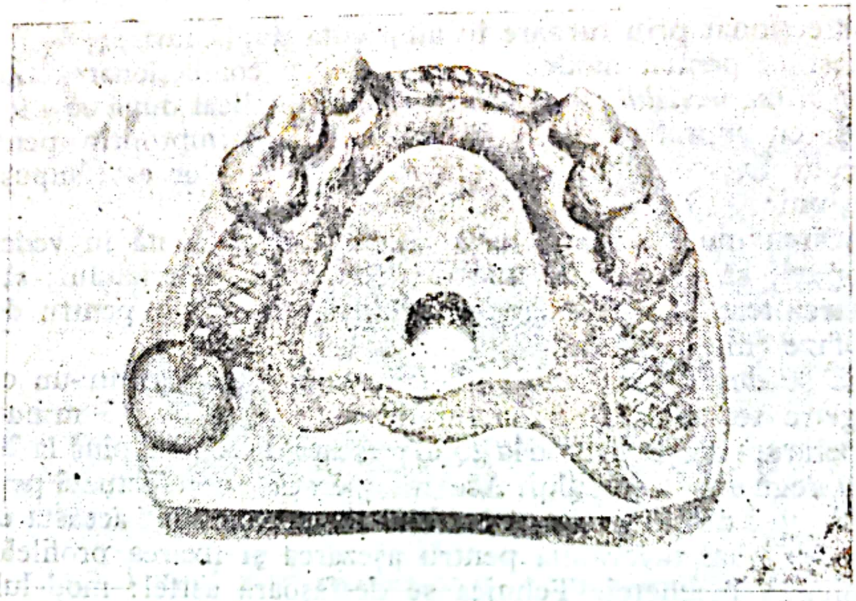

Fig. 4—46. Macheta protezei scheletizate pe modelul duplicat.

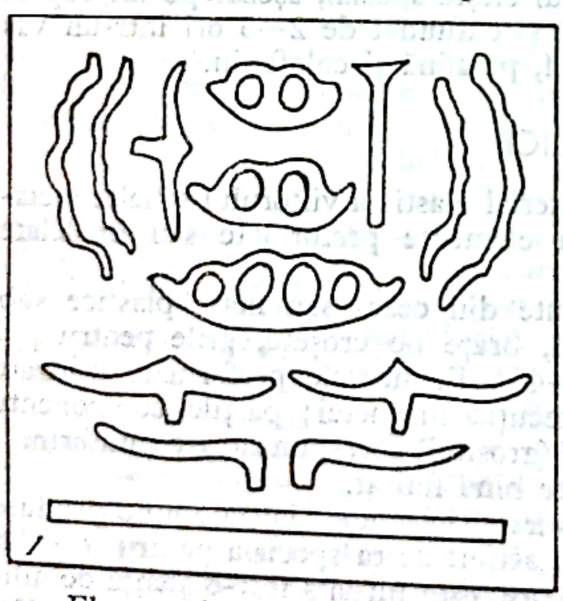

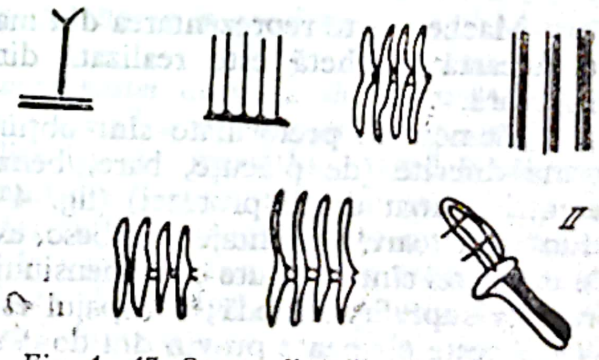

Fig. 4—47. Stanțe din siliconi cu profilele din ceară.

Elementele preformate din mase plastice. Acestea sînt realizate din rășini acrilice termoplastice. Formele și dimensiunile sînt asemănătoare cu cele realizate din ceară.

Tehnic macheta se obtine astfel: elementele preformate din ceară sînt aplicate pe model în limitele desenului, cu ajutorul unui adaptor de gumă

Scanned with OKEN Scanner

sau cu o radieră obişnuită. Părţile machetei sînt realizate în ordinea în care a fost efectuat proiectul. Se începe cu şeile după care se modelează conectorul principal, ultimile sînt realizate elementele de menţinere, sprijin şi stabilizare. Este preferată această ordine, fiind argumentată astfel: 1) croşetele reprezintă cele mai mici şi mai subţiri părţi ale machetei. Gestul de aplicare şi de modelare al materialului pentru macheta şeilor deformează braţele croşetelor; 2) macheta croşetelor este situată pe un plan mai avansat, ce împiedică accesul către spaţiul edentat unde se modelează şeile.

Şeile protetice sînt confecţionate din plăcuţe de ceară cînd se urmăreşte ca suprafaţa mucozală să fie metalică, sau din grile (segmente retentive) dacă suprafaţa şeii este/va fi acrilică. La aceste şei, partea metalică se confecţionează sub formă de plasă sau ochiuri prin care va pătrunde acrilatul care fixează şi dinţii artificiali. La şeile din edentaţiile laterale, cu sprijin dentoparodontal, suprafaţa mucozală este metalică, retenţiile pentru acrilatul dinţilor se obţin prin anse metalice sau ciupercuţe.

Conectorii principali, barele şi plăcuţele, cu forme complexe, se obţin prin asocierea mai multor segmente care se lipesc la extremităţi.

Elementele pentru croşete sînt aplicate pe traiectul desenului şi adaptate; pintenii ocluzali se obţin prin picurarea cerii în lăcaşul ocluzal şi la locul de unire cu celelalte elemente ale croşetului. La fel sînt obţinuţi şi pintenii ocluzali (gheruţele incizale).

Trecerea de la grila retentivă a şeii la conectorul principal se face printr-o treaptă de circa 1,5 mm. La acest nivel, răşina acrilică ce constituie suprafaţa orală a şeii va fi într-un strat gros.

Acrilatul în strat subţire, sub influenţa variaţiilor de temperatură din mediul bucal se exfoliază de pe metal, între cele două materiale apare astfel un spaţiu de retenţie al resturilor alimentare.

Asamblarea şi fixarea diverselor segmente componente ale machetei, se realizează cu ceară fierbinte picurată cu spatula. Unghiurile rezultate, la locurile de întîlnire a diferitelor segmente, care au orientări diferite sînt rotunjite, pentru a nu se crea locuri retentive. Macheta realizată din elemente preformate din mase acrilice termoplastice, este fixată la suprafaţa modelului cu un adeziv special. Elementele sînt unite între ele cu ceară fierbinte, depusă prin picurare.

Macheta realizată din placă de ceară. Este folosită sub formă de folie care este uşor transparentă. Folia este aşezată şi adaptată pe suprafaţa modelului. Cu spatula este decupată după conturul desenului care apare vizibil datorită transparenţei cerii. Conectorii secundari, benzile dentare şi croşetele sînt obţinute prin picurare.

Această tehnică este utilizată numai cînd nu există elemente preformate, deoarece este grevată de următoarele dezavantaje: consumul mare de timp; ceara picurată are grosimi inegale; modelajul solicită manualitate şi experienţă.

TIPARUL

Tiparul este o piesă intermediară, format din mai mulţi pereţi ce delimitează o cavitate. Pereţii sînt constituiţi din material refractar. Cavitatea comunică cu exteriorul printr-un canal (tunel). Tiparul rezultă în urma amba-

lării machetei. Macheta împreună cu modelul duplicat sînt acoperite cu pastă din masă de ambalat.

Ambalarea machetei este posibil să fie efectuată dacă există următoarele instrumente şi aparate: conformatorul pentru tipar, discul de centrare, vacum-malaxorul, masa de vibrat şi masa de ambalat.

— **Conformatorul pentru tipar.** Are aspectul asemănător cu al unei cutii de formă cilindrică, deschisă la partea superioară. Conformatorul este utilizat pentru a se obţine tiparul cu forme şi dimensiuni foarte exacte (fig. 4—48 a, b). În general, este realizat din material plastic în trei variante dimensionale şi este compus din următoarele părţi:

a — Capacul, care este detaşabil, prezintă pe suprafaţa interioară o proeminenţă care are forma şi dimensiunea pîlniei, folosite pentru crearea craterului în soclul modelului duplicat. Pe margine capacul are un prag de asamblare şi etanşeizare la cilindrul conformator.

b — Cilindrul are un grad de flexibilitate deoarece este secţionat longitudinal. Cele două muchii ale secţiunii se pot asambla etanş. Pe suprafaţa exterioară, în partea inferioară, de o parte şi de alta a secţiunii longitudinale, prezintă două proeminenţe ce asigură retenţia elementului de blocare.

c — Elementul de blocare este o clemă care solidarizează capacul la cilindru, prin strîngerea cilindrului.

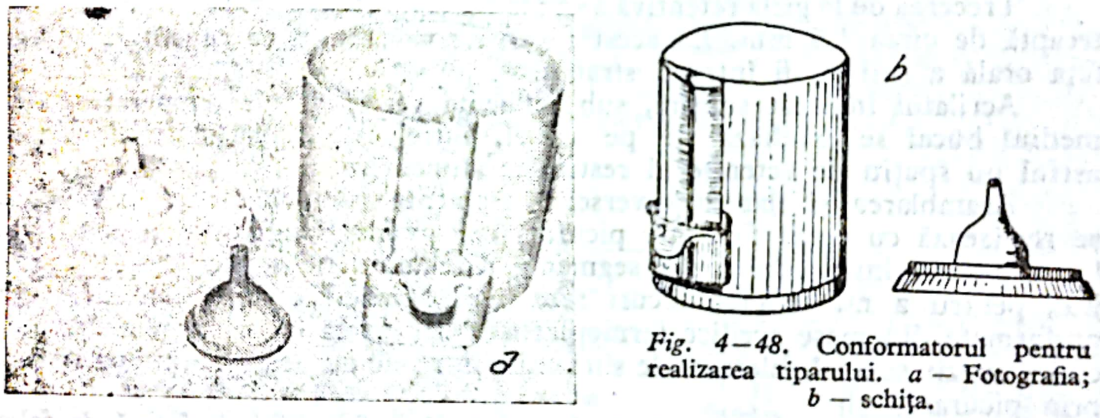

Fig. 4—48. Conformatorul pentru realizarea tiparului. *a* — Fotografia; *b* — schiţa.

Conformatorul tiparului este ales din punct de vedere dimensional cu ajutorul discului care prezintă cele trei cercuri.

— **Vacum-malaxorul.** Este aparatul cu ajutorul căruia se obţine amestecul omogen al prafului de ghips sau de masă de ambalat cu lichidul, pentru a rezulta pasta. Acest aparat este foarte util procesului tehnologic de confecţionare a modelelor şi a tiparelor. Pasta preparată la vacum-malaxor este densă, bulele de aer sînt absorbite de pompa de vid a aparatului.

Aparatul are forma unei cutii (fig. 4—49 a, b) paralelipipedice şi este construit pentru a se fixa pe peretele camerei laboratorului, în apropierea sursei de apă. La exteriorul aparatului sînt instalate următoarele părţi anexe: întrerupătorul sursei de energie electrică, care declanşează sau opreşte funcţionarea aparatului; întrerupătorul malaxorului; întrerupătorul pompei de vacuum; cadranul indicator al cantităţii de aer din pompa de vacum sau manometrul;

cadranul indicator de timp, măsurat în secunde; tija vibratoare cu extremitatea în formă sferică care, prin apăsare, funcționează după principiul masei vibratorii; sistemul de cuplare al vasului malaxor; vasul malaxor format dintr-un recipient din material plastic cu un capac etanș prin care trece axul învîrtitor prevăzut cu palete. Pe capac supapa de evacuare a aerului din vas; tubul din material plastic legat de vas și pompa de vid, prin care este absorbit aerul în timpul amestecării materialului.

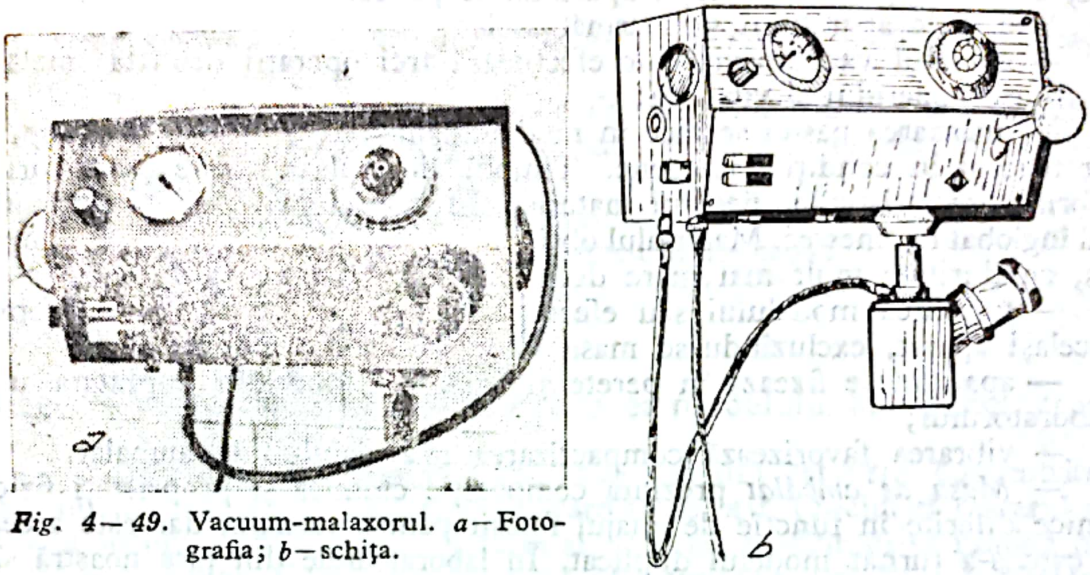

Fig. 4—49. Vacuum-malaxorul. *a*—Fotografia; *b*—schița.

În interiorul aparatului se află: motorul electric și sistemul de articulare a axului paletei malaxorului (fig. 4—50) care se învîrtește cu turații de 300—400/minut; vibratorul reprezentat de o bobină electromagnetică care acționează tija de la exteriorul aparatului prevăzută la extremitate cu o sferă.

La aparat se cuplează pompa de vacum formată dintr-un cilindru, în interiorul căruia se mișcă un piston etanș la peretele cilindrului. Pe peretele cilindrului există două supape și un orificiu. Cele două supape funcționează alternativ și în sens invers, una fiind de adiție și alta de evacuare. Pistonul pompei este acționat de un electromotor.

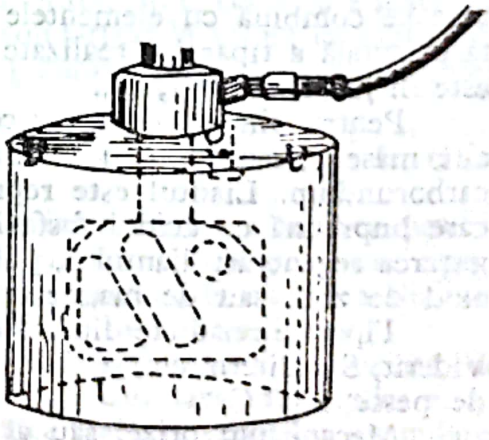

Fig. 4—50. Paleta malaxorului.

Modul de funcționare:

— aparatul este pus în stare de funcționare prin apăsare pe butonul declanșator al contactului. Se potrivește releul de timp și manometrul pompei de vid;

— materialul pentru model sau pentru tipar este depus în vasul din material plastic cu capacitatea dorită de 50—70 sau 100 g, peste care se picură apă sau lichidul corespunzător. Se spatulează la început manual, pentru ca pompa de vacuum să nu absoarbă pulberea;

Scanned with OKEN Scanner

— se aplică capacul cu paleta şi se articulează vasul la tija malaxorului;
— se declanşează prin apăsare pe un buton pompa de vacuum şi malaxorul. Paleta se roteşte în interiorul vasului şi omogenizează pasta, în timp ce aerul este scos din vas cu ajutorul pompei de vacuum. După ce s-a scurs timpul potrivit pe releul de timp, atît malaxorul cît şi pompa de vacuum se opresc automat. Pasta este scoasă din recipient cu o spatulă şi depusă pe marginea amprentei sau în conformatorul tiparului, sprijinită pe sfera tijei vibratoare, care este pusă în funcţie apăsîndu-se pe ea.

Avantajele aparatului sînt următoarele:

— aparatul vacuum-malaxor efectuează trei operaţii deodată: malaxarea, absorbţia aerului şi vibrarea;

— malaxarea pastei se face în mod mecanic, cu economie de timp, de efort fizic şi în condiţii omogene. Timpul de malaxare este strict dirijat, conform caracteristicilor fiecărui material. În timpul malaxării este absorbit aerul înglobat în amestec. Materialul obţinut cu ajutorul aparatului este omogen, dens, cu duritate mult mai mare decît cel amestecat manual;

— turmarea modelului sau efectuarea ambalării se face prin vibrare, la acelaşi aparat, excluzîndu-se masa vibratorie independentă;

— aparatul se fixează în perete şi nu ocupă loc din suprafaţa utilă a laboratorului;

— vibrarea favorizează compactizarea materialului de ambalat.

— *Masa de ambalat* prezintă compoziţie chimică şi proprietăţi fizico-chimice diferite în funcţie de aliajul folosit pentru turnare, dar este aceeaşi din care s-a turnat modelul duplicat. În laboratoarele din ţara noastră sînt utilizate următoarele mase de ambalat: Durotherm, Expadenta, Univest, Silisan, Pirofan, Silican, Viderit, Ocela, Swediterm etc.

Pentru aliajele de aur masa de ambalat conţine 20% ghips cu rol de liant, alături de oxidul de siliciu şi cristobalit. Este amestecată cu apă. Tiparele obţinute din aceste materiale nu este permis să fie încălzite peste temperatura de 800°C, deoarece sulfatul de calciu se descompune, eliberează sulful care se combină cu elementele nenobile din aliaj şi formează sulfuri. Dilatarea totală a tiparelor realizate din Durotherm, Expadenta, Univest, Silisan este în jur de 1,3—1,4%.

Pentru aliajele de crom-cobalt masa de ambalat conţine cristobalit şi alte mase refractare cum sînt: silimanit, oxid de crom, oxid de zirconiu şi carborundum. Liantul este reprezentat de oxidul de zinc sau de magneziu care împreună cu acidul fosforic formează un cement refractar. Pentru asigurarea regenerării liantului, pulberea conţine fosfat de amoniu dehidrogenat, oxid de zinc sau de magneziu.

Tiparele rezultate din masele de ambalat numite Pirofan, Silican, Ocela, Viderit, Swediterm etc. se dilată în jur de 1,8—2% şi rezistă la temperaturi de peste 1000°C.

Mecanismul prizei sau al lierii este următorul: apă adusă în amestec reacţionează cu fosfatul de amoniu, care eliberează acidul fosforic. Acidul fosforic reacţionează cu oxidul de magneziu rezultînd fosfatul de magneziu ce reprezintă cimentul liant al masei refractare.

Masele de ambalat cu liant fosforic prezintă o granulaţie relativ fină, o duritate şi rezistenţă mecanică mai mare decît a celor ce au ca liant sul-

Scanned with OKEN Scanner

fatul de calciu datorită acidului fosforic şi au o dilatare totală ce poate să ajungă de la 1,7% pînă la 2,3%, prin însumarea celor trei dilatări produse în momente diferite.

OPERAŢIILE CARE SÎNT EFECTUATE PENTRU CONFECŢIONAREA TIPARULUI

— Alegerea conformatorului şi solidarizarea modelului duplicat la capacul acestuia.
— Realizarea machetei canalelor de pătrundere a aliajului fluid.
— Realizarea machetei canalelor de evacuare a gazelor.
— Detensionarea machetei.
— Degresarea suprafeţei machetei.
— Cuplarea cilindrului conformatorului la capac.
— Prepararea pastei de masă de ambalat şi turnarea ei.
— Topirea şi arderea machetei.

Alegerea conformatorului şi solidarizarea modelului la capacul acestuia

Modelul duplicat este încadrat într-unul din cercurile concentrice ale discului de centrare cu ajutorul tijei care trece prin tunelul şi craterul de la nivelul soclului. Între cercul discului şi periferia modelului să rămînă o distanţă de 0,5 mm. Conformatoarele cu cele trei dimensiuni sînt diferenţiate de cîte o culoare, fiecare culoare coincide unui anumit cerc de pe disc, care are aceeaşi culoare cu a conformatoarelor. Conformatorul este ales după culoarea cercului în care se înscrie modelul duplicat. Modelul este aşezat pe capacul conformatorului ales, pîlnia capacului pătrunde în craterul existent pe acesta. Suprafaţa bazală a soclului rămîne la o distanţă de 6—8 mm de suprafaţa capacului. Tija (cilindrul) pîlniei apare vizibilă într-o zonă centrală a machetei fără să o deformeze. Modelul duplicat este solidarizat la pîlnia capacului cu ajutorul cerii fierbinţi care se depune prin picurare numai în jurul pîlniei.

Realizarea machetei canalelor de pătrundere a aliajului topit în tipar

Canalele de turnare (fig. 4—51) sînt realizate pentru a se crea posibilitatea aliajului să curgă în cavitatea tiparului. Aceste canale prezintă importanţă deosebită deoarece participă, alături de alţi factori, la curgerea aliajului fluid în cavitate necesară umplerii tiparului într-un timp minim.

Tija pîlniei conformatorului are diametrul de 6 mm şi reprezintă, de fapt, macheta canalului principal realizat parţial din faza de duplicare.

Din macheta canalului principal se ramifică macheta canalelor secundare, care sînt realizate după următoarele criterii:

— Dimensiunea şi forma machetei canalelor secundare. Macheta acestor canale este realizată din materiale care ard fără să lase reziduuri. În general, sînt alcătuite din ceară tăiată sub formă paralelipipedică sau cilindrică. Corect dimensionate şi formate sînt cele din elemente preformate cu secţiunea rotundă

Scanned with OKEN Scanner

și diametrul de 2,5—3 mm sau sub formă de benzi cu lățimea de 5 mm și grosimea de 1,5—2 mm.

— Locul de implantare a machetei canalelor secundare. Sînt preferate zonele groase ale machetei, pentru a favoriza curgerea aliajului fluid în locurile mai subțiri. Locurile de unire dintre machetele canalelor secundare cu macheta scheletului și cu tija pîlniei sînt realizate în unghiuri larg deschise (mai mari de 90°). Astfel sînt evitate: schimbarea direcției de curgere a fluidului, care ar fi însoțită de pierderea energiei de mișcare și de căldură a aliajului topit sau spargerea pereților tiparului.

Fig. 4—51. Macheta canalelor de turnare.

— Direcția și numărul machetelor canalelor de turnare. Machetele canalelor secundare sînt orientate în direcția de curgere a aliajului, să formeze o cale rectilinie și scurtă. Sînt realizate aproximativ 3—6 machete pentru aceste canale, cu repartizarea topografică bine gîndită, astfel încît prin fiecare canal să se distribuie în mod echilibrat aliajul.

Macheta canalelor de evacuare a gazelor

În cavitatea tiparului după arderea materialului de machetă, rezultă gaze care împreună cu urmele de vapori din pereți și cu aerul, ocupă o parte din spațiul acesteia. La pătrunderea aliajului fluid, gazele sînt comprimate și împinse în locurile cele mai îndepărtate ale tiparului. Aceste gaze dacă nu au posibilitatea să părăsească tiparul o parte pătrund în masa aliajului, iar alta se opune pătrunderii aliajului. Evacuarea gazelor este obținută prin: porii din pereții cavității tiparului și canale special create cînd porozitatea masei de ambalat nu este suficientă, altfel, gazele sînt comprimate într-una din extremitățile cavității și opun rezistență metalului, determinînd lipsuri în turnătură, mai ales la nivelul croșetelor.

Evacuarea totală a gazelor din cavitatea tiparului se obține prin crearea celei de a doua comunicări între aceasta cu exteriorul. Sînt realizate canale pentru evacuarea gazelor astfel: 2—3 fire de nylon, de păr de cal sau de ceară sînt fixate cu o extremitate pe partea cea mai îndepărtată a machetei, iar cealaltă extremitate pe pîlnia conformatorului, aproape de partea cea mai evazată.

Aceste fire, după ardere, lasă un tunel îngust, canalele pentru evacuarea gazelor.

Detensionarea

Ceara machetei în timpul modelării acumulează tensiuni interne determinate de: manevrele de adaptare prin presare a diferitelor elemente preformate; picurarea cerii fierbinți în zonele de legătură dintre părțile componene.

Scanned with OKEN Scanner

Tensiunile interne reprezintă cauza care generează mici modificări de formă ale machetei în momentul ambalării, cu repercursiuni asupra preciziei piesei turnate.

Pentru a elimina aceste tensiuni interne, macheta se depune într-un aparat de detensionare care este format dintr-o baie de apă cu reglare termostatică, unde se menține cîteva minute la temperatura de 25—35°C. Se recomandă ca în timpul modelării macheta să nu fie răcită, iar lichidul cu care se prepară masa de ambalat să posede aceeași tempeatură cu apa din baia de detensionare.

Degresarea machetei

Suprafețele machetei modelate împreună cu macheta canalelor de turnare și evacuare a gazelor sînt degresate, pentru a favoriza aderența pastei de masă de ambalat pentru a se obține o piesă turnată cu suprafețe netede, foarte precise, asupra cărora să se intervină cît mai puțin în fazele ulterioare de prelucrare.

Operația de degresare se efectuează, în general, cu alcool sau cu soluție concentrată de detergenți casnici, mai rar sînt folosite alte substanțe cum sînt solvenți ai acizilor grași (cloroform, acetonă, xilol, toluen etc.). Industria producătoare de materiale dentare comercializează soluții în flacoane (Waxit) care însoțesc masa de ambalat. Alcoolul este utilizat folosind un tampon de vată îmbibat, cu ajutorul căruia se șterge ușor suprafața machetei. Soluțiile speciale sînt pensulate pe suprafața machetei înainte de ambalare. Degresarea se efectuează cu atenție, deoarece, dacă se insistă, contactul prelungit dintre solvent și ceara machetei determină dizolvarea sau reducerea dimensiunilor acesteia.

Cuplarea cilindrului conformatorului la capac

Cilindrul este așezat la marginile capacului prin intermediul elementului de blocare, cele două părți sînt cuplate și etanșeizate. Cu un creion colorat se marchează pe suprafața interioară a cilindrului limita de depunere în conformator a pastei masei de ambalat, încît rezervorul de aliaj fluid reprezentat în acest moment de tija pîlniei să fie situată în centrul tiparului.

Prepararea pastei de masă de ambalat și turnarea ei

Masa de ambalat cu lichidul, soluția de acid fosforic, proporționat dozate într-un bol de cauciuc, sînt introduse în recipientul vacuum-malaxorului. După circa 1 minut de malaxare pasta obținută este turnată progresiv și continuu în conformatorul (în care se afla modelul duplicat și macheta) așezat pe masa vibratorie în stare de funcționare. În 25—30 de minute masa de ambalat face priză, se întărește, fiind însoțită de dilatarea de priză iar după circa 60 de minute, are aspectul unui corp dur nedeformabil. Tiparele confecționate din produsele Pirofan, Silican, Viderit, Ocela, Swediterm prezintă o expansiune de 1,8—2% și rezistă la temperaturi mai mari de 1000°C.

Scanned with OKEN Scanner

Materialele din care sînt realizate tiparele prezintă următoarele caracteristici:

— rezistență la temperaturi înalte;

— inerte chimic față de aliajul fluid;

— pereții cavității tiparului rezistă la șocul mecanic determinat de aliajul împins forțat;

— structura pereților este cu un grad de porozitate ce permite evacuarea gazelor;

— coeficientul de dilatare este egal cu cel de contracție al aliajului după solidificare;

— granulația mică a pudrei creează tipare cu pereții netezi, rezultînd turnături cu suprafețe netede, fără asperități.

Topirea și arderea materialului machetei

— *Preîncălzirea.* Cavitatea tiparului apare în mod real după ce ambalajul este încălzit la temperaturi capabile să topească ceara și să o ardă.

Ambalajul după degajarea din conformator se introduce, cu pîlnia orientată în jos, într-un cuptor destinat să efectueze preîncălzirea. Cuptoarele pentru preîncălzire (fig. 4—52) au formă paralelipipedică, și sînt constituite dintr-o

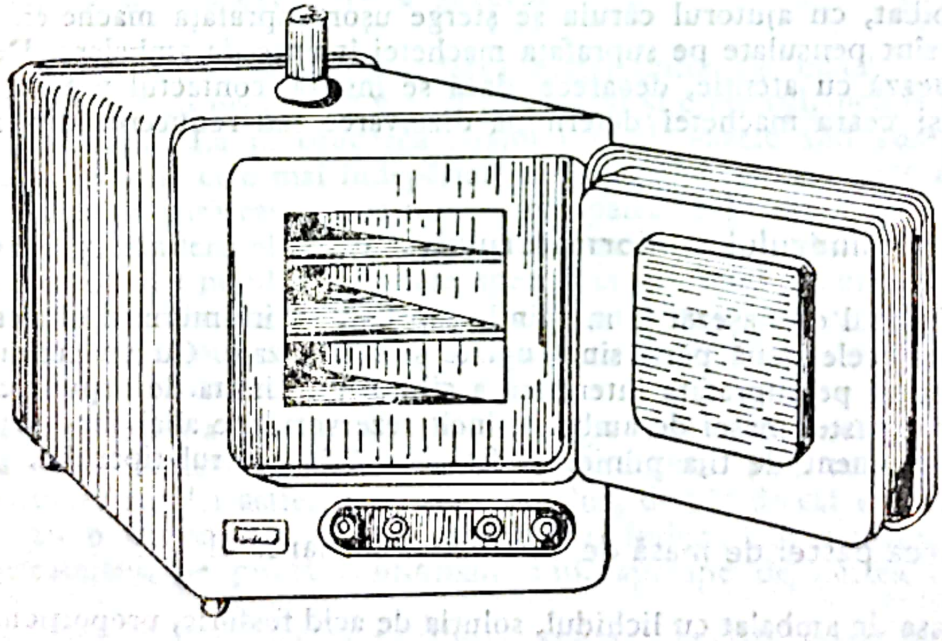

Fig. 4—52. Cuptorul de preîncălzit.

carcasă metalică cu pereții dubli între care există material termoizolant (vată de sticlă). În interiorul pereților se află cuva din ceramică cu diametrul de circa 15—25 cm pe care este înfășurată sîrma de Kantal cu diametrul de 2,2 mm în formă spiralată. Cuptorul este prevăzut cu ușă care închide etanș cavitatea cuvei. Toate cuptoarele pentru preîncălzire sînt dotate cu hotă prin care se elimină gazele rezultate din arderea cerii.

Scanned with OKEN Scanner

Tehnic, preîncălzirea se desfăşoară astfel: cuptorul este conectat la curentul electric după ce s-a introdus ambalajul în interior. Temperatura se ridică progresiv timp de 60—90 minute pînă la 200°C, datorită sistemului de reglare şi măsură cu care este prevăzut, pentru a se obţine un anumit regim termic. Preîncălzirea, ca operaţie tehnică, este realizată cu o viteză de încălzire specifică, de regulă, 120—150°C/oră. Sub influenţa temperaturii ridicate o parte din ceară se topeşte şi se scurge prin canalul care comunică cu interiorul tiparului iar o altă parte arde. Totodată, lichidul de amestec al masei de ambalat se evaporă pînă se ajunge la deshidratarea totală a ambalajului devenit acum tipar. Preîncălzirea se realizează numai în aceste condiţii.

Erorile operaţiei de preîncălzire pot fi:

— introducerea ambalajului într-un cuptor care este deja încălzit;

— ambalajul este introdus în cuptor rece, dar temperatura creşte mai repede pe unitatea de timp, decît cea utilă.

Ambele erori supune tiparul pericolului de a se produce fisuri sau sfărîmări la nivelul pereţilor. Fisurile în pereţii tiparului constituie rezultatul unui proces fizico-chimic declanşat de temperatura înaltă care acţionează asupra cerii machetei şi asupra lichidului din compoziţia materialului pereţilor tiparului. Ceara prin ardere degajă gaze, volumul lor este direct proporţional cu viteza de ardere a acestuia. Temperaturile înalte măresc viteza de ardere. Lichidul din pereţii tiparului, sub acţiunea temperaturii înalte, se evaporă, rezultînd vapori. Din fizică se cunoaşte că volumul gazelor creşte odată cu creşterea temperaturii. În cavitatea tiparului şi în pereţii tiparelor, declanşat acest dublu fenomen de formare a gazelor şi de creştere a volumului lor, pereţii cedează în faţa presiunii, se fisurează sau se sparg total. Acumularea unui volum mai mare de vapori şi gaze în tipar reprezintă cauza exploziei acestuia.

Încăperile în care este amplasat cuptorul de preîncălzit se impune să fie bine aerisite, deoarece arde ceara scursă din tipar şi produce un microclimat necorespunzător.

INTRODUCEREA ALIAJULUI TOPIT ÎN TIPAR

Încălzirea tiparului

Această operaţie se desfăşoară în continuarea celei de preîncălzire. Tiparul este încălzit mai departe pînă la temperatura de 800°C sau 1000°C în cuptoare speciale.

Încălzirea tiparului este realizată pentru:

— Uscarea totală a pereţilor tiparului, să se evapore tot lichidul din compoziţia materialului refractar.

— Arderea întregii cantităţi de ceară sau de material plastic din care a fost realizată macheta.

— Arderea microdepunerilor din porii pereţilor, pentru a realiza o suprafaţă purificată.

— Rarefierea gazelor din cavitatea tiparului (la temperaturi ridicate gazele se rarefiază).



Scanned with OKEN Scanner

— Dilatarea masei refractare, obținîndu-se o mărire a cavității tiparului care compensează contracția aliajului. Sub influența temperaturilor ridicate masa de ambalat se dilată, proprietate deosebit de importantă pentru materialul din care sînt realizate tiparele. Dilatarea este necesară pentru a se mări volumul cavității, față de volumul real al piesei turnate. Este cunoscut, toate aliajele după topire, în faza de răcire se contractă. Această micșorare a volumului este specifică pentru fiecare aliaj. Tiparele, din acest punct de vedere, trebuie să corespundă fiecărui tip de aliaj folosit la confecționarea protezelor scheletate. Se obține o piesă cu dimensiuni precise cînd cavitatea tiparului se dilată cu același coeficient cu care aliajul se contractă. Dilatarea tiparului se produce în trei etape diferite, care sînt cunoscute sub următoarele denumiri: dilatarea de priză, dilatarea higroscopică și dilatarea termică.

Dilatarea de priză se produce în timp ce pasta de masă de ambalat se întărește. Această dilatare este consecința unui proces chimic exoterm. Valorile dilatării sînt exprimate în procente și sînt cuprinse între 0,25—0,35%. Toate tiparele, în urma procesului de priză, au un volum mai mare decît volumul machetei.

Dilatarea higroscopică se realizează intenționat pentru a mări valoarea procentuală a dilatării de priză.

Această dilatare higroscopică se poate obține prin mai multe procedee astfel: prin turnarea pastei de masă de ambalat în amprenta duplicatoare (hidrocoloid reversibil) ce conține agar-agar și apă în cantitate mare. Reacția de priză se desfășoară în mediul semihidric; prin saturarea tiparului cu apă, acesta fiind scufundat într-o baie de apă la temperatura de 30—40°C timp de 10 minute; prin adaus de apă în volum controlat — în timpul prizei se picură la marginea ambalajului apă (între conformator și ambalaj).

Dilatarea termică se obține prin încălzirea tiparului pînă la temperatura optimă. Valoarea termică rămîne constantă la masele de ambalat: pentru aliajele de aur fiind de 800°C iar la cele pentru aliajele de crom-cobalt este de 1000°C.

— Crearea unei căi fierbinți prin care curge aliajul, ceea ce favorizează menținerea temperaturii acestuia la valori ridicate, necesară pătrunderii în toată cavitatea tiparului. Aliajul parcurge un drum format din canalul principal, canalele secundare și din porțiuni ale tiparului propriu-zis. Toată această cale străbătută de aliajul fluid, trebuie să fie cu temperatură ridicată, pentru a nu se produce un transfer de energie calorică dinspre aliaj spre tipar. O pierdere din temperatura aliajului din cauza temperaturii mai coborîte a pereților decît a aliajului are ca efect răcirea aliajului, creșterea vîscozității cu reducerea vitezei de înaintare și solidificarea lui înainte de a umple în întregime cavitatea tiparului.

Cuptorul de încălzire (fig. 4 — 53)

Sînt folosite cuptoare electrice moderne care determină încălzirea uniformă a tiparului, datorită dispunerii circulare a rezistențelor electrice în jurul incintei (cuvei). În aceste cuptoare sînt introduse tiparele după ce s-au uscat 40—50 de minute în cuptoare de preîncălzire. De la 200°C tiparul este preluat

Scanned with OKEN Scanner

pentru încălzire lentă în continuare timp de 50—60 minute pînă se ajunge la 800—1000°C. Operația de încălzire a tiparului începe prin transferul acestuia din cuptorul de preîncălzire într-un alt cuptor electric termoreglabil (în prezent același cuptor prin construcția lui asigură ambele operații: preîncălzirea și încălzirea). Cuptorul de încălzit este pregătit să înceapă și să continue pragul de încălzire de la temperatura de 200°C, care reprezintă temperatura finală de preîncălzire. De la temperatura de 250°C pînă la cea de 800°C sau 1000°C viteza încălzirii crește, fiind în general permisă o creștere de 250°C pe oră. Viteze mai mari decît acestea nu sînt permise, deoarece masa de ambalat are un coeficient mic de conductibilitate calorică și va rezulta o încălzire neuniformă. Straturile exterioare se încălzesc mai mult decît cele interioare, această încălzire neuniformă produce dilatări neuniforme, care pot pune în pericol integritatea pereților sau a tiparului în totalitate.



Fig. 4—53. Cuptorul de încălzit.

Topirea aliajului

Topirea este rezultatul unui proces fizico-chimic prin care aliajul trece din starea solidă în starea lichidă. Acest proces are loc sub acțiunea directă a energiei calorice.

Dintre aliajele utilizate pentru confecționarea protezelor dentare, în general, numai o parte posedă proprietăți fizico-chimice care să le recomande pentru confecționarea protezelor scheletice. Aceste aliaje sînt împărțite în două grupe total diferite din punct de vedere al compoziției chimice: grupa aliajelor nobile și grupa aliajelor neferoase de tip crom-cobalt. Pentru o proteză scheletată sînt necesare circa 25 grame de aliaj de aur platinat, dar pentru a se topi sînt depuse 50 grame.

Pentru proteza scheletată confecționată din aliaj de crom-cobalt sînt necesare 15—20 grame, pentru a se topi sînt necesare 35—40 grame.

Condițiile îndeplinite de sursele de căldură folosite pentru topirea aliajelor din care se confecționează proteza scheletată sînt:

— să dezvolte temperaturi care să producă topirea întregii cantități de aliaj într-un timp optim;
— să nu impurifice aliajul cu atomii unor elemente străine;
— să poată fi utilizată în condițiile laboratorului de tehnică dentară;
— să nu prezinte pericol în timpul încălzirii.

Scanned with OKEN Scanner

Sînt întrebuințate două tipuri de energie calorică: flacăra produsă de combustia gazelor și căldura produsă de curentul electric.

Flacăra produsă de combustia gazelor în prezența oxigenului. Căldura este produsă de combustia unor gaze ce au calitatea să dezvolte o flacără cu putere calorică. Flacăra dobîndește putere calorică de zeci de ori mai mare dacă arde în prezența oxigenului. Din grupa gazelor este posibil să se obțină următoarele asociații:

— gaze naturale (metan, propan, butan) + O_2. Se obține o flacără care dezvoltă temperaturi de 1500—2000°C;

— vapori de benzină + O_2. Se obțin temperaturi de 2000°C;

— acetilena + O_2 dezvoltă temperaturi pînă la 3800°C;

— hidrogenul în prezența oxigenului arde și dezvoltă temperaturi de peste 3000°C.

Căldura produsă de curentul electric, datorită următoarelor fenomene fizice:

— rezistențe electrice — efectul Joulle — dezvoltă temperaturi pînă la 1500°C;

— arcul voltaic dezvoltă temperaturi de 3000°C;

— curentul de înaltă frecvență — bobina de inducție — dezvoltă temperaturi de circa 2500°C.

În prezent, cercetarea și-a îndreptat atenția pentru utilizarea jetului de plasmă sau a razelor laser în scopul topirii aliajelor, care dezvoltă temperaturi pînă la 15000°C.

Aliajele nobile sînt topite în condiții optime cu ajutorul căldurii produsă de flacăra ce rezultă din combustia hidrogenului în prezența oxigenului.

Aliajele inoxidabile sînt topite în condiții bune cu ajutorul căldurii produse de flacăra ce rezultă din combustia acetilenei în prezența oxigenului.

Căldura dezvoltată de curentul electric prin efectul Joulle (al rezistenței) sau al curenților de înaltă frecvență (bobina de inducție) reprezintă sursa de căldură ideală pentru topirea tuturor aliajelor, deoarece nu emană gaze sau alte particule care să impurifice compoziția acestora.

Curenții de înaltă frecvență prezintă următoarele avantaje:

— dezvoltă pe unitatea de timp temperaturi ridicate;

— se consumă o cantitate foarte redusă de energie electrică;

— acționează asupra metalului de la distanță;

— permite automatizarea procesului tehnologic;

— bobina de inducție nu solicită utilizarea materialelor scumpe.

Căldura produsă de rezistența electrică prezintă următoarele caracteristici:

— se consumă o cantitate mare de energie electrică;

— rezistența este constituită din platină;

— căldura se dezvoltă lent;

— rezistența se uzează;

— topirea aliajului are loc în creuzete de grafit care se ard.

Regulile care se aplică pentru topirea unui aliaj sînt:

— Sursa de căldură să fie suficient de puternică pentru a produce topirea întregii cantități în timp optim. Dacă temperatura sursei de căldură nu este suficient de mare se prelungește timpul cît acționează asupra metalului și, ca efect, o parte din aliaj se oxidează.

Scanned with OKEN Scanner

— Suprafața aliajului topit, să se protejeze de acțiunea oxigenului și azotului din aer, care se dizolvă cu multă ușurință în el. În scopul protecției sînt utilizate medii inerte reprezentate de gazele nobile (heliu, argon, cripton și xenonul). În absența lor se întrebuințează ca dezoxidant boraxul (produsul Degussa « Veriflux »).

— Supraîncălzirea este cu desăvîrșire interzisă deoarece produce distrugerea unor elemente componente ale aliajului și dilatarea exagerată (creșterea volumului) urmată de o contracție mai mare (lucrarea protetică va fi cu dimensiuni mai mici).

Fiecare aliaj are un interval de topire. Pentru aliajele folosite la proteza scheletată intervalul este de 40—50°C. Dacă aliajul este încălzit mai mult, peste intervalul respectiv, apar oxidări intense ale unor elemente cuprinse în compoziție.

— Flacăra produsă de arderea gazelor va fi reglată corespunzător, pentru a apare în mod evident cele trei zone.

— Flacăra să fie menținută la o distanță constantă, între zona intens activă și aliajul din creuzet să existe o distanță de 4 cm.

— Centrifugarea să fie efectuată în momentul cînd aliajul este suficient topit. Aliajele în stare fluidă își micșorează tensiunea superficială și, datorită acestei proprietăți, tind să ia forma unei sfere. Aliajele nobile sînt topite cînd iau forma unei sfere de culoare roșie intens, strălucitor și dau senzația unei continue mișcări. Aliajele de crom-cobalt se apreciază că sînt topite în momentul în care ultimul fragment de metal cedează (se prăbușește) sub acțiunea temperaturii și se dizolvă în topitură, formînd o masă lichidă (asemănătoare cu aspectul unei paste fluid-vîscoase).

— Fluiditatea este proprietatea aliajelor care apare cînd ele sînt în stare topită. Este specifică fiecărui aliaj, fiind dependentă de structura fizico-chimică. Fluiditatea unui aliaj în stare topită rămîne sub influența temperaturii, fiind știut că temperaturile înalte cresc fluiditatea. Această corelație este cunoscută în tehnica dentară și este folosită în mod dăunător pentru structura aliajului (protezei). Aliajul este încălzit mai puternic (supraîncălzit cu alte cuvinte), pentru a avea garanția obținerii « succesului » (turnăturii) dar în detrimentul dezomogenizării, al arderii, al oxidării sau al contracției exagerate etc. Această atitudine este adoptată de cei care au avut insuccese anterioare, determinate de o încălzire insuficientă a aliajului. Din lipsă de experiență, trec la măsuri « eficiente » încălzind mai mult aliajul pentru a nu mai repeta aceeași defecțiune. Sînt la fel de dăunătoare pentru tehnica dentară atît încălzirea insuficientă cît și supraîncălzirea aliajului, idealul este reprezentat de temperaturile optime, care se pot obține prin două modalități: cu ajutorul aparaturii moderne, dotate cu indicator de reglare a temperaturilor sau, în lipsa acestora, prin sporirea atenției în timpul lucrului, experienței și conștiinciozității tehnicianului.

Turnarea aliajului topit

În alt capitol (microproteze) a fost prezentată în detaliu tehnologia turnării aliajelor în tipare.

Scanned with OKEN Scanner

Turnarea aliajelor pentru protezele scheletate, datorită cantității mult mai mici de metal (decît cele din industrie) și a complexității formei tiparului, nu este posibil să se execute turnarea liberă, prin propria greutate a metalului sub acțiunea forței de gravitație. Aliajul topit este introdus forțat în tipar, așa-zisă « turnare forțată ». Sînt utilizate mai multe tipuri de aparate pentru turnarea forțată care dezvoltă diferențiat: forța centrifugă, forța de aspirație combinată cu presiunea aerului și presiunea vaporilor de apă.

Metodele moderne de turnare folosesc forța centrifugă sau aspirația combinată cu presiunea aerului. Turnarea datorită forței vaporilor de apă nu se mai practică. Aliajul pentru protezele scheletate este topit în creuzete refractare (în pîlnia tiparului este riscant, fiind cantitate mare, să nu se topească uniform), proiectarea în tipar este obținută prin centrifugare cu ajutorul următoarelor aparate: centrifuga orizontală mecanică (aliajul se topește în pîlnia tiparului), centrifuga semiautomată Schlöder, centrifuga automată (Castomatul) (fig. 4—54).

Dezavantajele turnării prin forța centrifugă:

— Solidificarea neuniformă a aliajului în tipar. Apare datorită greutății specifice diferite a elementelor componente din compoziția aliajului. Elementele cu greutate specifică mare se așază spre exterior, iar cele cu greutate specifică mică la interior. Acest fenomen este cunoscut sub termenul de « segregarea aliajelor ».

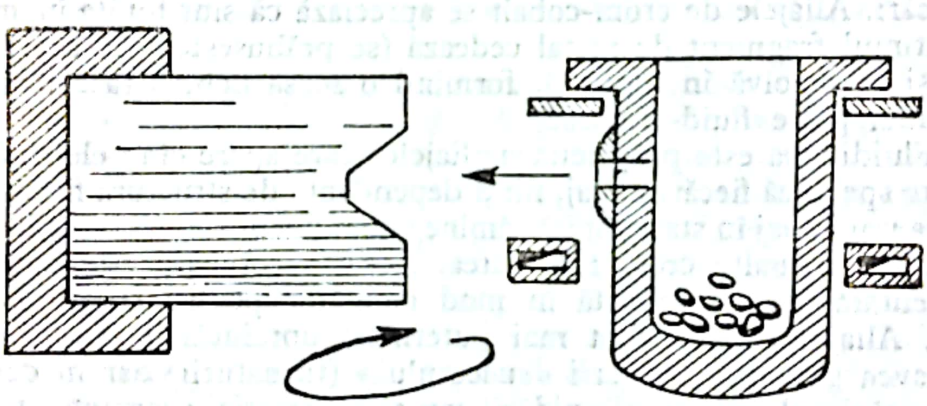

Fig. 4—54. Castomatul. Schema de funcționare.

— Posibilitatea antrenării unor particule din masa de ambalat datorită forței și vitezei pe care o are aliajul la pătrunderea imprimată de: forța centrifugă, de fluiditate și de curgerea turbionară.

DEZAMBALAREA ȘI PRELUCRAREA PIESEI TURNATE

Dezambalarea

Această operație are scopul de a degaja proteza din masa de ambalat. Este efectuată prin sfărîmarea tiparului.

Tehnic se procedează astfel: după turnarea aliajului, tiparul (chiuveta) se lasă la aer 40—50 minute pentru a se răci lent, parțial, după care este

Scanned with OKEN Scanner

scufundată în apă. Sub influența acesteia masa de ambalat se dezagregă, evidențiind turnătura. După ce a fost îndepărtată masa de ambalat, pe suprafețele protezei se mai observă mici zone, izolate, acoperite de material de ambalat, care sînt foarte aderente și o peliculă continuă de oxid metalic.

Defectele posibile ale piesei turnate

Prezentarea defectelor este ordonată de cele trei criterii folosite în publicațiile de specialitate:

— după primul criteriu sînt defecte ce afectează geometria piesei, reprezentate de turnăturile cu formă modificată față de modelajul machetei;

— după al doilea criteriu sînt defecte de omogenitate macroscopică (incluziunile de gaze, de zgură și de masă de ambalat);

— după cel de al treilea criteriu sînt defecte remediabile după îndepărtarea cărora piesa este recuperată și defecte iremediabile asupra cărora nu se poate interveni, piesa nefiind recuperată.

Defectele ce afectează geometria pot să modifice volumul și forma piesei turnate în plus sau în minus.

Forma și volumul modificate datorită plusurilor. Prezența unor cantități reduse de aliaj solidificate pe suprafețele protezei, avînd diferite forme: sferice, lame sau conuri aciforme, reprezintă defectul denumit plus de material.

Forma plusurilor este un element important, deoarece arată cauza defecțiunilor tehnice.

— Forma sferică (de perlă) a plusurilor se datorește următoarelor cauze: suprafața machetei nu a fost degresată; pasta de masă de ambalat a conținut multe incluzii de aer (a fost malaxată manual); ambalarea s-a efectuat fără să se vibreze conformatorul cu macheta; în prepararea pastei s-a introdus o cantitate mai mare de lichid, sau mai mică, decît este recomandat în prospect.

— Forma de lamă sau de conuri aciforme. Aceste plusuri se datoresc următoarelor cauze: ambalajul a fost încălzit brusc, apa se evaporă, volumul mai mare al vaporilor dezagregă structura pereților tiparului conducînd la apariția fisurilor; cînd nu sînt realizate canale pentru evacuarea gazelor, acestea, comprimate de prezența aliajului forțează pereții, creînd fisuri; au fost întrebuințate mase de ambalat depozitate o lungă perioadă de timp în apropierea unor surse de mișcări vibratorii, ceea ce a determinat separarea particulelor substanțelor din compoziție după greutatea specifică. Masa de ambalat este neomogenă. Dacă în asemenea situații nu s-a efectuat o reomogenizare a pulberii înainte de folosire, porozitatea pereților tiparului, respectiv permeabilitatea la gaze, este insuficientă. Gazele creează, datorită comprimării, fisuri sau spații interstițiale care vor fi umplute cu metal topit în timpul turnării (fig. 4—55).

Plusurile sînt îndepărtate prin șlefuire. Dacă sînt situate pe elementele subțiri (pinteni ocluzali, brațe retentive sau opozante) operația este mai dificilă.

Forma și volumul modificate datorită lipsurilor. Lipsurile afectează volumul și forma turnăturii mai dezavantajos decît plusurile, deoarece sînt defecte care fac ca piesa turnată să nu mai poată fi recuperată.

Scanned with OKEN Scanner

Lipsurile sînt determinate de mai mulți factori, dintre care cei mai importanți și mai frecvenți sînt următorii:

— rețeaua canalelor de turnare a fost incorect concepută și realizată, ceea ce se materializează, fie prin subdimensionarea canalelor, fie prin așezarea lor necorespunzătoare, cu traiecte ce-și schimbă direcția și formează unghiuri ascuțite. Aceste canale prelungesc drumul pe care îl parcurge aliajul, fiind factorul care-i produce răcirea și, totodată, capacitatea de curgere, sau solidificarea înainte de a umple complet cavitatea tiparului;

Fig. 4—55. Defecte de ambalare și de turnare.

— macheta modelată cu dimensiuni reduse în sensul grosimii; aliajul nu poate curge în cavități foarte subțiri (sub 0,30 mm);

— fluiditatea aliajului care este specifică pentru fiecare tip de aliaj, dar este determinată de temperatura de încălzire. Aliajul încălzit insuficient este vîscos, curge lent și nu pătrunde în cavități cu dimensiuni reduse. Tiparul pentru proteza scheletată este foarte complex, reprezentat de multe microcavități (în special cele pentru croșete) ceea ce constituie un impediment pentru umplere. Numai aliajele cu vîscozitate redusă și bine topite, reușesc să pătrundă n asemenea tipare. Din acest punct de vedere aliajele de crom-cobalt se situează la același nivel cu aliajele de aur platinat;

— tiparul încălzit insuficient. Temperatura tiparului în condiții optime pentru aliajele nobile (aur platinat) este încălzit la 800°C, la această temperatură se ține 50—60 minute, iar pentru aliajele de crom-cobalt este încălzit la 1000°C și se ține tot 50—60 minute. Temperatura tiparului nu este corespunzătoare datorită: timpului mai redus de menținere a tiparului în cuptor la temperatura de 800°C sau 1000°C; temperatura cuptorului nu a ajuns la valorile necesare (menționate). Aliajul fluid parcurge de la orificiul canalului principal pînă în cavitatea tiparului o distanță mare și rece, pierde din temperatură, devine mai vîscos, curge mai greu și nu umple volumul în totalitate. Este cunoscut, tiparul după ce este scos din cuptor, în fiecare secundă își micșorează temperatura cu circa 50°C;

— obstruări ale canalelor de pătrundere a aliajului sau ale cavității tiparului. Sînt obstruate de grăunțe din masa de ambalat și de gazele neevacuate

Scanned with OKEN Scanner

(gazele dacă nu sînt evacuate se acumulează la extremităţile tiparului şi acţionează ca o pernă elastică, nepermiţînd pătrunderea aliajului);

— obstruarea canalului principal. Acest accident poate să se producă în următoarele situaţii: aliajul este topit în pîlnia tiparului; cantitatea de aliaj topită este mare; fragmentele de aliaj au dimensiuni foarte diferite. Este posibil ca o particulă de aliaj să pătrundă în canal, să blocheze intrarea celui topit în tipar. Înfundarea canalului principal se poate produce şi prin căderea unei cantităţi de aliaj fluid sub acţiunea propriei greutăţi, datorită forţei de gravitaţie (înainte de topirea întregii cantităţi), care să se solidifice, blocînd accesul în continuare a aliajului fluid.

— *Defecte de omogenizare macroscopică.* Aceste defecte sînt reprezentate de incluziile de gaze, de zgură (elemente arse) sau de masă de ambalat. Turnăturile obţinute în laboratoarele dentare sînt executate după tehnologii de înaltă precizie, ceea ce are drept efect eliminarea incluziilor de zgură şi de masă de ambalat, dar nu sînt excluse incluziile de gaze cunoscute sub numele de pori.

Porii reprezintă microcavităţi, de regulă sub formă sferică, umplute sau nu cu gaze, dispuse în interiorul masei metalice sau la suprafaţa lucrării protetice. Cauzele mai importante ale apariţiei porilor sînt următoarele:

— absenţa, dimensiunea insuficientă sau situarea incorectă în interiorul ambalajului a rezervorului de aliaj topit (bila de contracţie);

— forţa de împingere a aliajului fluid insuficientă ca putere şi ca timp. Aliajului nu i s-a imprimat mişcarea necesară să curgă în toată cavitatea tiparului şi nu a fost menţinută pentru ca aliajul fluid din rezervorul de compensaţie să fie împins în golurile apărute în urma contracţiei la solidificare;

— macheta nu a fost centrată corespunzător în chiuvetă pentru ambalare, ceea ce face ca bila de contracţie să nu fie aşezată cu exactitate în centrul tiparului, ci excentric, unde pierderea de căldură este mai mare, aliajul din ea se solidifică înaintea aliajului din proteză. Astfel, se produce o inversare, aliajul de la nivelul protezei devine rezervor pentru cel din bila de contracţie, determinînd apariţia porilor;

— în timpul solidificării, între diferitele cristale care apar prezintă o dispoziţie dezordonată, pot să fie reţinute mici cantităţi de aliaj topit, care se va solidifica, însoţit de micşorarea volumului. Astfel apar microspaţii (cavităţi) cu suprafaţa oxidată fiind localizate mai frecvent la locul de implantare al tijelor în piesa turnată;

— oxizii. Operaţia de topire, cînd nu este suficient de corect condusă, o parte din aliaj se oxidează. Ca urmare a reacţiilor chimice dintre elementele compoziţionale şi oxigenul dizolvat, apar pori răspîndiţi în toată masa lucrării protetice.

Prelucrarea scheletului metalic

Această operaţie este efectuată în mai mulţi timpi, cu ajutorul unor instrumente şi aparate adecvate.

Prelucrarea constă în: sablare, secţionarea tijelor, netezire-planare şi lustruire.

Scanned with OKEN Scanner

— *Sablarea.* După dezambalare, turnătura metalică este supusă acțiunii corozive a jetului de granule abrazive de corunt, antrenat de aerul comprimat la 5—6 da N/cm². Granulele proiectate pe suprafața piesei îndepărtează mecanic resturile de masă de ambalat și pelicula formată de oxizii metalici.

Sablatorul (fig. 4—56) este format dintr-o carcasă metalică cu formă cilindrică sau paralelipipedică. În camera laboratorului poate să fie așezat pe o masă stabilă sau pe perete.

În interiorul carcasei se află: 1) punga-rezervor în care se înmagazinează circa 2 kg de corunt (particule); 2) duza cu orificiul foarte mic, construită din oțel special, cu rezistență foarte mare; 3) sistemul de legătură al rezervorului la sursa de aer comprimat și de legătură la duză. Sablatorul este însoțit de un compresor care realizează presiuni de 6—8 da N/cm².

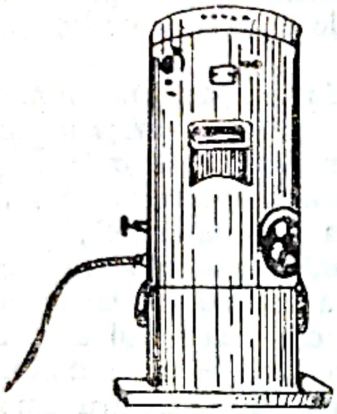

Fig. 4—56. Sablatorul.



Fig. 4—57. Sablarea.

Modul de funcționare este: curentul de aer comprimat acționează în punga-rezervor și antrenează particulele de corunt pe care le proiectează sub formă de jet continuu asupra masei de ambalat de la suprafața piesei protetice turnate și le îndepărtează. Particulele de corunt sînt cu duritate foarte mare, lovesc resturile de masă de ambalat, le fragmentează și îndepărtează mecanic, suprafața apare curățată după cîteva minute.

Pe peretele aparatului există o fereastră prin care se introduce mîna protejată de mînușă, care susține și manevrează piesa în fața jetului de corunt. Pentru controlul prelucrării, aparatul prezintă o altă fereastră cu geam, prin care se urmărește vizual orientarea piesei în fața jetului (fig. 4—57). Sablarea durează în medie 5—10 minute pentru o proteză scheletată.

Sablarea pieselor are două avantaje: 1) prelucrarea suprafețelor este superioară față de prelucrarea cu ajutorul instrumentarului abraziv clasic; 2) aduce mari economii de timp, fiind o metodă de prelucrare mecanică și cu mare randament. Reprezintă o dificultate prezența unui compresor puternic, care produce zgomot și trepidații, ceea ce impune montarea lui într-o încăpere unde sînt efectuate și alte operații de prelucrare însoțite de zgomot.

În urma turnării suprafața protezei are un aspect rugos și prezintă tije rezultate din canalele de turnare și evacuarea gazelor (fig. 4—58).

— *Secționarea tijelor de turnare.* Acestea rezultă din umplerea canalelor secundare de turnare a aliajului topit, ceea ce înseamnă că sînt în număr de 4—6 și groase în medie de 2—4 mm. Secționarea nu reprezintă o manevră simplă, dacă se asociază la datele de mai sus și unele aspecte privind duritatea aliajelor de crom-cobalt. Sînt secționate cu discuri de carborundum cu

Scanned with OKEN Scanner

diametrul de 31—37 mm și grosimea de 0,8—1,3 mm fixate în mandrine, pietre sau freze speciale extradure, de obicei acționate la motorul orizontal.

— *Prelucrarea pentru planare și netezire.* Suprafața liberă (orală) a protezei scheletate este prelucrată cu ajutorul instrumentelor abrazive ca să dobîndească aspectul caracteristic al suprafețelor plane și netede. Sînt folosite instrumente abrazive reprezentate de: discuri de carborundum, pietre abrazive montate și nemontate, freze dure acționate de motorul cu braț flexibil pentru prelucrări de finețe. Sînt prelucrate în special următoarele zone: zonele unde au fost secționate tijele și zonele unde sînt plusuri.

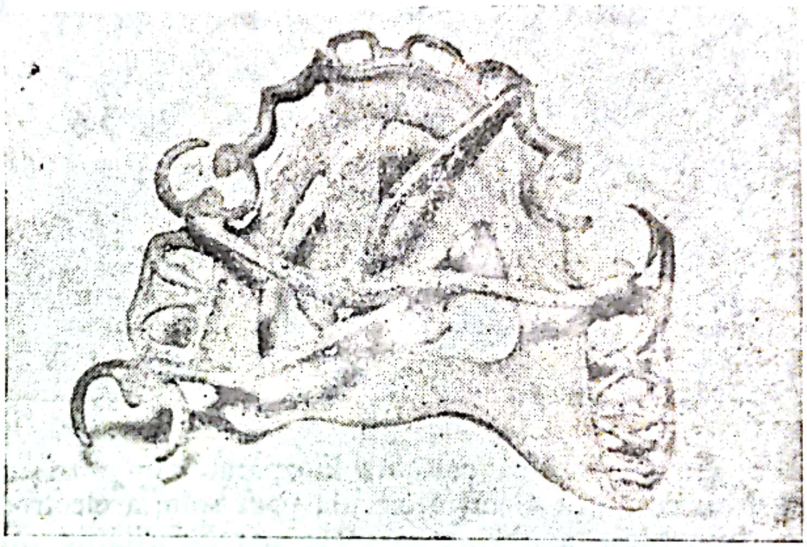

Fig. 4—58. Componenta metalică sablată cu tijele de turnare.

Părțile componente ale scheletului cu suprafață redusă cum sînt: pintenii ocluzali, pintenii incizali, brațele croșetelor sau unghiurile formate prin întîlnirea unor componente secundare (conectori de întărire, conectori secundari) se prelucrează cu ajutorul pietrelor mici și a frezelor. Nu se prelucrează suprafața dentară a elementelor de stabilizare și cea mucozală a conectorilor principali pentru a nu se micșora precizia de adaptare pe cîmpul protetic. Operațiile de prelucrare sînt realizate cu multă atenție pentru a evita fracturarea unor elemente sau a întregii piese. În general, prelucrarea scheletului necesită intervenții minime, dacă macheta a fost modelată și finisată foarte îngrijit și dacă ambalarea s-a realizat în mod conștiincios.

— *Prelucrarea pentru lustruire.* Această prelucrare este obținută cu ajutorul băii galvanice și a instrumentelor abrazive. Piesa protetică după prelucrarea pentru planare și netezire este din nou sablată, să se îndepărteze oxizii.

● *Lustruirea electrochimică.* Piesa este fixată la anodul băii electrochimice, unde este menținută de două ori cîte 5 minute. Intensitatea curentului este reglată la 2,5—3 Amperi. Scheletul metalic este așezat de fiecare dată în poziție diferită, și se spală sub un jet de apă.

Aparatul de lustruit electrogalvanic (fig. 4—59) numit și baie electrogalvanică este asemănător cu cel folosit pentru obținerea modelelor de lucru prin galvanoplastie.

Scanned with OKEN Scanner

Aparatul este format dintr-un vas de sticlă sau porțelan, cu capacitatea de circa 1 litru, în care se află doi electrozi. Electrodul polului pozitiv este folosit pentru fixarea protezei metalice. Polul negativ este format dintr-o placă metalică cu suprafața de 10—15 cm². În interiorul vasului este introdus lichidul electrolitic, livrat de producătorul aparatului.



Fig. 4—59. Aparatul de lustruit electrogalvanic.

Piesa protetică curățată la aparatul cu ultrasunete este fixată la polul pozitiv, curentul electric circulă prin soluția electrochimică și reduce microproeminențele aciforme și toate neregularitățile microscopice de pe suprafața protezei. Această lustruire se realizează la cel mai înalt nivel tehnologic, fiind lustruite cele mai mici și mai inaccesibile zone pentru instrumentele abrazive cunoscute. Este evitată de asemenea și posibilitatea de deformare a unor elemente protetice fine, care pot fi ușor împinse sau fracturate în timpul prelucrării mecanice.

Șeile metalice care vor fi acoperite de masa acrilică nu sînt lustruite. Sînt două tehnici după care aceste zone sînt obținute fără luciu, astfel: 1 — înainte de a se introduce în baia electrolitică, șeile sînt acoperite cu un strat de ceară inertă din punct de vedere chimic și electric; 2 — dacă scheletul a fost lustruit în totalitate, este introdus din nou la sablat, dar se acoperă cu leucoplast părțile componente, fiind lăsate libere numai suprafețele șeilor.

● *Lustruirea mecanică.* Suprafețele accesibile cum sînt suprafețele externe ale conectorilor principali, benzile dentare, croșetele etc. sînt lustruite cu gume de formă cilindrică și rotundă. Prelucrarea este continuată cu filțuri rotunde și conice. Urmează lustruirea cu perii scurte și înguste, acțiunea lor poate fi extinsă și în zonele mucozale și dentare ale scheletului. Luciul maxim este obținut cu puful de bumbac. Ca material abraziv se întrebuințează pasta de oxid de crom. Îndepărtarea urmelor de pastă de lustruit se obține cu ajutorul razelor ultrasonore.

Aparatul cu ultrasunete (baia cu ultrasunete). Acest aparat este format din două părți: generatorul de ultrasunete și aparatul propriu-zis de cură-

Scanned with OKEN Scanner

ţire (fig. 4—60). Generatorul de ultrasunete, este un ansamblu complex, bazat pe proprietatea cristalelor de cuarţ din componenţa sa, de a polariza electric printr-o deformare mecanică. În urma acestui fenomen se produc vibraţii, a căror frecvenţă depăşeşte pe cea a sunetului, care nu pot fi percepute de organul auditiv. Frecvenţa minimă a ultrasunetelor este de 20000 Hz.

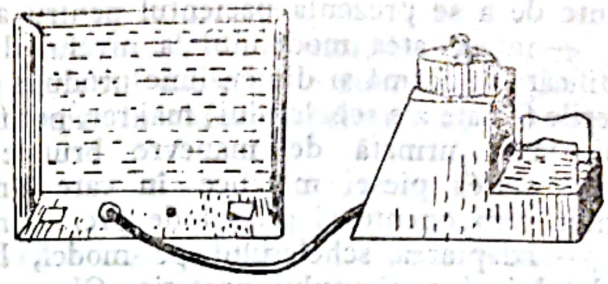

Fig. 4—60. Aparatul cu ultrasunete.

Proba scheletului metalic pe modelul de lucru

Modelul de lucru este mai înainte curăţat de ceara care a fost depusă pentru deretentivizare şi foliere, prin spălare cu apă fiartă.

Scheletul este aşezat după axul de inserţie, cu atenţie şi blîndeţe, pe model. Este controlată precizia adaptării în special la nivelul braţelor croşetelor. Pintenii ocluzali şi incizali, în mod corect, se aşază cu cea mai mare exactitate în locaşurile lor, braţele croşetelor (retentiv şi opozant) se aplică intim pe feţele laterale ale dinţilor stîlpi.

Fig 4—61. Componenta metalică adaptată pe model.

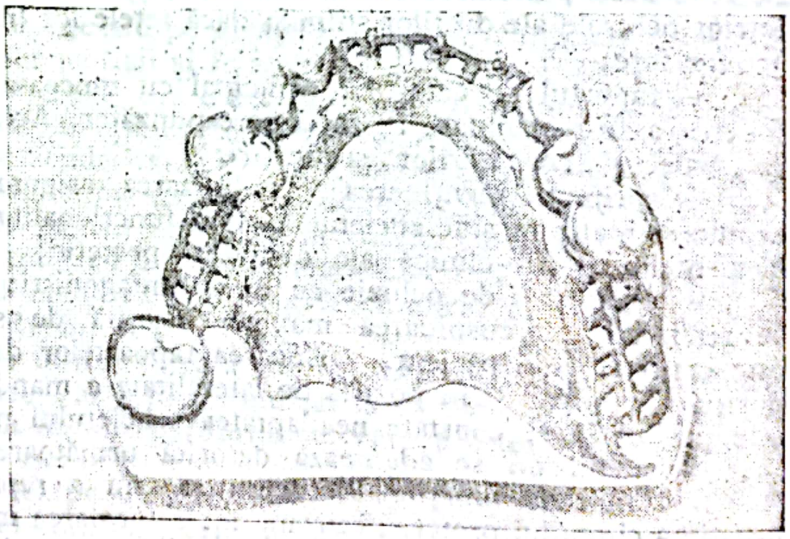

Adaptarea este controlată minuţios din aproape în aproape. Sînt urmărite toate părţile componente ale scheletului, rapoartele pe care le prezintă cu suprafaţa modelului la nivelul dinţilor restanţi, al parodonţiului marginal şi al suprafeţei mucoasei în general (fig. 4—61).

Scanned with OKEN Scanner

PROBA SCHELETULUI ŞI ADAPTAREA PE CÎMPUL PROTETIC

Componenta metalică a protezei scheletate, înainte de confecţionarea segmentelor de arcadă artificială, este probată şi adaptată pe cîmpul protetic. Pentru această operaţie se trimite în cabinet.

Scheletul metalic aşezat pe modelul de lucru este examinat în cabinet înainte de a se prezenta pacientul pentru a se constata următoarele:

— integritatea modelului la nivelul dinţilor restanţi; dacă nu prezintă modificări de formă şi dimensiune produse prin tocirea determinată de introducerile forţate ale scheletului; mai rar, pot fi şi dinţi rupţi, aceasta este dovada neadaptării, urmată de manevre brutale;

— starea piesei metalice în care sînt cuprinse: dimensiunea, forma părţilor componente şi gradul de prelucrare mecanică şi electrochimică;

— adaptarea scheletului pe model, la nivelul fiecărei componente a scheletului şi a cîmpului protetic. Observaţia, în general, este concentrată asupra croşetelor, la nivelul pintenilor ocluzali şi celorlalte braţe.

Proba pe cîmpul protetic

Scheletul este introdus pe cîmpul protetic, după axul de inserţie determinat cu ajutorul paralelografului. La această probă sînt urmărite următoarele obiective:

— adaptarea şi aşezarea scheletului în totalitate pe cîmpul protetic; în mod deosebit sînt controlate rapoartele elementelor de stabilizare cu dinţi restanţi;

— dacă pintenii ocluzali realizează contact intim între ei şi lăcaşurile feţelor ocluzale ale dinţilor stîlpi şi dacă feţele lor libere refac morfofiziologia acestor feţe;

— raportul conectorului principal cu mucoasa cîmpului protetic, dacă folierea a fost efectuată în mod corespunzător. Acelaşi control este făcut şi pe traiectul conectorilor secundari;

— sprijinul, menţinerea şi stabilizarea, asigurate prin elementele concepute şi realizate sînt eficiente pentru funcţionalitatea protezei şi profilaxia elementelor morfo-clinice ale cîmpului protetic;

— rapoartele de ocluzie cu dinţii antagonişti; «în relaţie centrică» să se realizeze intercuspidarea maximă însoţită de senzaţia de confort care este exprimată de pacient. Verificarea rapoartelor de ocluzie se continuă în poziţia cap la cap şi în poziţia de lateralitate a mandibulei. La această probă este posibil să se constate neadaptatea scheletului pe cîmpul protetic.

Scheletul nu se adaptează datorită următoarelor cauze:

— Amprena funcţională (definitivă) nu a reprezentat copia fidelă în negativ a cîmpului protetic, cauzată de: deformarea materialului prin desprinderea lui din lingura individuală; modificarea volumetrică a materialului deoarece calităţile fizico-chimice au fost alterate prin nerespectarea normelor de conservare şi preparare.

— Cîmpul protetic şi-a modificat configuraţia, dacă de la amprentare la proba scheletului s-a scurs o perioadă mai mare de timp.

Scanned with OKEN Scanner

— Modelul de lucru sau modelul duplicat au suferit modificări morfologice în timpul unor manevre brutale, sau a nerespectării tehnologiei de conservare.

— Macheta s-a deformat datorită tensiunilor interne sau a tehnologiei incorecte de ambalare.

— Masa de ambalat a fost alterată, nu s-a obținut coeficientul de expansiune necesar.

— Aliajul a avut la răcire coeficientul de contracție mai mare decît cel de dilatare al masei de ambalat (cînd aliajul este supraîncălzit).

— Scheletul metalic s-a deformat în timpul operației de dezambalare și prelucrare.

DETERMINAREA ȘI ÎNREGISTRAREA RELAȚIEI INTERMAXILARE

După proba și adaptarea scheletului metalic se determină și se înregistrează rapoartele intermaxilare. După criteriile ocluziei funcționale, pot exista trei categorii de situații clinice privind contactele dento-dentare și relația intermaxilară:

— Relația intermaxilară cu contacte dento-dentare stabile în relație centrică (ocluzie stabilă).

— Relația intermaxilară cu contacte dento-dentare instabile.

— Relația intermaxilară fără contacte dento-dentare (fără ocluzie).

Pentru ultimile două categorii de relații intermaxilare, este obligatoriu să se determine și să se înregistreze noile relații intermaxilare cu ajutorul bordurilor de ocluzie confecționate din ceară, fixate la nivelul șeilor scheletului metalic (fig. 4—62). Tehnic, bordurile sînt realizate astfel: o folie de ceară groasă de 1 mm este așezată pe crestele alveolare ale modelului, peste care se aplică scheletul ușor încălzit și se apasă pînă cînd este din nou adaptat pe model. Bordura de ocluzie din ceară este confecționată după lungimea și lățimea spațiului edentat; înălțimea depășește cu 2—3 mm înălțimea dinților vecini. Bordura este solidarizată cu ceară fierbinte la șeile metalice și la ceara aplicată mai înainte pe crestele modelului. Scheletul metalic este așezat pe cîmpul protetic pentru înregistrarea relației intermaxilare. Relația intermaxilară este înregistrată cu ajutorul materialelor termoplastice de tipul cerurilor sau cu ajutorul materialelor cu priză chimică, de tipul pastei de oxid de zinc-eugenol (Repin).

În mod curent este utilizată ceara roz, pentru comoditate, nu pentru exactitate, deși, în acest scop, ar fi foarte indicat să se folosească pasta de oxid de zinc-eugenol. Dacă sînt folosite bordurile de ceară, acestea sînt ușor plastifiate. Scheletul pregătit, așezat pe cîmpul protetic, mandibula este dirijată în relația centrică și în poziție de intercuspidare maximă (fig. 4—63).

Înregistrarea relației intermaxilare cu pasta de oxid de zinc-eugenol: bordurile de ocluzie sînt reduse cu 1—2 mm sub nivelul planului de ocluzie. Pe suprafața ocluzală a bordurilor de ocluzie se depune pasta de oxid de zinc-eugenol, în care sînt imprimate fețele ocluzale ale dinților antagoniști în relație centrică și în poziție de intercuspidare maximă. Această înregistrare este transmisă laboratorului pentru montarea modelelor în ocluzor.

Scanned with OKEN Scanner

Montarea în articulator a modelelor, dacă se prevede o astfel de operație, în cabinet sînt înregistrate suplimentar cu ajutorul arcului facial următoarele elemente: axa balama, punctul infraorbital și poziția fețelor ocluzale ale arcadei superioare în raport cu cele două elemente.

Fig. 4—62. Componenta metalică cu bordura de ocluzie.

Fig. 4—63. Determinarea rapoartelor de ocluzie.

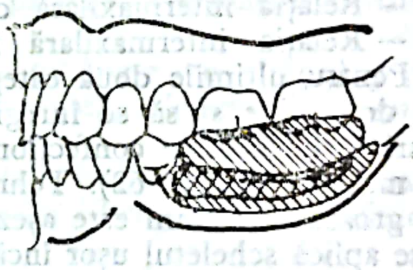

Indicațiile pentru alegerea și montarea dinților artificiali sînt scrise în fișa de laborator. Culoarea dinților artificiali este aleasă după cea a dinților vecini și antagoniști.

Forma și dimensiunea rezultă după analiza modelelor de lucru, în funcție de dimensiunea spațiului edentat, de forma și dimensiunea dinților vecini.

MACHETA COMPONENTEI ACRILICE

Macheta componentei acrilice este reprezentată de macheta șeilor și de macheta segmentelor de arcadă artificială.

Modelele sînt fixate în ocluzor sau articulator, pentru a se păstrea rapoartele intermaxilare determinate și înregistrate cu ajutorul șabloanelor de ocluzie.

Operația de realizare a machetei componentei acrilice cuprinde următorii timpi:

— modelul de lucru este izolat în apă 2—3 minute;

— ceara roz este picurată la nivelul șeilor peste componenta metalică. Șeile terminale sînt încorporate în ceară, deoarece suprafața mucozală va fi

Scanned with OKEN Scanner

realizată din acrilat. La nivelul pragurilor existente, situate la locul de unire dintre conectorul principal și șei, macheta este modelată mai groasă;

— un rulou de ceară roz se aplică pe mijlocul șeilor, de care este bine lipit cu ceară fierbinte. Ruloul reprezintă suportul pe care se montează dinții;

— dinții artificiali (confecționați în laborator sau fabricați) sînt aleși pentru a se efectua montarea. Dinții sînt aleși în funcție de: culoare, formă, dimensiune și relieful ocluzal;

— montarea dinților se face prin plastifierea ruloului de ceară. Este montat fiecare dinte după anumite criterii ce vor fi enunțate în cuprinsul capitolului următor (« Proteza totală ») și cunoscute sub numele de reguli individuale și generale pentru montarea dinților. Montarea dinților artificiali la proteza scheletată este corelată și cu următoarele elemente ale cîmpului protetic: poziția dinților vecini restanți; dimensiunea spațiului edentat; raporturile cu dinții antagoniști;

— versantele vestibulare ale șeilor sînt modelate în funcție de zona topografică în care se află situată edentația: frontal sînt realizate papilele și festonul gingival așa cum există la dinții vecini, pentru restaurarea fizionomică; lateral nu sînt create spații retentive, este aplicat principiul igienic și stabilizator;

— versantul oral, va avea modelate șanțurile interdentare și festonul gingival;

— macheta este modelată ușor rotunjit la nivelul marginilor;

— macheta este finisată și lustruită cu ajutorul jetului de aer cald.

Proba machetei. În edentațiile de clasa I, a II-a și a III-a (Kennedy) nu este necesară această fază clinică.

Este indicată, fiind foarte necesară, în edentațiile frontale pentru controlul modului cum s-a reușit să se restaureze fizionomia (culoarea, forma, dimensiunea și aranjatul dinților artificiali).

REALIZAREA COMPONENTEI ACRILICE

Componenta acrilică este obținută prin polimerizarea masei acrilice în tipar. Modelul de lucru împreună cu scheletul metalic și macheta componentei acrilice sînt pregătite pentru ambalare, astfel:

— macheta este lipită la nivelul marginilor de suprafața modelului cu ceară fierbinte;

— macheta este controlată, sînt efectuate unele retușuri și finisată final. Dacă macheta este îngrijit realizată, prelucrarea după polimerizare este mult mai simplă;

— Modelul este îndepărtat din brațul ocluzorului și probat la dimensiunile chiuvetei.

Ambalarea

În general, ambalarea este efectuată după tehnica în ambele părți ale chiuvetei (indirectă, fără val).

Tehnica de ambalare constă în următoarele operații:

— Pasta de ghips este depusă într-o parte a chiuvetei.

Scanned with OKEN Scanner

— Modelul cu scheletul sînt introduse în pasta de ghips. Sînt acoperite de pasta de ghips părţile exterioare ale modelului; rămîn neacoperite scheletul împreună cu croşetele şi macheta componentei acrilice. Sub extremitatea distală a şeii metalice se aşază o rondelă de acrilat polimerizat, pentru a o menţine la o anumită distanţă de suprafaţa modelului în timpul presării acrilatului.

— Suprafaţa ghipsului după priză, să nu prezinte forme retentive (în stare plastică a fost modelat în acest scop), pentru ca la deschiderea chiuvetei să nu se fractureze porţiuni din tipar.

— Prima parte este izolată în apă 10—15 minute.

— Inelul celei de a doua părţi a conformatorului este asamblat, după care se toarnă pasta de ghips pentru completarea tiparului.

— După 60 minute de la începutul operaţiei de ambalare, conţinutul este separat în cele două părţi. Ceara machetei este scoasă prin spălare cu un jet de apă fierbinte.

— Izolarea tiparului cu soluţii alginice depuse în 2—3 straturi, prin pensulare.

— Pasta de acrilat roz este preparată în cantitatea necesară.

— Pasta de acrilat în faza de plasticitate este introdusă şi presată în tipar. Chiuveta strînsă în inel este introdusă în vasul cu apă pentru polimerizare.

— Polimerizarea se desfăşoară după regulile enunţate la prezentarea protezei parţiale acrilice, fiind respectat întocmai regimul termic pentru a nu apare pori.

PRELUCRAREA FINALĂ

Dezambalarea este realizată cu multă atenţie, existînd pericolul să apară consecinţe neplăcute, deoarece: 1) proteza în totalitate este inclusă într-o masă de ghips; 2) proteza este alcătuită din mai multe elemente metalice subţiri, ce sînt supuse pericolului deformării, dacă asupra lor se acţionează brutal cu spatula. Scoaterea este efectuată prin tăierea ghipsului dar cu ajutorul spatulei din aproape în aproape.

Prelucrarea este efectuată numai la nivelul componentei acrilice şi constă în: îndepărtarea plusurilor de acrilat, netezire şi lustruire. Tehnic se realizează astfel: 1) Se acţionează cu pietre şi freze de mărimi diferite pentru îndepărtarea eventualelor plusuri de acrilat. Componenta metalică este ferită de acţiunea abrazivă a acestor instrumente, deoarece este lustruită. 2) Se lustruieşte componenta acrilică pe feţele exterioare ale şeilor, fiind utilizat ca material uşor abraziv pasta de feldspat sau de piatră ponce depusă pe filţul conic, după care se supune acţiunii periei şi pufului de bumbac.

Piesa protetică este spălată şi se păstrează într-un vas cu apă.

Autorii englezi D. J. Neill şi J. D. Walter recomandă să se duplice modelul de lucru imediat ce a fost obţinut modelul duplicat din masă de ambalat. Recomandarea este utilă, deoarece piesa protetică la gata se poate aşeza pe model să se constate adaptarea şi să se echilibreze relieful ocluzal prin montare în articulator.

Scanned with OKEN Scanner

5. REPARAȚII ȘI RECONDIȚIONĂRI

Protezele parțiale mobile (acrilice și scheletate) după perioade de timp variabile ca durată de întrebuințare, sînt supuse intervențiilor de reparație sau de recondiționare, deoarece apar deteriorări ale părților componente protetice și modificări în morfologia structurilor cîmpului protetic.

Deteriorările care necesită intervenții pentru a fi reparate sînt reprezentate de: desprinderea unui dinte sau a mai mulți, fracturarea unui croșet, fracturarea unui versant de șa, sau a unei șei întregi, fracturarea bazei protezei acrilice etc.

Modificările morfologice ale structurilor cîmpului protetic care necesită intervenția pentru recondiționare sînt reprezentate de: extracția unui dinte sau a mai multor dinți și de atrofia cîmpului protetic.

Aceste situații, prin frecvența lor, dobîndesc o importanță majoră, cărora trebuie să li se acorde atenția cuvenită în cadrul practicii stomatologice. Rezolvarea imediată, de cele mai multe ori, este reprezentată de o reparație sau de o recondiționare și nu de confecționarea unor noi proteze, deoarece pentru confecționarea unor noi proteze se consumă multe materiale dentare și o cantitate mare de timp.

REPARAȚII

Fixarea dinților desprinși de pe șei

Dinții artificiali se pot desprinde sau fractura sub acțiunea presiunilor ocluzale. Cauza care produce desprinderea este reprezentată de izolarea neatentă a tiparului; substanța izolatoare s-a depus pe unul din dinți, astfel că legătura chimică la șa este puțin rezistentă.

— Tehnica de fixare a dinților din acrilat prezintă două aspecte: 1 — Dacă dintele desprins mai există se refixează la locul său după ce sînt efectuate retenții cu ajutorul frezelor mici, atît la nivelul șeii (lăcașul său) cît și pe fața lui internă (fig. 4—64). Pasta de acrilat autopolimerizabil (Duracryl roz) este aplicată pe locul preparat la nivelul șeii, urmată de repunerea dintelui în aceeași poziție. După polimerizarea acrilatului se prelucrează cu freze și pietre, se netezește și se lustruiește. 2 — Dacă dintele desprins s-a pierdut, este ales un dinte asemănător la culoare și formă. Dacă este dimensional mai mare se reduce prin șlefuire, pînă se adaptează în mod corespunzător spațiului. Sînt efectuate retenții pe fața dintelui și pe lăcașul șeii. Fixarea este realizată cu pastă de acrilat autopolimerizabil. Adaptarea în ocluzie este obținută după așezarea protezei pe cîmpul protetic.

Scanned with OKEN Scanner

— Tehnica de înlocuire a dinților din porțelan fracturați. Fragmentul de dinte rămas pe șaua protezei este îndepărtat mecanic, prin tăierea acrilatului din jurul lui cu ajutorul unei freze subțiri. În locul lui se montează un dinte din acrilat, care este ales, adaptat și fixat cu pastă de acrilat autopolimerizabil. Nu este economic să se realizeze reparația tot cu un dinte din porțelan deoarece s-ar descompleta o garnitură.

Fractura bazei protezei se produce datorită următoarelor cauze: dimensiunile reduse într-o anumită zonă; atrofia cîmpului protetic, proteza prezintă mișcări de basculare; căderea protezei, fiind scăpată din mîinile purtătorului în momentul cînd este supusă acțiunii de igienizare.

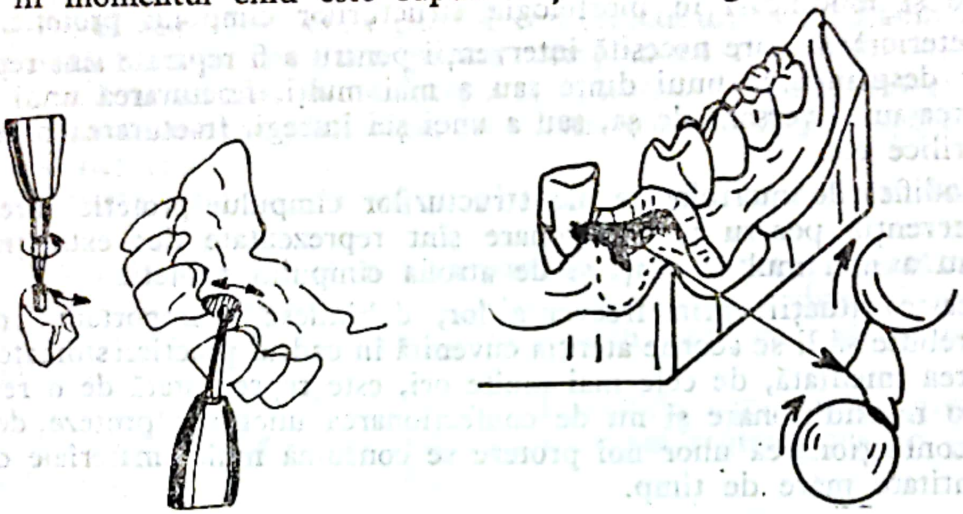

Fig. 4—64. Fixarea unui dinte desprins de pe proteză.

Tehnica de reparație a bazei protezei fracturată constă în următoarele:

— Suprafețele de la nivelul liniei de fractură a celor două fragmente sînt aduse și ținute în contact.

— Ceara de lipit foarte fierbinte este picurată pe linia de fractură, la nivelul suprafeței lustruite (bucale) a protezei.

— Consolidarea lipiturii este obligatorie, ea fiind reprezentată de așezarea a două bețe de chibrit perpendicular pe direcția liniei de fractură și de lipirea extremităților lor cu ceară fierbinte la suprafața fragmentelor.

— Model de ghips, realizat prin așezarea protezei cu suprafața mucozală peste o cantitate de pastă de ghips. După priză, fragmentele sînt dezlipite și se pot reașeza în aceeași poziție.

— Cheia de ghips. Pe suprafața lustruită se așază o cantitate de pastă de ghips, pentru a se obține o cheie (contra) pe care se exercită presiune în timpul cît se produce reacția de polimerizare a pastei de acrilat.

— Suprafețele liniei de fractură sînt prelucrate să se creeze o suprafață mare de contact cu pasta de acrilat autopolimerizabil, folosită pentru reparație. Prelucrarea constă în îndepărtarea 1—1,5 mm din acrilat pe linia de fractură și în reducerea grosimii bazei la jumătate pe o zonă lată de 1 cm, pentru fiecare fragment. Sînt recomandate și retenții (fig. 4—65).

Scanned with OKEN Scanner

— Izolarea modelului şi a cheii cu pectizol.

— Pasta de acrilat pregătită se depune în cantitatea necesară între fragmentele fracturate, în spaţiul creat. Se aşază cheia de ghips şi se menţine apăsată, pînă la definitivarea polimerizării.

— Prelucrarea este efectuată pentru îndepărtarea plusurilor, netezire şi lustruire.

Dacă fragmentele nu se pot coapta bine în mînă, se poate încerca aşezarea lor pe cîmpul protetic luîndu-se peste ele o amprentă cu alginat în lingură universală. Atenţie! se poate modifica poziţia unui fragment, şi se va analiza amprenta după scoaterea din cavitatea bucală. Dacă poziţia este corespunzătoare reparaţia este obţinută după tehnica arătată.

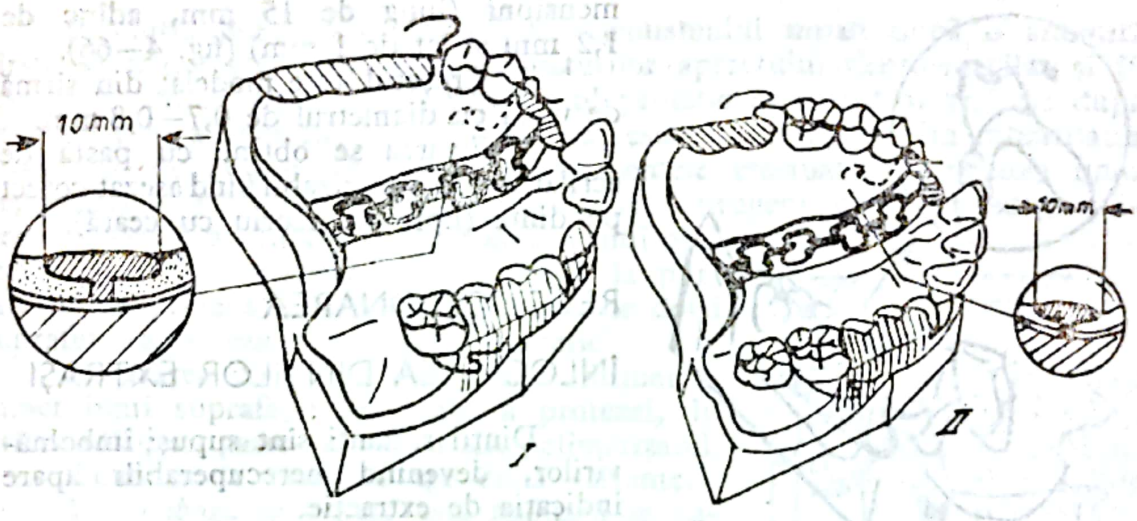

Fig. 4—65. Retenţii în baza protezei fracturate pentru depunerea pastei de acrilat autopolimerizabil.

NOTĂ: Înainte de a se accepta reparaţia unei baze sau şei fracturate, este foarte prudent să se examineze fragmentele, să se constate dacă este posibil să se repare. Apare posibilă reparaţia dacă cele două fragmente prezintă suprafeţe la nivelul liniei de fractură care se pot aşeza într-o singură poziţie stabilă. Nu este posibilă reparaţia în următoarele situaţii: cînd linia de fractură este sub forma unei muchii ascuţite ce nu permite să se aşeze fragmentele într-o poziţie corectă şi cînd la nivelul liniei de fractură au fost efectuate unele intervenţii de şlefuire (erau tăioase şi-l deranjau pe pacient, fapt pentru care au fost îndepărtate).

Croşetele fracturate

Croşetele sînt fracturate datorită multiplelor tracţionări la care sînt supuse pentru scoaterea protezei de pe cîmpul protetic. Dar sînt favorizate şi de obţinerea lor în cadrul unui proces tehnologic defectuos. Sîrma a fost modelată cu cleşti necorespunzători sau s-a deformat în unghi drept în acelaşi loc în sensuri diferite.

Tehnica de înlocuire a croşetelor constă în următoarele operaţii:

1. Amprentarea unei zone a cîmpului protetic. Proteza este aplicată pe cîmpul protetic şi amprenta cuprinde dintele sau dinţii pe care se vor

aplica croşetele. Amprenta se poate lua cu aliginat, cu material termoplastic (Stents) depus în lingura universală şi cuprinde o zonă mai mare din cîmpul protetic şi din proteză sau cuprinde numai 1—2 dinţi şi o parte din şaua protezei.

2. Modelul este turnat din pastă de ghips în amprentă şi pe suprafaţa mucozală a şeii. Pe model apare dintele în poziţia de pe cîmpul protetic, cu aceeaşi formă, dimensiune şi raport cu şaua protezei. Dacă pe model nu sînt reprezentate întocmai aceste elemente croşetul nu se poate realiza corect adaptat.

3. Prepararea lăcaşului pentru aşezarea segmentului de fixare a croşetului în versantul vestibular al şeii protezei este obţinut cu ajutorul unei freze sub formă de şanţ cu anumite dimensiuni (lung de 15 mm, adînc de 1,2 mm şi lat de 1 mm) (fig. 4—66).

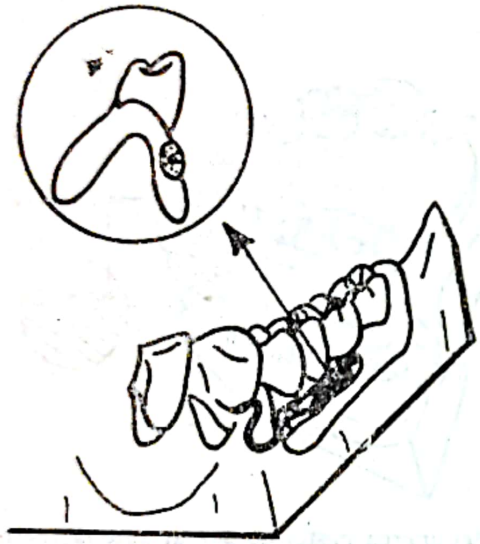

Fig. 4—66. Locaş în formă de şanţ pentru coada croşetului.

4. Croşetul este modelat din sîrmă de viplă cu diametrul de 0,7—0,8 mm.

5. Fixarea se obţine cu pastă de acrilat autopolimerizabil fiind aşezat corect pe dinte (lipit provizoriu cu ceară).

RECONDIŢIONAREA

ÎNLOCUIREA DINŢILOR EXTRAŞI

Dinţii restanţi sînt supuşi îmbolnăvirilor, devenind nerecuperabili apare indicaţia de extracţie.

Tehnica de înlocuire a dinţilor extraşi constă în următoarele operaţiuni:

— amprentarea zonei cîmpului protetic unde s-a efectuat extracţia (dintele vecin acestuia şi dinţii artificiali). Proteza este aşezată pe cîmpul protetic pentru amprentare;

— modelul turnat din pastă de ghips, are alveola din care a fost extras dintele şi proteza în aceeaşi poziţie din cavitatea bucală;

— prepararea alveolei: pe model se cimentează (umple) depresiunea să se obţină o formă care să se înscrie în aspectul crestei alveolare;

— adaptarea dintelui: este ales un dinte să corespundă din punct de vedere al culorii; forma şi dimensiunea se obţin prin şlefuire (fig. 4—67);

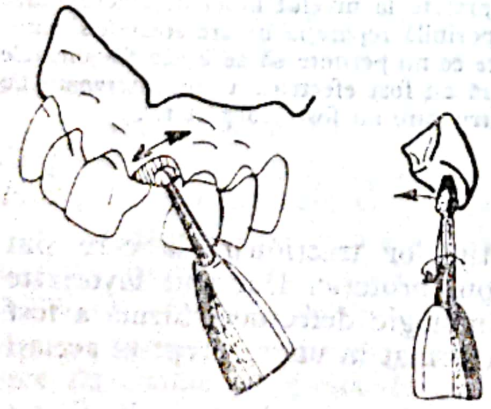

Fig. 4—67. Adaptarea prin şlefuire a unui dinte artificial ce înlocuieşte un dinte extras.

Scanned with OKEN Scanner

— izolarea modelului cu soluții alginice;

— fixarea dintelui, se realizează cu pasta de acrilat autopolimerizabil. Dintele este poziționat în raport cu dinții vecini și dinții antagoniști și se completează versantul vestibular al șeii;

— prelucrarea pentru netezire și lustruire;

— aplicarea pe cîmpul protetic este însoțită de retușuri la nivelul reliefului ocluzal și al șeii.

Această tehnică este aplicată și pentru înlocuirea unui număr mai mare de dinți. Proteza parțială se poate transforma uneori în proteză totală.

REBAZAREA

Involuția generală a țesuturilor organismului uman după o anumită vîrstă se manifestă și la nivelul structurilor aparatului dento-maxilar și în special a cîmpului protetic. Tratamentul protetic conceput și realizat după un plan care a avut în vedere profilaxia țesuturilor, reduce din intensitatea procesului de atrofie. Dimpotrivă, tratamentele efectuate în virtutea unor deprinderi de rutină, empirice, devin factori iatrogeni, care măresc și grăbesc procesul de involuție. Atrofia cîmpului protetic (țesutului muco-osos) se manifestă la purtătorul de proteză prin incongruența celor două suprafețe (a protezei și a cîmpului protetic).

Rebazarea constă în modificarea formei și dimensiunii suprafeței mucozale a protezei, în urma, adăugirii pastei de acrilat autopolimerizabil.

Tehnica de realizare are două variante:

1 — *Rebazarea directă* este realizată în cabinet. Pe suprafața mucozală a bazei protezei și a șeilor se depune pastă de acrilat autopolimerizabil. Proteza se așază pe cîmpul protetic și sub presiune ocluzală se imprimă suprafața mucoperiosto-osoasă. În timpul procesului de polimerizare, proteza este mobilizată de 2—3 ori pe cîmpul protetic, manevră recomandată, în special, cînd există spații retentive. După polimerizarea pastei de acrilat, proteza este prelucrată.

2 — *Rebazarea indirectă* este recomandată, mai ales, la protezele care restaurează edentațiile termino-terminale și subtotale. Pe suprafața mucozală a protezei se depune material elastic de amprentare (proteza are rolul de portamprentă în acest timp (clinic), împreună sînt așezate pe cîmpul protetic și se exercită presiune ocluzală în intercuspidare maximă.

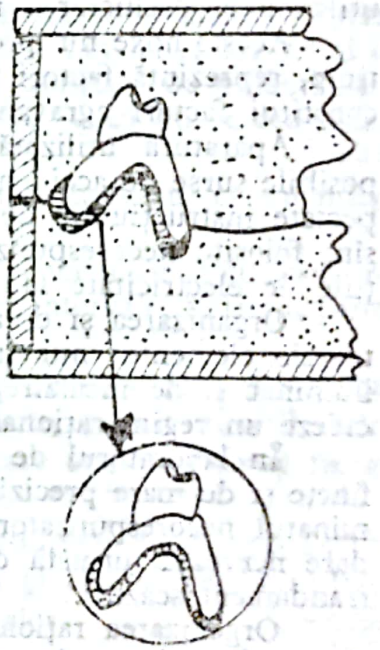

Fig. 4—68. Căptușirea indirectă. *a* — Proteza cu material de amprentare pe suprafața mucozală (secțiune); *b* — proteza cu amprenta ambalată (secțiune).

Proteza este ambalată după tehnica indirectă, materialul de amprentă este scos din tipar și în locul lui se depune pasta de acrilat autopolimerizabil (fig. 4—68 a, b).

Scanned with OKEN Scanner

6.
PROTECȚIA MUNCII ÎN LABORATORUL DE TEHNICĂ DENTARĂ

Activitatea tehnicianului dentar se desfășoară în laboratorul de tehnică dentară. Laboratorul este dotat cu aparatura necesară confecționării protezelor dentare.

Activitatea laboratorului este astfel organizată, încît să se obțină randament maxim fără să producă stări de îmbolnăviri profesionale.

În procesul tehnologic ce se desfășoară în laboratorul de tehnică dentară este posibil să apară noxe profesionale sub următoarele forme:

1 — vapori toxici reprezentați de monomerul acrilatului (metacrilat de metil), de evaporarea unor acizi (sulfuric, clorhidric, acetic) utilizați pentru dezambalarea turnăturilor, gazele apărute în timpul topirii și turnării aliajelor metalice;

2 — pulberi de acrilat, de aliaje metalice, de la instrumentele abrazive utilizate la prelucrarea materialelor.

Aceste noxe nu produc îmbolnăviri imediate, acute, dar cumulate în timp, reprezintă factori favorizați pentru declanșarea unor afecțiuni sau pot constitui factori agravanți pentru unele boli infecțioase.

Aparatura utilizată și diversitatea procedeelor tehnologice constituie posibile surse de accidente, în special cînd nu sînt cunoscute, aplicate și respectate instrucțiunile de utilizare. Pot să se producă accidente grave, dacă sînt folosite necorespunzător, prin improvizații, sursele de căldură (instalațiile de electricitate sau de gaz metan).

Organizarea și dotarea laboratorului este realizată în funcție de următoarele elemente: numărul tehnicienilor, capacitatea spațiului, condițiile de iluminat și de încălzire, posibilitățile de aerisire. Toate acestea trebuie să creeze un regim rațional de muncă.

În laboratorul de tehnică dentară se desfășoară o muncă de detaliu, fineță și de mare precizie, ceea ce solicită condiții de iluminare optime. Iluminatul necorespunzător, insuficient, determină stări de oboseală și încordare nervoasă, urmată de rezultate nesatisfăcătoare în procesul de producție (randament scăzut).

Organizarea rațională a locului de muncă este deosebit de valoroasă, de ea depinde randamentul calitativ și cantitativ.

Activitatea se desfășoară în condiții de igienă corespunzătoare dacă sînt asigurate condiții pentru ventilația, absorbția gazelor și a vaporilor de la locul unde se produc.

Protecția muncii impune pentru aparatura electrică (motorul suspendat de tehnică dentară, motorul orizontal de prelucrat, masa vibratorie, sablatorul, cuptorul electric, castomatul, vacuum-malaxorul) să fie conectate la pămînt pentru a se preîntîmpina posibilele electrocutări. Toată aparatura care folosește curentul electric ca sursă de energie trebuie să fie verificată și întreți-

Scanned with OKEN Scanner

nută periodic, activitatea de supraveghere să fie înregistrată pe fișa tehnică a aparatului respectiv.

Rețeaua de gaze naturale alimentează: becul Bunsen (atît de necesar activității din laborator), cuptoarele de preîncălzit-încălzit, pistolul pentru topit aliajele și sursele de polimerizare a acrilatului. Acestea sînt supravegheate după normele de pază contra incendiilor la care se adaugă și măsuri specifice pentru fiecare aparat.

Microclimatul laboratorului de tehnică dentară este viciat de combustia gazelor naturale, de fumul degajat din topirea și arderea cerii utilizată pentru confecționarea machetelor, a emanațiilor gazoase provenite de la acidul clorhidric și sulfuric folosite pentru dezoxidarea turnăturilor.

Pentru îndepărtarea fumului și a emanațiilor de gaze este necesar ca laboratorul să fie prevăzut cu o hotă, care să asigure evacuarea lor în exterior. Asocierea unei hote cu un ventilator favorizează circulația continuă a aerului, astfel încît laboratorul de tehnică dentară să beneficieze de un microclimat sănătos.

O altă sursă de poluare sînt pulberile. Acestea rezultă din prelucrarea mecanică a aliajelor metalice și a acrilatelor, din uzarea instrumentarului abraziv (carborundum și corindon), din ghipsuri și mase de ambalat, din pastele folosite pentru lustru, din descompunerea filțurilor și pufurilor. Existența acestor pulberi se constată cu ușurință, atît în aerul din laborator cît și din depunerile de pe mobilier. Este firesc ca o mare cantitate de pulberi să fie inhalată de cei ce muncesc într-un astfel de mediu, dacă nu se iau măsuri de protecție.

În marile laboratoare, fiecare loc de muncă este prevăzut cu un microaspirator plasat la nivelul mesei de lucru.

Aspiratoarele de dimensiuni mari, acționează concomitent cu motoarele orizontale de prelucrat și se declanșează automat, la intervale de timp, pentru a prelua pulberile răspîndite.

O atenție deosebită trebuie acordată recipientelor de oxigen și acetilenă, folosite pentru topirea aliajelor. Ele trebuie plasate, pe cît posibil, într-o încăpere separată, eventual o stație specială, în care manipularea să fie asigurată de o persoană instruită în mod special.

Nu trebuie omisă ventilația naturală și artificială în camera în care se află cuptoarele de preîncălzire și încălzire, ca și cea în care sînt plasate sursele de fierbere, necesare polimerizării acrilatelor.

Fiecare loc de muncă trebuie prevăzut cu un ecran din material plastic transparent sau geam care să protejeze pe tehnician în timpul prelucrării metalelor și a acrilatelor. Acest ecran se opune proiectării directe a pulberilor și a fragmentelor rezultate din prelucrare, permițînd, în același timp, privirea directă asupra piesei ce se prelucrează.

Se recomandă, de asemenea, ca la terminarea programului, să se decupleze motoarele electrice, să se verifice întreruperea surselor de alimentare cu apă și gaze naturale.

Scanned with OKEN Scanner

ACKERMAN F. — Ost. Z. Stomat., 1952, 10—11.
ACKERMAN F. — Acta odont. stomat., 1961, 52.
ANN SUE VON GONTEN, WELKER W. A. — J. Prosth. Dent., 1984, 51, 3.
APPLEGATE O. C. — Essentials of removable partial dentures prosthesis. Ed. W. B. Saunders, Philadelphia — Londra, 1965.
APPLEGATE O. C. — J. prosth. Dent., 1960, 10, 112.
APPLEGATE O. C. — J. prosth. Dent., 1961, 5, 882.
AVANT W. E. — J. prosth. Dent., 1971, 25, 265.
BAKER C. — J. prosth. Dent., 1967, 17, 1.
BANDETTINI R. — Minerva stomat., 1960, 9, 5.
BANDETTINI R., BAGNOLI S. — Minerva stomat., 1966, 15, 9.
BARRETT N. V., BRUKI CH. E. — J. prosth. Dent., 1985, 54, 4.
BARISHMAN H. — J. Amer. dent. Ass., 1966.
BATES S. F. — Brit. dent. J., 1965, 7.
BELIARD — Prothèse dentaire conjointé, Ed. Masson et Cie., Paris, 1951.
BEYELER CH. — Progr. Odontostomat., 1958, 2.
BIAGGI A., STEIMER H. — Die Technik der Zahnärztlichen Prothetik, Verlag Zahnärztliche Welt, Gmb Konstanz — Leipzig. 1956.
BOHME W. — Dtsch. Stomat., 1965.
BOITEL R. H. — Progr. Odonto-stomat., 1970, 3.
BOITEL R. H. — S.S.O., 1964.
BOTTGER H. — Das Teleskopsystem in der Zahnärztlichem Prothetik, Ed. J. Ambrosius Barth, Leipzig, 1964.
BREISACH L. — J. prosth. Dent., 1967, 17, 3.
BRILL N. — J. prosth. Dent., 1977, 38, 138.
BROETING L. F., GOOCH W. M. — J. prosth. dent., 1983, 50, 4.
BRUDVIK J. S., WORMLEY J. H. — J. prosth. Dent., 1973, 30, 769.
BRUNEL L. A., LAKERMANCE S. — Les inlays d'obturation, Ed. Masson et Cie, Paris, 1963.
CAMPBELL L. D. — J. prosth. Dent., 1977, 37, 507.
CHOURAQUI M. — Rev. franç. Odonto-Stomat., 1968, XV, 931.
CLAYTON J. A., JASLOW C. — J. prosth. Dent, 1971, 25, 21.
CLOUCH H. — North — W. Dent., 1961, 31, 6.
CECCONI B. T., ASGAR K., DOOTZ E. — J. prost. Dent., 1971, 25, 375.
CECCONI B. T., ASGAR K., DOOTZ E. — J. prosth. Dent., 1971, 25, 15.
CECCONI B. T., ASGAR K., DOOTZ E. — J. prosth. Dent., 1971, 25, 44.
CECCONI B. T., KAISER G., RAHE A. — J. prosth. Dent., 1975, 33, 145.
CECCONI B. T. — J. prosth. Dent. 29, 635, 1977.
COSTA E. — Raționamentul medical în practica stomatologică, Ed. medicală, București, 1970.
McCRACKEN W. Partial Denture Construction, Ed C.V. Mosby, St. Louis, 1960.
McCRACKEN W. — J. prosth. Dent., 1962, 12, 2.
DeVAN M. M. — J. prosth. Dent., 1955, 5, 208.
DOOTZ E. R., CRAIG R. G., PEYTON F. A. — J. prosth. Dent., 1965, 15, 679.
DOUCET M. — Ann. Odonto-stomat., 1964.
DOXTATER L. W. — Kronen und Brückernarbeiten, Ed. Urban & Schwarzenberg, München, 1933.
DRUM W. — S.S.O., 1, 359.
DRUM W. — Rev. esp. Estomat., 1965.
DRUM W. — Abgestimmte Gussklammern und Parafunctionen, vol. 3, Ed. „Die Quintessenz", Berlin, 1956.
DUBECQ S., BENOIT P. — Les prothèses squelettiques. Determination des bases, Encycl. méd. — chir., 1955, 23, 375 A, 10, 12.
DUBECQ S., BENOIT P. — Technique de réalisation des prothèses squélettiques équilibrées, Encycl. méd. — chir., 1955, 23, 380, B, 10, 12.
DUBECQ S., BENOIT P. — Contention des prothèses mobiles partielles, Encycl. méd.-chir., 1959, 23, 380, A, 10, 11.

Scanned with OKEN Scanner

DUBECQ S., BENOIT P. — Détermination des bases, L'equlibre prothétique au maxillaire supérieur. Encycl. méd.-chir. 1955, 23, 375 A, 50, 12.
DURRER T. G. — Schweiz. Mschr. Zahnheilk., 1964, 903, 74.
ECHEVERRI E. — Rev. Fed. odont. Colomb., 1967.
ENE L. — Amprentarea în edentație totală, Ed. medicală, București, 1970.
ENE L. și colab. — Edentația parțială tratată cu ajutorul protezelor mobilizabile. Editura I.M.F., București, 1980.
ENE L. și colab. — Tratamentul edentației parțiale cu ajutorul protezelor mobilizabile. Ed. Didactică și Pedagogică, București, 1981.
ENE L., IONESCU A. — Proteza scheletată. Ed. Medicală, București, 1982.
EVERHART R. J., CAVAZOS E. JR. — J. prosth. Dent., 1983, 50, 2.
FARELL H. S.—Parțial denture designing, Ed. H. Kimpton, Londra, 1962.
FICHELLE G. — Actualités odonto-stomat., 1950, 42.
FICHELLE G. — Actualités odonto-stomat., 1965, 72.
FIRTELL D. N., MUNCHERYAN A. M., GREEN A. J. — J. prosth. Dent., 1985, 54, 6.
FOWLER J. A., KUEBKER W. A., ESCOBEDO J. J. — J. prosth. Dent., 1983, 50, 1.
FRIEDMAN R. — N.Y. St. J. Med., 1958, 24, 8.
FUSAYAMA T., NAKAZATO M. — J. prosth. Dent., 1969, 2.
GAY W. D. — J. prosth. Dent., 1978, 40, 227.
GOODKIND R. J. — J. prosth. Dent., 1973, 30, 139.
GRADY R. D. — J. prosth. Dent., 1983, 49 2.
GRIFFITH N. — NY., J. Dent., 1965, 35, 4.
GUIGI A. — Rev. franç. Odonto-stomat., 1967, XIV, 3.
HABIB S —Actualités odonto-stomat., 1958, 42, 177.
HANSEN C. A., DONALD J. C. — J. prosth. Dent., 1985, 54, 6.
HARVEY E. L. — J. prosth. Dent., 1962, 12, 314.
HEHRING H. — Dtsch. zahnärztl. Z., 1962, 17, 698.
HÄUPL K. — Lehrbuch der Zahnheilkunde, vol. II, Ed. Urban & Schwarzenberg, München, 1956.
HEUSSEL E —Dtsch. zahnärzth. Z, 37, 507.
HILLAIRES S — Les couronnes métalliques de revétement, Encycl. méd.-chir., 1964, 23, 330, A, 10, 3.
HINDELS M. G. —Inform dent. Paris, 1958, 9.
HOLMES J. — J. prosth. Dent., 1965, 15, 3.
HOMIA K. —Inform. dent. Paris, 1958, 6.
HROMATKA — Dtsch. Stomat., 1965.
JOHNSTON J. F. — J. prosth. Dent., 1961, 11, 3.
KARLFREID C. — Ballastungsversuche an Phantom-modellen von bilateralen unteren Freiendprothesen, Dissertation München, 1963.
KASTNER CH. U., TRINKL J. E. — J. prosth. Dent., 1983, 50, 1.
KLEIN I. E., GOLDSTEIN B. M. — J. prosth. Dent., 1984, 51, 611.
KLEIN I. E., BRONER A. S. — J. prosth. Dent., 1985, 54, 5.
KRATOCHVIL F. J. — Maintaining supporting structures with a removable partial prosthesis. J. prosth. Dent., 1971, 25, 167.
KRATOCHVIL F. J., CAPUTO A. A. — J. prosth. Dent., 1974, 32, 52.
KREUTZMAN S. — Zahntechnik Berlin, 1962, 3.
KROL A. J. — Removable Partial Denture Design, Outline Syllabus, ed. 3 San Francisco, 1981, University of the Pacific Bookstore, P. 40.
KRUNG E. E. — J. Dent., 1956, 12, 26.
x x x — Krupp-Widiafabrik-Wisil Laboratorien, Modellguss Prothetik, Essen, 1960.
KURLIANDSKI V. I. — Bingelnoe zubnoe protznirovanie, Izdateisto „mediția", Uz C.C.P. Taşkent, 1965.
KUNISCH W. H., DODD J. — J. prosth. Dent., 1983, 49, 4.
KWONG W. K. — J. prosth. Dent., 1983, 50, 1.
LAKERMANCE S., LAUDENBACH P. — L'examen en prothèse conjointe, Encycl. méd.-chir., 1960, 11, 23, 170 A, 10.
LAVERE A. M., KROL A. J. — J. prosth. Dent., 1973, 30, 102.
LEJOYEUX J. — Rev. Odonto-stomat., 1965, XII, 5.
LOFBERG P. G., ERICSON G., ELIASSON S. — J. prosth. Dent., 1982, 47, 2.
LUCCHINI P. S. — Rev. franç. Odonto-stomat., 1966, XIII, 9.

Scanned with OKEN Scanner

SILVERMAN M. — Occlusion in prosthodontics and in the naturalldentition, Mutual Publishing Co., Washington, 1963.
SINGER F. — Rev. franç. Odonto-stomat., 1967, 14, 3.
SINGER F. — Rev. franç. Odonto-stomat., 1963, 10, 3.
SINGER F. — Clin. odonto-protes., 1956, 3, 279.
SINGER F. — La protesi parziale, Ed. Odontologische, Torino, 1964.
SOYER G. — Rev. franç. Odonto-stomat., 1955.
STADE E. H., STEWART G. P., MORRIS H. F., PESAVENTO J. R. — J. prosth. Dent., 1985, 54, 4.
STERN N., REVAH A. — J. prosth. Dent., 1980, 43, 3.
STEFEEL V. L. — J. prosth. Dent., 1962, 12, 3.
STEIGER A. — J. dent. belge, 1936, 6.
SWENSON M., TERKLA L. — Partial dentures, II, Ed. C.V. Mosby, St. Louis, 1955.
TAYLOR D. T., PFLUGHOEFT F. A., McGIVNEY G. P. — J. prosth. Dent., 1982, 47, 2.,
TEBROCK O. C., ROHEN R. M., FENSTER R. K., PELLEU J . G. B. — J. prosth. Dent. 1979, 41, 511.
TERKLA G., LANCY R. — Partial dentures, Ed. C. V. Mosby, St. Louis, 1963.
THIELEMANN K. — Biomechanik der Paradentose, Ed. V.J. Ambrosius Barth, München, 1956.
THOMPSON W. D., KRATOCHVIL F. J., CAPUTO A. A. — J. prosth. Dent., 1977, 38, 261.
TORSTEN JEMT, HEDEGRAD B., WICKBERG K. — J. prosth. Dent., 1983, 50, 4.
TYLMAN S., BRUMFIELD R. C., MOULTON S. H. — Theory and Practice of Crown and Bridge Prosthodontics, Ed. C.V. Mosby, St. Louis, 1965.
VOGEL C. V., HOFFER E., PECCATORI C. — Minerva stomat., 1964, 13, 5.
WEISSKOPE S. — Dtsch. Stomat., 1965.
WEINBERG W. — Atlas of Crown and Bridge Prosthodontics. Ed. C.V. Mosby, St. Louis, 1965.
ZINNEA I. D. — J. prosth. Dent., 1979, 42, 1.



Scanned with OKEN Scanner

PARTEA A V-A

PROTEZA TOTALĂ

TABLĂ DE MATERII

	Pag.
1. EDENTAŢIA TOTALĂ	107
Generalităţi	107
2. CÎMPUL PROTETIC	109
3. PROTEZA TOTALĂ	116
Baza protezei	117
Şaua protezei	118
Arcada dentară artificială	120
Dinţii artificiali	120
4. MENŢINEREA ŞI STABILITATEA PROTEZELOR TOTALE	129
Factorii obişnuiţi (biologici) de menţinere	130
Succiunea	130
Adeziunea	130
Tonicitatea musculară	131
Presiunea atmosferică	131
Deglutiţia	132
Factorii excepţionali de menţinere	132
Succiunea limitată	132
Arcurile intermaxilare	133
Implantele aloplastice	134
Prafurile şi pastele adezive	134
Dorinţa şi capacitatea de adaptare	135
Stabilitatea protezelor totale	135
5. FAZELE CLINICE ŞI TEHNICE PENTRU CONFECŢIONAREA PROTEZELOR TOTALE	136
6. AMPRENTA PRELIMINARĂ	138
Analiza amprentei preliminare	139
7. MODELUL PRELIMINAR	141
Tehnica de realizare	142

Scanned with OKEN Scanner

8. LINGURA INDIVIDUALĂ 145
Elementele componente 145
Materiale utilizate pentru confecționarea lingurilor individuale 147
Lingura din placă de bază 148
Lingura din acrilat autopolimerizabil 149
Lingura din acrilat termopolimerizabil 150
Lingura individuală metalică 150
9. AMPRENTA FINALĂ 150
Materiale indicate pentru amprenta finală 151
Tehnici de amprentare 152
Analiza amprentei finale 153
10. MODELUL DEFINITIV 154
Tehnica de confecționare 155
11. ȘABLOANELE DE OCLUZIE 158
12. ANALIZA ȘABLOANELOR DE OCLUZIE DUPĂ DETERMINAREA ȘI ÎNREGISTRAREA OCLUZIEI 160
13. INSTRUMENTE ȘI APARATE CARE REPRODUC MIȘCĂRILE ARTICULAȚIEI TEMPORO-MANDIBULARE 166
Ocluzoarele 166
Fixarea modelelor în ocluzor 167
Articulatoarele 171
14. ALEGEREA DINȚILOR ARTIFICIALI 177
15. MACHETELE PROTEZELOR TOTALE 180
Macheta bazei protezei 181
Arcadele dentare artificiale 181
Tehnica pentru realizarea arcadelor dentare 182
Tehnica de montare a dinților frontali 191
Tehnici pentru montări atipice 196
Montări cu dinți speciali 200
Macheta pentru probă 202
16. PROBA MACHETEI 203
17. MACHETA DEFINITIVĂ 205
Pregătirea modelelor 205
Modelarea definitivă a machetei 207
18. TIPARUL 212
Ambalarea 212
Îndepărtarea cerii machetei 214
Izolarea 215
19. POLIMERIZAREA BAZEI PROTEZEI 216
Rășinile acrilice 216
Prepararea acrilatului 217
Introducerea acrilatului în tipar 218
Termopolimerizarea rășinii acrilice 219
20. PRELUCRAREA ȘI LUSTRUIREA PROTEZELOR 220
Dezambalarea 220
Netezirea 221
Lustruirea 221
21. APLICAREA ȘI ADAPTAREA PROTEZELOR TOTALE PE CÎMPURILE PROTETICE 222
Bibliografie 224

Scanned with OKEN Scanner

1.

EDENTAȚIA TOTALĂ

GENERALITĂȚI

Edentația totală definește absența tuturor dinților de pe un singur maxilar sau de pe ambele maxilare. Există edentație totală maxilară, edentație totală mandibulară (edentație unimaxilară) și edentație bimaxilară.

A. ETIOLOGIA EDENTAȚIEI TOTALE

Lipsa dinților este determinată foarte frecvent de afecțiuni dobîndite în cursul vieții pacientului; extrem de rar sînt descrise edentații totale congenitale, cauzate de lipsa mugurilor dentari de pe arcade, numită « anodonție totală ».

Edentația totală, de regulă, se instalează progresiv, într-o primă etapă apare edentația parțială redusă și după un număr de ani, în funcție de o serie de factori, se ajunge la edentații parțiale întinse și apoi la pierderea ultimilor dinți de pe arcadă.

Cauze multiple pot acționa singular sau se pot asocia să determine, în final, extracția tuturor dinților.

În ordinea frecvenței lor, cauzele edentației totale sînt: caria dentară și complicațiile ei; boala parodontală; parodontopatia de origină iatrogenă; involuția senilă; afecțiunile tumorale; traumatismele.

Edentația de origină parodontopatică și tumorală este însoțită de rezorbții, atrofii accentuate ale apofizelor alveolare și de pierderi mari de substanță osoasă, care reduc mult condițiile de stabilitate ale protezelor.

B. FIZIOPATOLOGIA STRUCTURILOR APARATULUI DENTO-MAXILAR EDENTAT TOTAL

Rezorbția și atrofia sînt cele două fenomene histopatologice ce se manifestă la nivelul procesului alveolar după extracția dinților, prin care procesul alveolar se transformă în creastă alveolară.

Atrofia. Osul maxilar și mandibular se atrofiază la nivelul apofizei alveolare astfel: la maxilar se produce atrofie concentrică (centripetă), atrofiindu-se mai accentuat tabla externă a procesului alveolar; la mandibulă atrofia are direcție centrifugă, se atrofiază mai accentuat tabla internă a procesului alveolar.

Intensitatea atrofiei este variabilă: atrofii reduse, însoțite de creste înalte și late; atrofii foarte întinse încît la maxilar în zona frontală, median, să ajungă pînă la spina nazală anterioară, iar la mandibulă, în zona laterală a premolarilor, gaura mentonieră să ajungă pe creasta alveolară și în zona molarilor pînă la nivelul celor două creste oblice — internă și externă.

Raportul dintre crestele alveolare este modificat datorită atrofiei oaselor maxilare astfel:

Scanned with OKEN Scanner

— la edentatul total bimaxilar de dată recentă, unde procesul de atrofie s-a manifestat foarte redus iar în starea de dentație a prezentat ocluzie psalidodontă, cele două axe interalveolare, de o parte și de cealaltă, sînt verticale;

— la edentatul total bimaxilar cu extracțiile dentare efectuate de mult timp, urmate de procese intense de atrofie a crestelor alveolare, cele două axe interalveolare, în zona frontală și laterală, sînt înclinate spre osul maxilar (convergente).

Mucoasa care acoperă crestele alveolare prezintă structura histologică modificată, fie se hipertrofiză, devine mai groasă, rezistentă la presiune fie se atrofiază, devine mai subțire, are suprafața întinsă și este sensibilă la presiune.

Pliurile longitudinale ale mucoasei la nivelul crestei alveolare, se formează uneori datorită neconcordanței dintre atrofia osului și atrofia acesteia.

Fundurile de sac vestibulare și linguale își reduc dimensiunea în urma atrofiei crestei alveolare; micșorarea este mai accentuată în special la mandibulă, unde procesul de rezorbție este foarte intens, fundurile de sac dispar. Vîrful crestei alveolare este la același nivel cu fundul de sac, iar în situații cînd atrofia este extrem de mare în zona laterală a mandibulei, vîrful crestei este situat sub nivelul fundurilor de sac.

Mușchii mobilizatori ai mandibulei și oro-faciali, datorită amplitudinii și a contracțiilor modificate față de cele cînd existau dinți, își dezvoltă unele fascicole iar altele se atrofiază.

Mușchii limbii se hipertrofiază în urma activității mai intense depuse în procesul de masticație. Aspectul general al limbii este modificat în sensul unei lățiri, cauzată de absența încercuirii pe care o realiza arcada dentară.

Articulația temporo-mandibulară la edentatul total prezintă o mobilitate mai mare, țesuturile (capsule și ligamentele) sînt mai laxe, deoarece nu mai există stopurile ocluzale și ghidajul anterior, rămînînd prezent numai determinantul posterior. Noua situația morfologică ar permite mandibulei mișcări ample, dar ele rămîn totuși în limite funcționale, deoarece contracțiile musculare automatizate le reduc amplitudinea.

C. SIMPTOMELE EDENTATULUI TOTAL

Starea de edentație totală se manifestă variat deoarece simptomele se pot însuma diferențiat la fiecare pacient, în funcție de capacitatea de adaptare și de reactivitate. Simptomele reprezintă forma de manifestare a tulburărilor de masticație, de fonație, de fizionomie și psihice.

— *Tulburările de masticație.* Absența dinților din cavitatea bucală exclude posibilitatea transformării alimentelor în fragmente cu dimensiuni foarte mici, favorabile pentru digestie. Ingestia alimentelor netriturate, produce îmbolnăvirea țesuturilor tubului digestiv și, consecutiv, absorbții reduse ale principiilor nutrivite, manifestate sub forma unei stări de denutriție.

— *Tulburările fizionomice* sînt prezente întotdeauna, dar intensitatea vizibilității lor depinde de tonicitatea musculaturii oro-faciale și de țesutul adipos. Aceste tulburări se caracterizează prin ștergerea sau accentuarea șanțurilor nazo-geniene, înfundarea buzelor și obrajilor, micșorarea înălțimii etajului inferior al feței cînd mușchii ridicători ai mandibulei sînt contractați (fig. 5—1).

Scanned with OKEN Scanner

— *Tulburările de fonație* apar mai evidente cînd edentația se instalează în scurt timp și cuprinde zona dinților frontali, deoarece o parte din consoanele dentale, care se formează prin sprijinirea limbii pe fețele orale ale acestora devin șuerate, sau mai puțin clare.

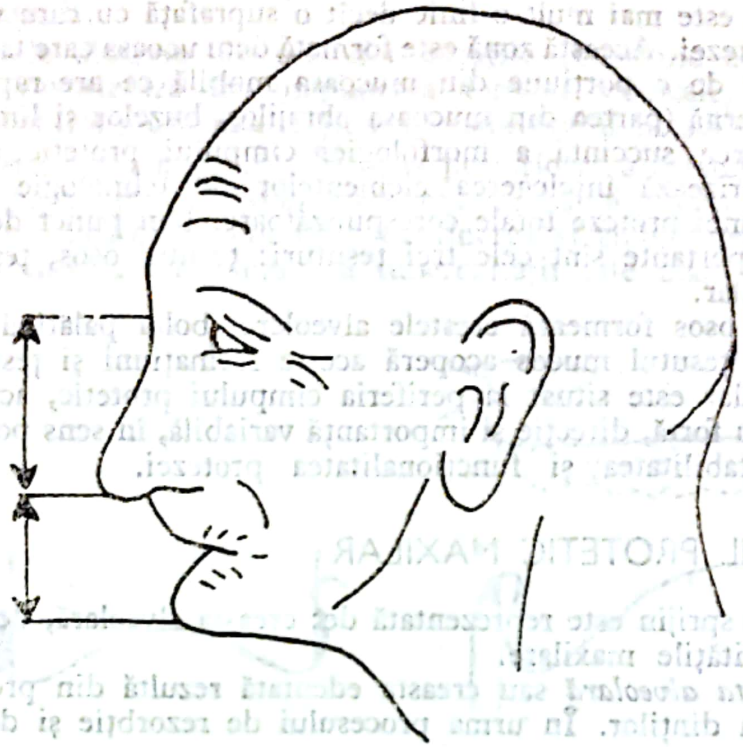

Fig. 5—1. Tulburările fizionomice ale edentatului total.

Dacă edentația se instalează în mod progresiv, structurile cavității bucale se adaptează fără să mai apară tulburări evidente de fonație.

— *Tulburările psihice.* Aceste tulburări nu apar în mod obligatoriu; ele pot să apară, în special, cînd edentația totală se instalează la o vîrstă tînără. Tulburările psihice, în general, se manifestă prin modificări de comportament.

2.

CÎMPUL PROTETIC

În edentația totală cîmpul protetic este reprezentat de totalitatea țesuturilor pe care proteza le acoperă și vine în contact.

La nivelul cîmpului protetic sînt diferențiate morfo-clinic două zone, fiecare cu importanță deosebită pentru funcționalitatea protezei totale:

Scanned with OKEN Scanner

— *Zona de sprijin* reprezentată de suprafața pe care se sprijină proteza, care preia maximum de presiuni, alcătuită de crestele alveolare, bolta palatină, tuberozitățile maxilare. Histologic, alcătuită din țesutul osos (substratul osos) acoperit de mucoasă fixă aderentă (substratul mucos).

— *Zona de succiune* situată la periferia zonei de sprijin, are o suprafață foarte redusă, este mai mult o linie decît o suprafață cu care vin în contact marginile protezei. Această zonă este formată dem ucoasa care tapetează fundurile de sac și de o porțiune din mucoasa mobilă ce are raport cu proteza pe fața ei externă (partea din mucoasa obrajilor, buzelor și limbii).

Prezentarea succintă a morfologiei cîmpului protetic apare necesară deoarece favorizează înțelegerea elementelor de tehnologie care participă la realizarea unei proteze totale corespunzătoare. Din punct de vedere histoclinic mai importante sînt cele trei țesuturi: țesutul osos, țesutul mucos și țesutul muscular.

Țesutul osos formează crestele alveolare, bolta palatină și tuberozitățile maxilare; țesutul mucos acoperă aceste formațiuni și țesutul muscular; țesutul muscular este situat la periferia cîmpului protetic, acționează direct sau indirect cu forță, direcție și importanță variabilă, în sens pozitiv sau negativ pentru stabilitatea și funcționalitatea protezei.

A. — CÎMPUL PROTETIC MAXILAR

Zona de sprijin este reprezentată de: creasta alveolară, de bolta palatină și de tuberozitățile maxilare.

— *Creasta alveolară* sau creasta edentată rezultă din procesul alveolar după extracția dinților. În urma procesului de rezorbție și de atrofie de la

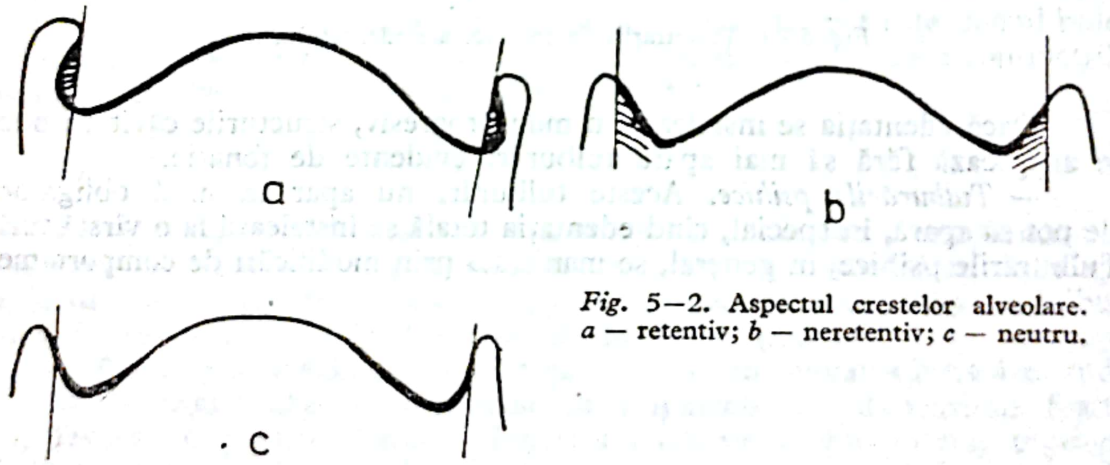

Fig. 5—2. Aspectul crestelor alveolare. *a* — retentiv; *b* — neretentiv; *c* — neutru.

nivelul tablei externe a apofizei alveolare se formează creste alveolare cu aspecte foarte variabile ca dimensiune și formă. Crestele pot fi proeminente sau mai puțin proeminente, uneori sînt dispărute, șterse. Din punct de vedere protetic (pentru amprentare și inserția protezei), importantă este forma peretelui extern (vetibular) al crestei alveolare, care poate prezenta trei aspecte: retentiv neretentiv sau neutru. Cele trei aspecte apar mai vizibile la examenul modelului preliminar (fig. 5—2 a, b, c).

Scanned with OKEN Scanner

Crestele alveolare, sînt elemente morfologice ale cîmpului protetic cu rol deosebit în stabilitate și în sprijin, deoarece se opun tendințelor de deplasare a protezelor în plan orizontal și preiau cea mai mare parte a presiunilor ocluzale pe care le transmit crestelor maxilare. Crestele cu o configurație voluminoasă suportă presiuni mai mari, dimpotrivă, crestele ascuțite nu suportă presiunile.

Versantele abrupte ale crestelor ascuțite constituie adevărate planuri înclinate ce favorizează descompunerea forțelor verticale, pentru apariția rezultantelor oblice și orizontale, element nefavorabil în stabilizarea protezei.

— *Tuberozitatea maxilară.* În zona posterioară a crestei alveolare maxilare, rezultă (nu întotdeauna) o proeminență cunoscută sub acest nume, element morfologic cu valoare deosebită în menținerea și stabilitatea protezei superioare. Variabilitatea morfologică a tuberozității este mare (fig. 5—3 a, b).

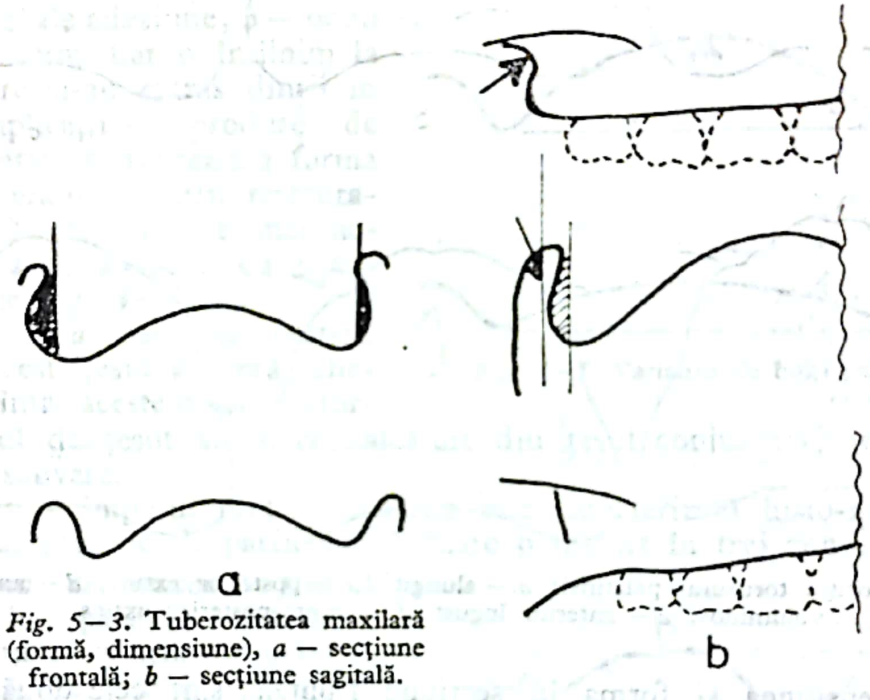

Fig. 5—3. Tuberozitatea maxilară (formă, dimensiune), *a* — secțiune frontală; *b* — secțiune sagitală.

Apare voluminoasă și retentivă în sens sagital sau transversal, ca rezultat al egresiunii molarului de minte. Această formă poate creea unele dificultăți în special pentru cei neavizați. Dacă volumul este dimpotrivă foarte redus sau este dispărut (cînd dinții au fost extrași în urma bolii parodontale, sau molarul de minte a fost inclus și s-a intervenit chirurgical pentru extracție), reprezintă un factor negativ, care aduce mari prejudicii în funcționalitatea protezei.

— *Bolta palatină.* Acest element morfologic cu arhitectură specifică, este formată în cele două treimi anterioare de apofizele palatine ale oaselor maxilare unite pe linia mediană și în treimea posterioară de lamele orizontale ale oaselor palatine. Pe linia, medio-sagitală, la locul de unire a celor două apofize palatine, apare proeminența cunoscută sub numele de torusul palatin.

Scanned with OKEN Scanner

După Landa torusul palatin, poate prezenta localizări și forme diferite find împărțit din punct de vedere morfotopografic astfel:

1 — torus posterior de formă rotunjită; 2 — torus posterior extins de formă alungită; 3 — torus antero-median de formă elipsoidală, voluminos și proeminent; 4 — torus anterior de formă alungită relativ îngust; 5 — torus antero-posterior extins (fig. 5—4 a, b, c, d, e).

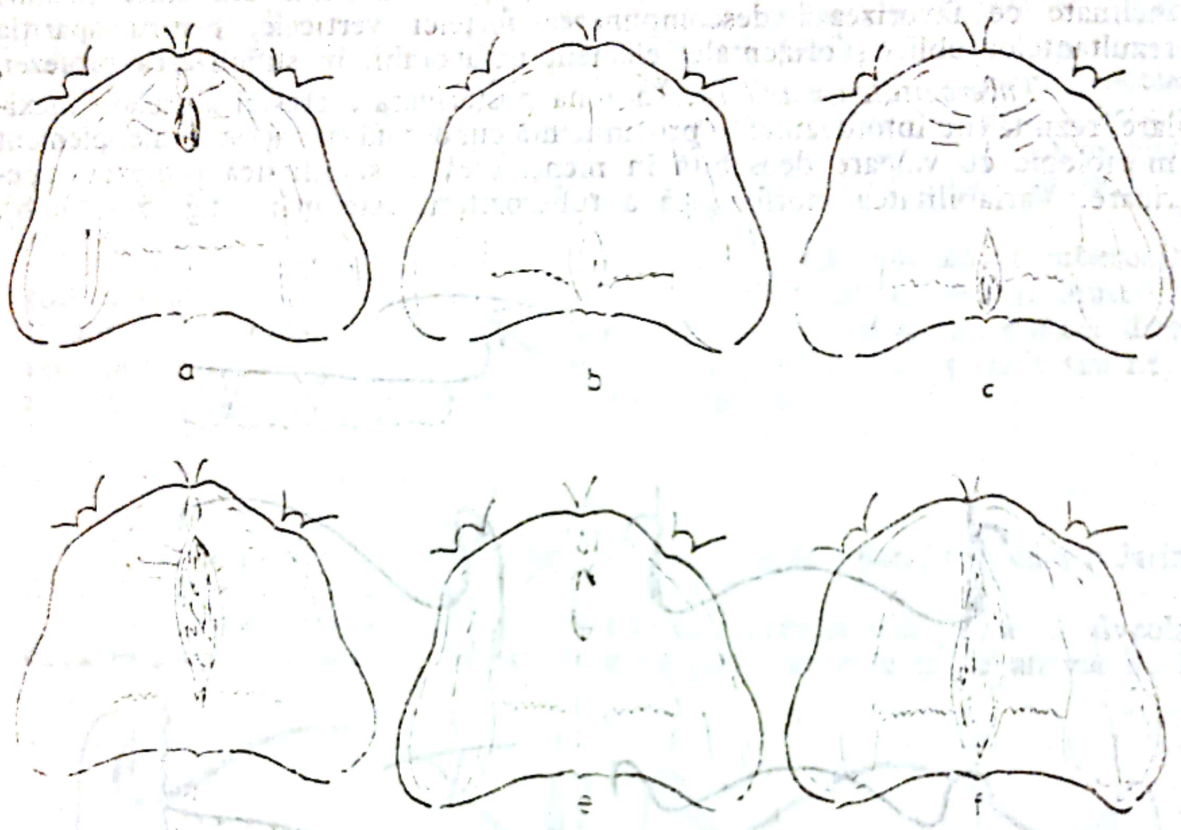

Fig. 5—4. Poziția torusului palatinal; *a* — alungit; *b,c* — posterior extins; *d* — antero-median voluminos; *e* — anterior îngust; *f* — antero-posterior extins.

Dimensiunea și forma în secțiune frontală sînt cele două elemente morfologice ale bolții palatine care prezintă importanță majoră pentru restaurarea protetică, deoarece influențează pozitiv sau negativ întregul tratament. Astfel: 1 — bolta palatină cu dimensiunea suprafeței mare, contribuie la succesul tratamentului prin două mecanisme: a — forța de succiune are valoare mai mare (este direct proporțională cu mărimea suprafeței între care se interpune pelicula de lichid), participă intens la menținerea protezei pe cîmpul protetic; b — presiunile ocluzale exercitate în masticație sînt distribuite unui teritoriu întins, ceea ce înseamnă că pe unitatea de suprafață cantitatea de forțe este redusă, protezele sînt utilizate în mod satisfăcător în procesul de masticație.

Bolta palatină cu suprafață redusă are o participare minimă în declanșarea forței de adeziune, iar presiunile ocluzale sînt mai concentrate pe unitatea de suprafață, ceea ce reprezintă un factor favorizant al atrofiei osoase.

Scanned with OKEN Scanner

Bolta palatină în secțiune frontală are forme infinit de variate (la fel ca mărimea suprafeței) dar, din această multitudine de forme, sînt selectate trei care jalonează descrierea pentru formarea imaginii asupra participării la restaurarea protetică și pentru valoarea sa din punct de vedere practic. Cele trei forme reprezentative sînt: 1 — bolta adîncă (ogivală) rezultă la pacienții care au avut în stare de dentați compresiune de maxilar, cu arcada dentară în forma literei V sau în omega, această formă este favorabilă pentru stabilitatea protezei (se opune tendinței de deplasare în sens orizontal); 2 — bolta palatină plată (orizontală) rezultă la pacienții care au suferit de parodontopatie cronică progresivă, această formă favorizează crearea forței de adeziune; 3 — bolta cu aspect intermediar o întîlnim la pacienții care și-au extras dinții în urma complicațiilor produse de cariile netratate și reprezintă forma cea mai favorabilă pentru restaurarea protetică, efectul este mai accentuat dacă se asociază cu o suprafață mare (fig. 5—5).

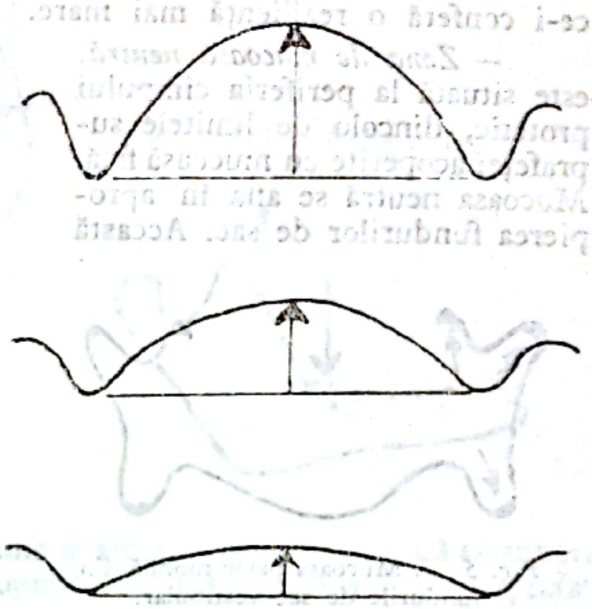

Fig. 5—5. Variante de bolți palatine.

— *Mucoasa cîmpului protetic maxilar.* Acest țesut acoperă scheletul osos; între aceste două țesuturi există stratul de țesut submucos alcătuit din țesut conjunctiv, țesut gras și glande salivare.

Mucoasa cîmpului protetic maxilar este caracterizată histo-morfologic și funcțional protetic de particularități care o împart în trei zone:

— *Zona de mucoasă fixă* acoperă bolta palatină, creasta alveolară și tuberozitățile maxilare, este mucoasa pe care se sprijină suprafața protezei și transmite presiunile osului.

Mucoasa palatină prezintă trei sectoare (fig. 5—6):

— sectorul anterior corespunzător treimii anterioare a bolții palatine, unde este puternic aderentă de os prin intermediul periostului; aici se află pliurile cunoscute sub numele de rugile palatine;

— sectorul din treimea medie a bolții palatine, unde mucoasa

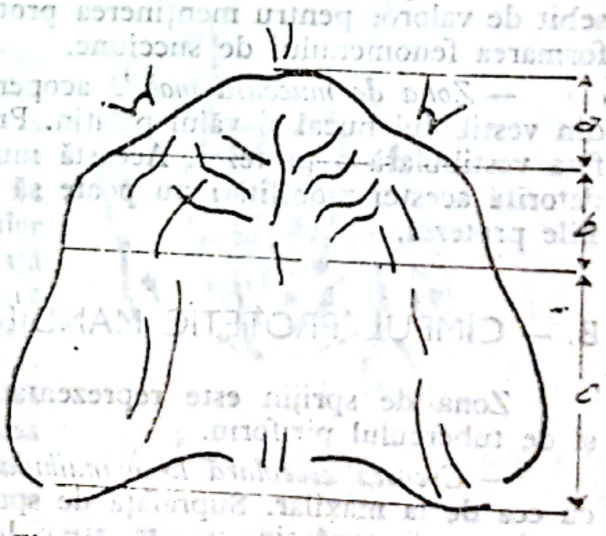

Fig. 5—6. Mucoasa fixă a cîmpului protetic maxilar.

Scanned with OKEN Scanner

este netedă, relativ subțire și aderentă de os. Mucoasa de la nivelul crestei alveolare este asemănătoare cu mucoasa ce acoperă cele două zone (anterioară și medie), grosimea poate să fie variabilă de la pacient la pacient dar, în general, are o grosime medie;

— sectorul posterior acoperă treimea posterioară a bolții palatine, aici mucoasa este caracterizată de prezența țesutului submucos în strat gros, ce-i conferă o rezilință mai mare.

— *Zona de mucoasă neutră*, este situată la periferia cîmpului protetic, dincolo de limitele suprafeței acoperite cu mucoasă fixă. Mucoasa neutră se află în apropierea fundurilor de sac. Această zonă de mucoasă se poate asemăna cu o bandeletă lată de 2—3 mm, care înconjoară toată suprafața de mucoasă fixă (fig. 5—7). Mucoasa neutră este prezentă și la limita dintre palatul dur și palatul moale, denumită zona Ah (fig. 5—8). Zona de mucoasă neutră, sau pasiv mobilă, dacă este mai lată și situată mai aproape de fundul de sac, constituie un element morfologic deosebit de valoros pentru menținerea protezei, deoarece intervine favorabil în formarea fenomenului de succiune.

Fig. 5—7. Mucoasa pasiv mobilă din fundurile de sac vestibular.

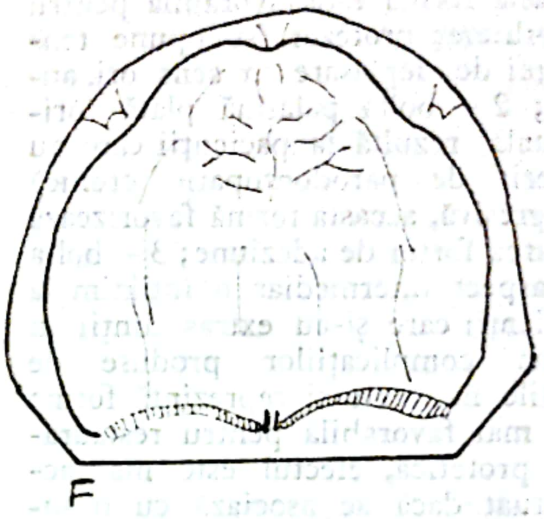

Fig. 5—8. Mucoasa pasiv mobilă în zona Ah.

— *Zona de mucoasă mobilă* acoperă obrajii, buzele, formațiunile mobile din vestibulul bucal și vălul palatin. Prezintă raporturi de contact cu suprafața vestibulară a protezei. Această mucoasă este mobilă în toate sensurile; datorită acestei mobilități nu poate să fie acoperită de suprafața sau marginile protezei.

B. — CÎMPUL PROTETIC MANDIBULAR

Zona de sprijin este reprezentată de creasta alveolară a mandibulei și de tuberculul piriform.

— *Creasta alveolară la mandibulă* este foarte mult redusă, comparativ cu cea de la maxilar. Suprafața de sprijin este mai mică. Dacă procesul de atrofie este foarte întins creasta este redusă, încît ea poate fi situată sub nivelul liniei oblice interne și externe. În zona distală creasta este limitată de tuber-

Scanned with OKEN Scanner

culul piriform şi de inserţia ligamentului pterigomandibular. Acest ligament are inserţia în treimea posterioară a tuberculului piriform (fig. 5—9).

— *Tuberculul piriform* este o formaţie morfologică ce se formează după extracţia molarului de minte inferior, în urma rezorbţiei mai reduse a pere-

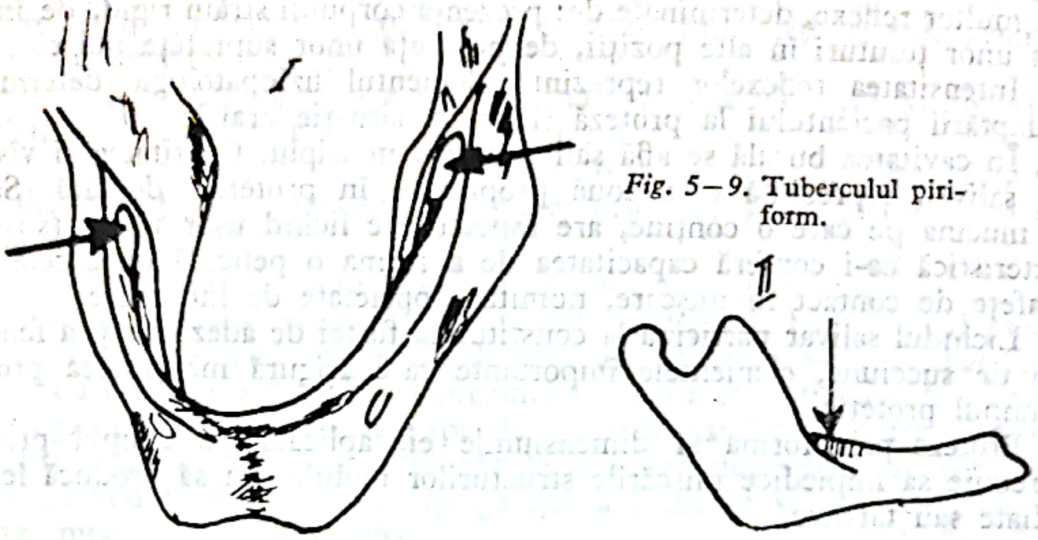

Fig. 5—9. Tuberculul piriform.

telui distal al alveolei. Această formaţiune anatomică este structurată să suporte presiuni, motiv pentru care este acoperită în 1/3 anterioară de suprafaţa protezei.

— *Mucoasa fixă* care acoperă creasta alveolară prezintă unele particularităţi (nefavorabile pentru protezare) în sensul că are o relativă mobilitate de glisare pe planul periostic, iar alteori, datorită neconcordanţei între atrofia osului şi mucoasei se formează bride (pliuri) longitudinale de-a lungul crestei.

— *Mucoasa pasiv mobilă* (fig. 5—10). La cîmpul protetic mandibular limita de trecere de la mucoasa fixă la cea pasiv mobilă şi mobilă, de cele mai multe ori nu este posibil să fie localizată. Cîmpul protetic mandibular deşi este reprezentat de o suprafaţă foarte redusă, nu are nici o delimitare precisă. Acest cîmp protetic caracterizat de forma sa este delimitat vestibular şi lingual, la nivelul celor două funduri de sac, de zona de mucoasă neutră. La nivelul fundului de sac lingual identificarea acestei zone de mucoasă neutră este mai puţin precisă. Delimitarea este obţinută cu ajutorul materialelor speciale de amprentare funcţională.

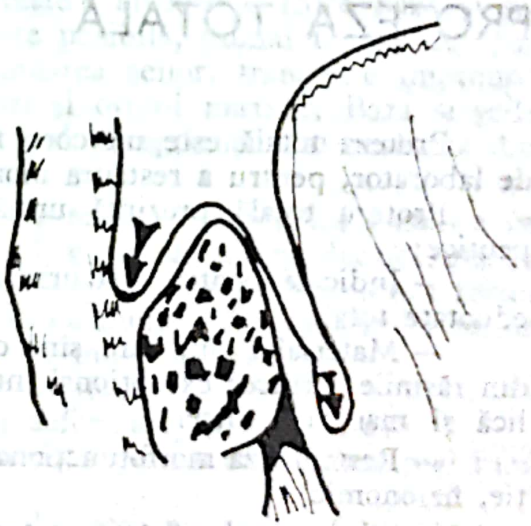

Fig. 5—10. Mucoasa pasiv mobilă la mandibulă.

Scanned with OKEN Scanner

C. CAVITATEA BUCALĂ

Proteza, reprezentată de un corp bine definit, solid, este introdusă într-o cavitate virtuală, delimitată de multiple structuri foarte mobile: buze, obraji, limbă, planşeu bucal etc. Prezenţa protezei atrage după sine declanşarea multor reflexe, determinate de: prezenţa corpului străin rigid, de împingerea unor ţesuturi în alte poziţii, de prezenţa unor suprafeţe noi etc.

Intensitatea reflexelor reprezintă elementul fiziopatologic determinant al adaptării pacientului la proteză (la noua situaţie orală).

În cavitatea bucală se află salivă cu rol multiplu. Cantitatea şi vîscozitatea salivei, reprezintă cele două proprietăţi în protetica dentară. Saliva, prin mucina pe care o conţine, are aspectul de lichid uşor vîscos (siropos), caracteristică ce-i conferă capacitatea de a forma o peliculă între cele două suprafeţe de contact în mişcare, numită proprietate de lubrefiere.

Lichidul salivar participă la constituirea forţei de adeziune şi a fenomenului de succiune, elementele importante care asigură menţinerea protezei pe cîmpul protetic.

Proteza prin forma şi dimensiunile ei, aplicată pe cîmpul protetic, nu trebuie să împiedice mişcările structurilor mobile sau să producă leziuni imediate sau tardive.

3. PROTEZA TOTALĂ

Proteza totală este un corp fizic obţinut în mai multe faze clinice şi de laborator, pentru a restaura morfo-funcţional arcadele dentare.

Proteza totală prezintă următoarele caracteristici clinico-tehnico-terapeutice:

— Indicate pentru restaurarea arcadelor dentare la cîmpurile protetice edentate total.

— Materialul din care sînt confecţionate este reprezentat, în general, din răşinile acrilice; excepţional intră în alcătuire fibre de sticlă, plasă metalică şi mase ceramice.

— Restaurează morfofuncţional aparatul dento-maxilar (masticaţie, fonaţie, fizionomie).

— Obţinerea lor este caracterizată de un proces tehnologic asemănător cu cel al protezei parţiale din acrilat, dar efectuat după alte norme şi principii ce impun cunoştinţe şi efort suplimentar în fazele clinice şi de laborator.

— Menţinerea şi stabilitatea sînt asigurate în principal prin fenomenele de succiune şi prin forţa de adeziune.

Scanned with OKEN Scanner

— Confecționarea este posibilă în condiții materiale și de laborator modeste.

— Fazele clinice de amprentare, de determinare și înregistrare a rapoartelor intermaxilare, constituie adevărate probe de examen pentru medicii stomatologi.

— Fazele de laborator, reprezentate de montarea dinților, modelajul machetei și de prelucrare, reprezintă probe ale capacității și măiestriei profesionale pentru tehnician.

— Relația interarcadiacă stabilită are valoare curativă și funcțională imediată și tardivă, profilactică sau iatrogenă.

— Adaptarea și integrarea reprezintă o fază care se desfășoară în timp, fiind dependente de corectitudinea piesei protetice și de reactivitatea organismului.

— Uzate sau deteriorate, se pot recondiționa și repara.

Proteza totală se compune din următoarele părți: baza (placa) protezei, șeile și arcada dentară artificială. Pentru aspecte morfo-clinice particulare, în mod cu totul excepțional mai prezintă elemente excepționale de menținere (nebiologice). Forma bazei este specifică pentru maxilar și pentru mandibulă.

Prezentarea fragmentară, în părțile componente, apare ca necesară din punct de vedere didactic, dar își găsește argumente și din alte puncte de vedere: morfologic și funcțional.

1. BAZA PROTEZEI

La maxilar este alcătuită din placa palatinală și din șei. La mandibulă se confundă cu versantul lingual al șeii. Placa reprezintă partea care acoperă suprafața bolții palatine. Șeile acoperă crestele alveolare. Între bază și șei există continuitate, definirea limitei nu este posibilă, numai topografic apar cele două elemente. Baza, fiind în continuarea șeilor, transmite împreună cu acestea presiunile masticatorii mucoasei și osului maxilar. Baza și șeile sînt confecționate din rășini acrilice, în mod excepțional sînt realizate din aliaje metalice.

Baza protezei totale este indicat să fie realizată din aliaje metalice în următoarele situații clinice: 1) cînd rășinile acrilice produc reacții alergice intense locale și generale; 2) dacă bazele acrilice sînt fracturate ușor sub acțiunea forței și presiunii masticatorii (posibil să se producă numai la cîmpurile protetice însoțite de creste voluminoase, acoperite cu mucoasă groasă).

Bazele metalice prezintă următoarele avantaje:

1. rezistență mecanică (la rupere și deformare) foarte mare;
2. volum redus, ceea ce creează condiția pentru un confort mai bun decît cele acrilice;
3. igienic sînt mai bine întreținute, deoarece nu se îmbibă cu resturi alimentare și cu lichidul bucal;
4. nu produc reacții alergice;
5. structura fizico-chimică nu este modificată în urma fenomenului de îmbătrînire.

Scanned with OKEN Scanner

Bazele metalice, deşi prezintă aceste avantaje, nu sînt indicate frecvent, deoarece se obţin printr-un proces tehnologic deosebit de dificil, solicită existenţa mai multor aparate şi un consum mare de energie calorică şi de muncă.

Aliajele care sînt indicate pentru confecţionarea bazelor sînt reprezentate de: aliajele de aur platinat şi crom-cobalt. Aliajele de aluminiu au fost experimentate şi utilizate în cadrul Clinicii de Protetică dentară din Tîrgu-Mureş (Prof. Eremia Lucian). Bazele metalice au grosime de circa 0,40—0,60 mm.

Bazele acrilice ale protezelor totale sînt consolidate, pentru a se mări rezistenţa la rupere, utilizînd unul din următoarele procedee: se introduce în grosimea bazei acrilice o reţea metalică rigidă nedeformabilă; se introduc fibre de sticlă distribuite în grosimea masei acrilice sau sub formă de reţea, asemănătoare cu cea metalică; să se confecţioneze baze acrilice compuse din mai multe folii lamelare (în general în număr de 2—3) de 0,50 mm grosime, care sînt suprapuse.

Baza protezei din răşini acrilice prezintă culoare asemănătoare cu a mucoasei cîmpului protetic sau sînt transparente (dacă s-a utilizat sortimentul notat cu O al firmei Spofa), din aliajele metalice sînt galben-gri (din aur platinat) şi gri-argintiu (din aliaje de crom-cobalt). Confecţionate din aliaje de aluminiu, bazele sînt foarte uşoare.

Baza protezei prezintă două suprafeţe: una în contact cu mucoasa, numită suprafaţă mucozală şi alta externă (bucală şi vestibulară).

Suprafaţa mucozală are raport de contact cu mucoasa fixă a cîmpului protetic şi este caracterizată de un microrelief identic (redat în negativ) cu cel al mucoasei, obţinut prin fidelitatea suprafeţei amprentei funcţionale. Suprafaţa externă este orientată spre cavitatea bucală, prezintă raport de contact cu limba. Această suprafaţă este caracterizată de un aspect foarte lucios (obţinut prin prelucrare) pentru a favoriza alunecarea părţilor moi care vin în contact cu ea, a nu produce leziuni ţesutului mucos şi pentru a nu reţine resturi alimentare. În treimea anterioară prezintă 5—6 proeminenţe orientate oblic pe linia medio-sagitală care imită rugile palatine. În zona posterioară placa se termină printr-o margine care se continuă cu limita distală a şeilor. Acestea are contact cu mucoasa dintre palatul dur şi palatul moale.

Grosimea bazei este de circa 1,5—2,5 mm, în funcţie de relieful cîmpului protetic, de starea dinţilor antagonişti şi dezvoltarea muşchilor mobilizatori ai mandibulei.

2. ŞAUA PROTEZEI

Şaua protezei este partea protezei care acoperă în totalitate crestele alveolare pe cele două versante, oral şi vestibular pînă în zona distală să acopere complet tuberozităţile, iar la mandibulă pînă în treimea anterioară a tuberculului piriform pe care o acoperă.

Şaua protezei prezintă două versante: unul vestibular şi altul oral (fig. 5—11), fiecare versant are două suprafeţe: una mucozală şi alta externă lustruită. Suprafaţa lustruită a versantului vestibular este modelată în mod diferenţiat, după zona în care se află situată. În zona laterală este netedă pentru a nu reţine alimentele, în zona frontală este modelată asemănător cu relie-

Scanned with OKEN Scanner

ful țesăturilor procesului alveolar, pentru a prezenta un aspect cît mai natural, să se mascheze existența protezei.

Marginea liberă a șeii are contact cu zona de mucoasă neutră; între aceste două elemente se creează închiderea etanșă, care determină formarea fenomenului de «succiune totală». Această margine liberă a versantului vestibular are formă rotunjită și grosimea de 1,5—2 mm. Grosimea nu este uni-



Fig. 5—11. Secțiune prin proteza așezată pe cîmpul protetic (suprafața vestibulară a șeii, suprafața mucozală a șeii și suprafața orală a plăcii).



Fig. 5—12. Profilul marginii protezei. *a* — Schemă; *b* — fotografie.

formă, ci variabilă, fiind dependentă direct de forma și dimensiunea fundului de sac. Grosimea corespunzătoare a marginii împreună cu o conformație funcțională, sînt cele două elemente principale care favorizează extinderea suprafeței zonei de închidere periferică (marginală) în scopul asigurării etanșeizării și pe versantul vestibular al marginii, unde se stabilește contactul cu mucoasa mobilă. Modelajul funcțional al marginilor amprentei funcționale creează posibilitatea să se obțină marginile protezei (șeilor) cu o grosime optimă, pentru a se mări zona de închidere marginală prin contactul cu mucoasa mobilă (fig. 5—12 a, b).

La proteza inferioară, versantul lingual este concav (Schreinemakers) pentru a crea spațiu necesar mișcărilor limbii.

Marginea versantului lingual este mai subțire comparativ cu marginea vestibulară, aspectul fiind impus de dimensiunile fundului de sac paralingual și lingual. În zona paralingual laterală marginea nu depășește linia oblică internă, pe care se inseră mușchiul milohioidian. Dacă marginea protezei depășește această inserție, proteza va fi ridicată de pe cîmpul protetic datorită contracției mușchiului milohioidian, și apariția de ulcerații ale mucoasei la acest nivel.

În zona anterioară, pe linia mediană lingual, marginea prezintă incizura corespunzătoare frenului lingual, pentru a nu tulbura mișcările limbii. Paramedian, bilateral, pe o distanță de 10—15 mm marginea este mai groasă pentru a realiza închiderea marginală.

3. ARCADA DENTARĂ ARTIFICIALĂ

Arcada dentară la proteza totală este formată din maximum 14 dinți, fixați pe suprafața externă a șeii corespunzător crestei alveolare.

Dinții artificiali sînt confecționați din rășini acrilice sau din porțelan, fixați prin legături chimice sau prin retenții mecanice.

— *Dinții fabricați.* Dinții artificiali sînt confecționați industrial de către fabrici specializate, și sînt prezentați pentru comercializare sub formă de garnituri așezate pe plăcuțe.

Fiecare garnitură cuprinde:

— 6 dinți frontali superiori;
— 6 dinți frontali inferiori;
— 8 dinți laterali superiori;
— 8 dinți laterali inferiori.

Pe fiecare plăcuță sînt scrise următoarele: numele firmei, culoarea, indicativul formei și dimensiunile. Pentru protezele totale bimaxilare sînt indicate garnituri complete de 28 dinți, deoarece se poate obține poziția de intercuspidare maximă între cele două arcade, armonia de formă și de culoare.

— *Dinții obținuți manufactural.* Dacă sortimentul de garnituri este incomplet, nu poate satisface solicitarea referitoare la formă, culoare sau dimensiune, se recurge la utilizarea dinților confecționați din acrilat în laborator, manufactural. Aceștia prezintă calități inferioare față de cei fabricați, deoarece niciodată în laboratorul de tehnică dentară nu pot exista condiții tehnice pentru realizarea dinților acrilici, egale cu cele din fabricile producătoare.

Dinții din porțelan sînt mai duri și redau cu mai multă exactitate culoarea naturală decît dinții acrilici, dar nu li se poate modifica forma și dimensiunea după necesități, deoarece există riscul să-și piardă luciul, elementul retentiv sau să se spargă.

4. DINȚII ARTIFICIALI

Dinții artificiali prezintă aceleași caracteristici pe care le prezintă și dinții naturali, în plus, la acestea se adaugă tipul de material din care sînt realizați.

Caracteristicile dinților sînt reprezentate de următoarele: culoarea, volumul, forma, relieful ocluzal, materialul din care sînt confecționați.

Culoarea dinților este un element ce participă, alături de altele, la caracterizarea armoniei dento-faciale. Pentru toată varietatea de forme și volume este necesar să existe toate nuanțele de culori, pentru a satisface multitudinea cazurilor.

Marea diversitate a nuanțelor de culori este determinată de:

— vîrstă: la pacienții mai în vîrstă dinții au nuanță mai galbenă și mai puțin transparentă, în armonie cu tegumentele, care prezintă o pigmentație mai închisă;

— sex: femeile, în general, au dinții mai deschiși la culoare decît bărbații;

— tipul constituțional: tipul atletic, musculos, are dinții mai pigmentați, mai galbeni;

— culoarea părului, a ochilor și a pielii deschise se armonizează cu dinții care prezintă culoarea mai deschisă.

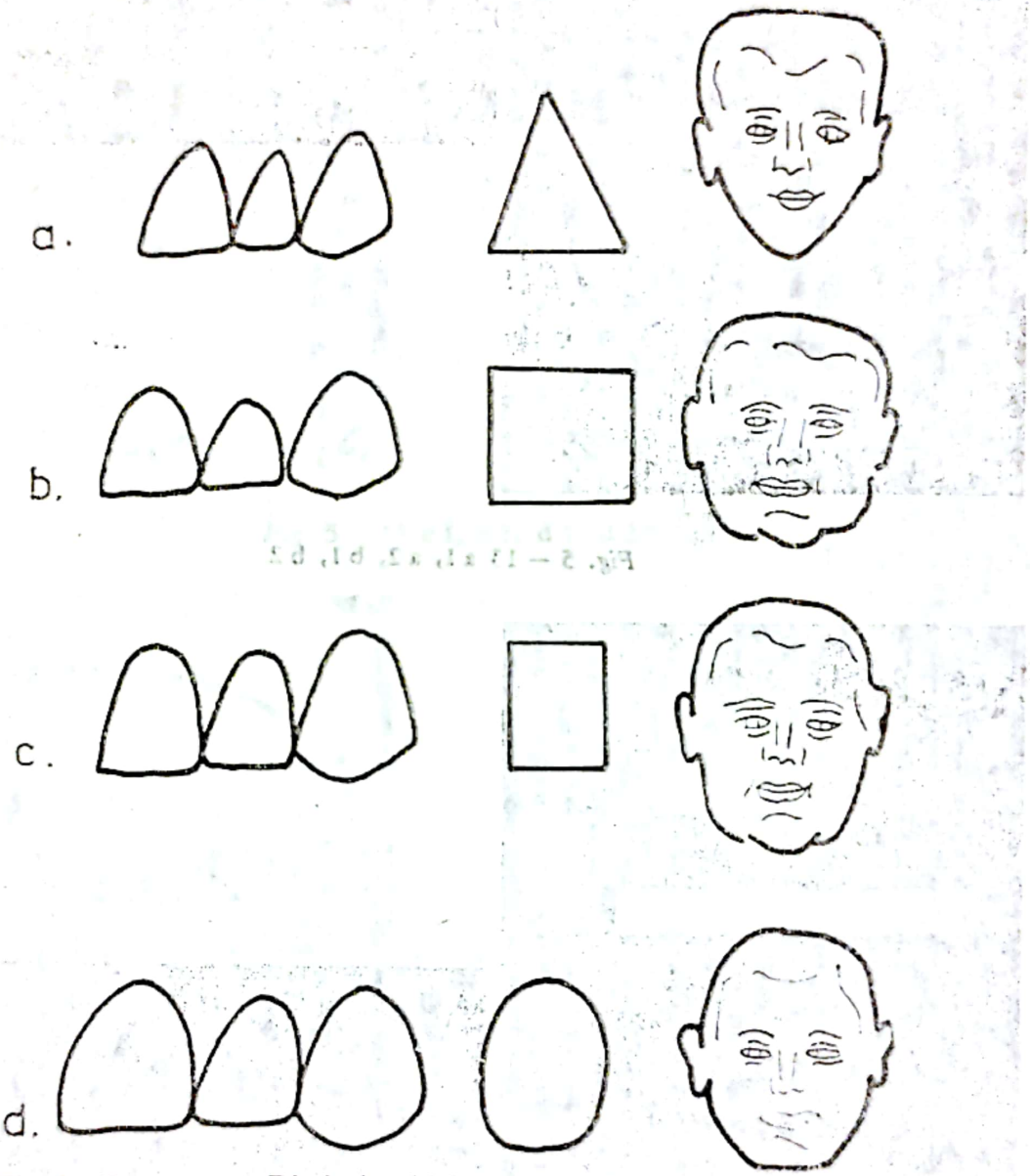

Fig. 5—13. a, a_1, a_2 — Dinți triunghiulari conturul feței asemănător; b, b_1, b_2 — dinți pătrați; c, c_1, c_2 — dinți dreptunghiulari; d, d_1, d_2 — dinți ovoidali.

Pentru dinții confecționați manufactural, se alcătuiește o schemă cu repartizarea nuanțelor de culori. În zona coletului se află nuanța cea mai închisă, în zona marginii incizale există nuanțe cu mult transparent.

Scanned with OKEN Scanner

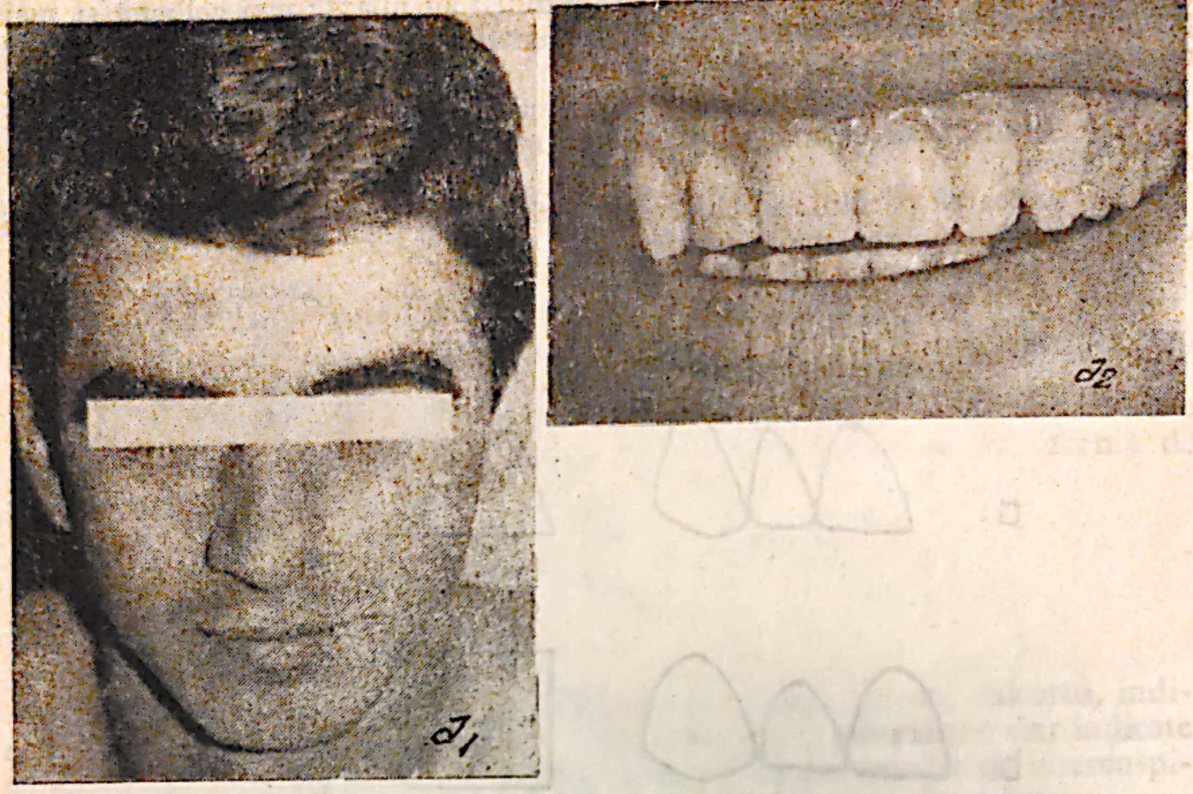

Fig. 5 — 13 a 1, a 2, b 1, b 2

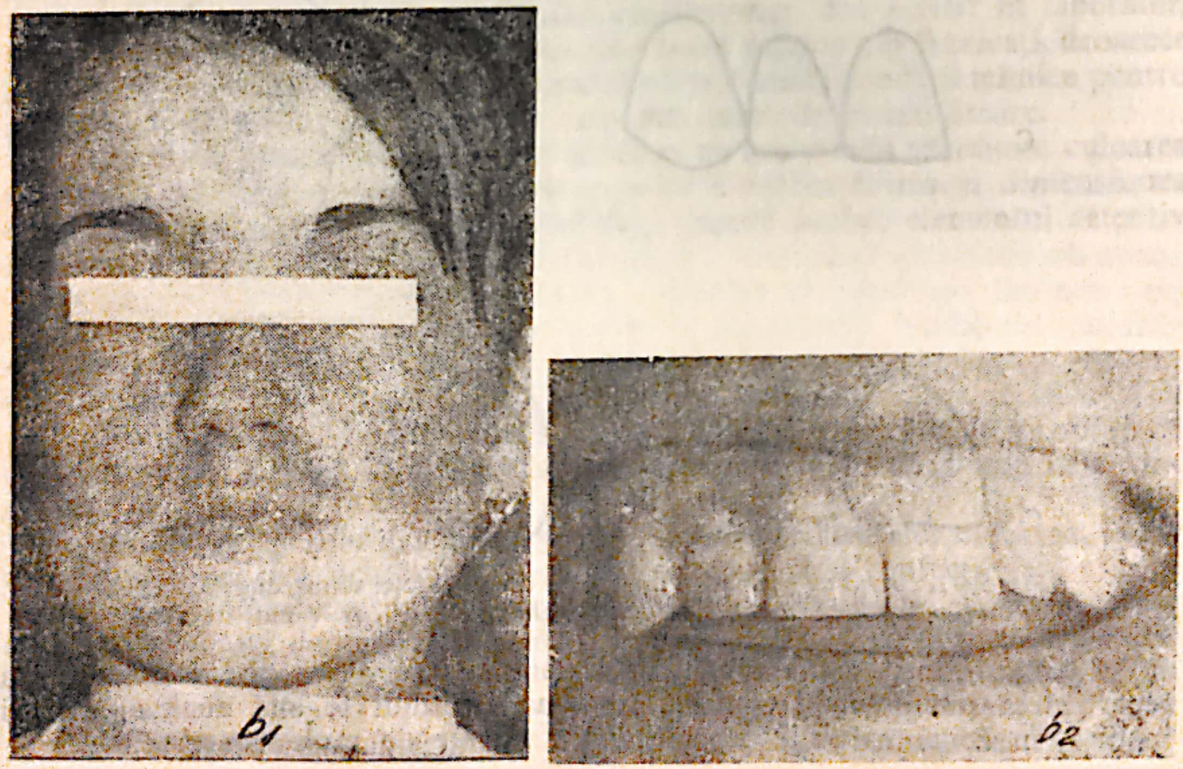

Fig. 5 — 13 c 1, c 2, d 1, d 2

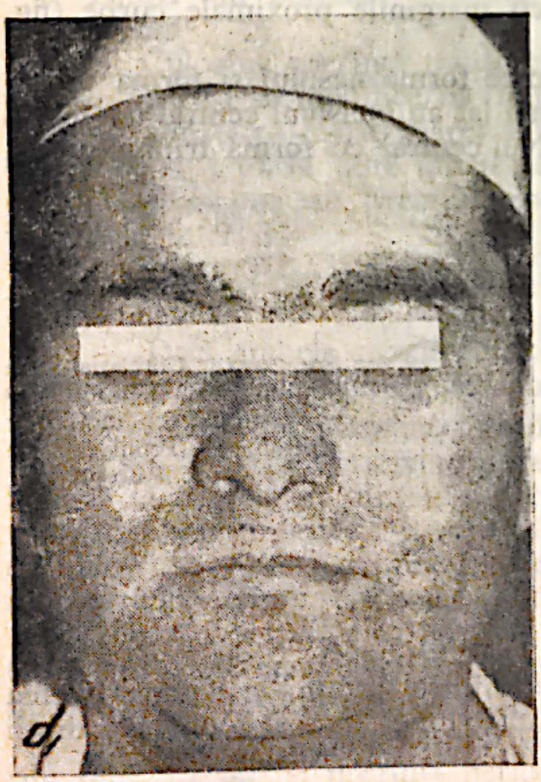

Dinții naturali frontali superiori, în special, au nuanțe de culoare diferită: incisivii centrali au nuanță de culoare albă, incisivii laterali sînt cu nuanțe de culoare gri-transparent iar caninii cu nuanță de galben.

La protezele totale culoarea dinților reprezintă elementul cel mai pregnant pentru pacient, este primul sesizat și adus la cunoștință stomatologului dacă este corespunzător sau dimpotrivă. Restul elementelor urmează după culoare: volum și formă.

Volumul dinților este variabil. Există dinți voluminoși, la care înălțimea și lățimea sînt bine reprezentate, opuși acestora există dinți mai puțin voluminoși cu dimensiuni reduse. Între aceste două dimensiuni extreme, există o gamă variată de mărimi.

Forma dinților. Reprezintă o caracteristică în special a dinților frontali. Ea poate să fie diferită, specifică, pentru fiecare caz și constituie un element care participă, alături de altele, la crearea protezei individualizate.

Forma dintelui este definită de:

— Conturul geometric în care se înscriu marginile feței vestibulare. Conturul feței vestibulare a incisivului central superior, dinte cu rol principal în fizionomie, a fost corelat de Leon Williams cu conturul facial. Incisivii centrali superiori se pot înscrie într-un pătrat, dreptunghi, triunghi sau oval.

Dinții triunghiulari au fața vestibulară cu marginile proximale convergente spre colet (fig. 5—13 a).

Dinții pătrați prezintă fața vestibulară cu înălțimea și lățimea egală (fig. 5—13 b).

Dinții dreptunghiulari au fața vestibulară cu înălțimea mai mare decît lățimea (fig. 5—13 c).

Dinții ovoidali au fața vestibulară cu marginile proximale curbe (fig. 5—13 d).

După Gerber ar exista o corelație între forma nasului și forma incisivului central superior. Pacienții cu nasul mai lat au incisivul central cu formă pătrată iar cei cu nasul mai îngust au incisivul central cu formă triunghiulară.

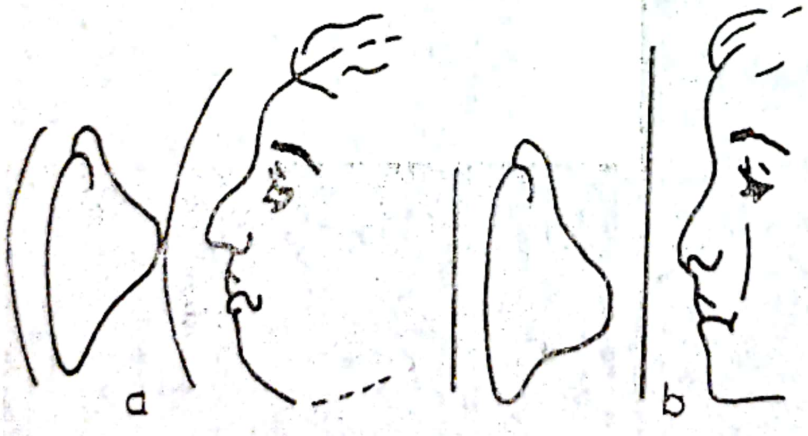

Fig. 5—14. Corelația între profilul facial și profilul feței vestibulare a incisivilor centrali. *a* — Profil convex; *b* — profil drept.

După Muzi (1959) ar exista o corelație între forma incisivilor și forma generală a corpului. Indivizii înalți au dinții lungi iar cei scunzi au dinții mici, pătrați.

Scanned with OKEN Scanner

— Relieful feței vestibulare este cu un aspect mai mult sau mai puțin convex, apropiat de cel plan. Lejoyex și Stransbury au remarcat corelația care apare între profilul facial și relieful feței vestibulare a incisivului central superior, în sens cervico-incizal. Profilul convex-facial corespunde cu un incisiv central care prezintă relieful feței vestibulare convex; pentru profilul drept (plan) corespunde un incisiv central cu fața vestibulară plană (fig. 5—14 a,b).

— Aspectul marginii incizale poate să păstreze nemodificat conturul primar, sau, dimpotrivă, să fie unul secundar, rezultat în urma abraziunii. Contactele dento-dentare în decursul mai multor zeci de ani, determină uzura mai ales la nivelul muchiilor incizale, care pot fi mai ascuțite, cu fracturi ale marginilor și unghiurilor (la ocluzii psalidodonte) sau dimpotrivă, muchiile să se transforme în suprafețe incizale (la ocluzia labiodontă).

a. DINȚII ARTIFICIALI DIN PORȚELAN

Acești dinți sînt prezentați în garnituri de 6 dinți frontali și cîte 8 dinți laterali pentru fiecare arcadă (superioară și inferioară) sau în garnituri de 28 dinți (frontali și laterali) pentru edentația totală bimaxilară.

Dinții din porțelan sînt obținuți industrial după un proces tehnologic specific pentru masa ceramică. Masa ceramică este topită în cuptoare speciale la temperaturi înalte, în jur de 1000°C. Întregul proces de fabricație este industrializat, existînd fabrici specializate în acest domeniu.

Dinții din porțelan prezintă următoarele caracteristici clinico-tehnico-terapeutice:

— Culoarea prezintă transluciditate asemănătoare cu a dinților naturali (vitali), fără să se modifice în timp.

— Duritatea foarte mare, abrazează dinții antagoniști dacă aceștia sînt din aliaje mai puțin dure (aliaje seminobile sau aliaje de aur).

— Duritatea nu permite modificarea dimensiunii verticale de ocluzie a etajului inferior.

— Echilibratea ocluzală este posibilă să fie realizată numai cu ajutorul articulatorului.

— Dacă ambele arcade sînt constituite din dinți de porțelan, contactele dento-dentare sînt însoțite de zgomot caracteristic.

— Dinții din porțelan, în cadrul restaurării protetice la edentatul total bimaxilar, sînt preferați la proteza maxilară; la arcada antagonistă (mandibulară) să fie folosiți dinți din acrilat. Această combinație este susținută de următoarele argumente: 1 — proteza superioară are condiții mai bune de stabilitate; 2 — dinții arcadei superioare sînt mai vizibili decît cei ai arcadei inferioare (dinții din porțelan sînt superiori din punct de vedere estetic); 3 — contactul dinților din porțelan cu cei din acrilat produce, datorită durității, ajustarea funcțională a reliefului ocluzal; 4 — duritatea diferită a celor două arcade neutralizează o parte din microsarcinile masticatorii.

— Adaptarea prin șlefuire este realizată cu multă dificultate deoarece sînt duri, casanți și prezintă pericolul să se desființeze sistemul de retenție.

— Forma feței vestibulare nu este posibil să fie modificată prin șlefuiri, deoarece își pierde luciul.

— Fiecare dinte are un sistem de retenție mecanică cu ajutorul căruia se fixează la șaua protezei. Sistemul de retenție este reprezentat la dinții frontali de tije metalice (crom-nichel) numite crampoane iar la dinții laterali (diatorici) de cavități retentive (fig. 5—15 a, b).

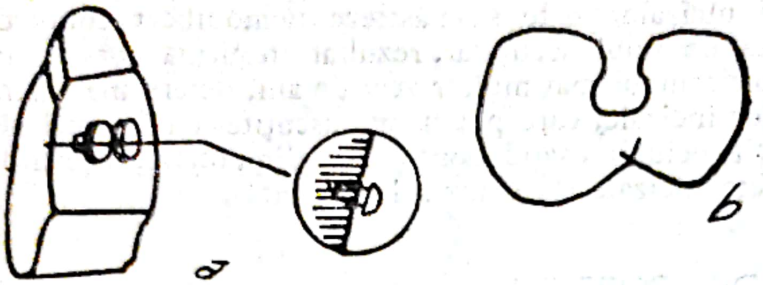

Fig. 5—15. Sistemul de retenție mecanic la dinții de porțelan. *a* — Crampoane; *b* — cavități retentive.

— Sînt casanți, impactul cu un alt corp dur îi sparge.

— Prețul de cost mai mare decît al dinților din acrilat.

b. DINȚII ARTIFICIALI DIN ACRILAT

Dinții din acrilat în cadrul restaurării protetice a edentatului total bimaxilar au utilizare mai mare decît dinții din porțelan, deși prezintă unele caracteristici structurale care-i situează, din punct de vedere calitativ, inferiori acestora.

Caracteristicile clinico-tehnico-terapeutice:

— Culoarea se degradează în timp datorită unui dublu proces fizico-chimic: impregnarea cu resturi alimentare și lichid salivar; materialele organice (masele plastice) își deteriorează structura în urma procesului de îmbătrînire.

— Fețele vestibulare oferă posibilitatea să se modifice forma prin șlefuire în orice moment al activității de asistență protetică, deoarece condițiile tehnico-materiale permit să se lustruiască foarte ușor.

— Ajustarea reliefului ocluzal în concordanță cu stereotipiile musculare este realizată fără dificultăți.

— Dinții frontali pot fi supuși intervențiilor pentru corectarea formei și dimensiunii, pentru integrarea protezei în armonia facială.

— Solidarizarea la șaua protezei este foarte rezistentă, deoarece fixarea este rezultatul unui proces chimic.

— Duritatea redusă determină un coeficient crescut de abraziune.

— Culoarea este instabilă după o anumită perioadă de timp.

— Structura organică, mai puțin densă, favorizează penetrația resturilor alimentare și a lichidului bucal.

Dinții din acrilat sînt fabricați și comercializați în garnituri asemănătoare cu cele ale dinților din porțelan sau produși artizanal în laboratorul de tehnică dentară, după un proces tehnologic ce a fost prezentat pe parcursul lucrării.

Dinții din acrilat confecționați în laborator ar putea fi numiți « dinți de strictă necesitate », deoarece sînt folosiți numai cînd nu există dinți fabricați, sau cei care sînt, nu corespund din punct de vedere al culorii, formei și dimensiunii. Posibilitățile de obținere a dinților din acrilat în laborator sînt variate și reprezintă rezultatul imaginației tehnicienilor dentari. Pot fi confecționați în:

• *Ștanțe metalice* din bronz sau aliaje inoxidabile confecționate de înșiși tehnicienii dentari care au mai multă manualitate și bunăvoință; copiate după garnituri de dinți ce prezintă forme și dimensiuni corespunzătoare (fig. 5—16). Ștanțele sînt compuse din două părți. Dinții sînt realizați după două tehnici:

— după o tehnică, pasta acrilică este introdusă deodată, cu cele trei nuanțe de culoare, repartizîndu-le cu grijă în zonele respective;

— după altă tehnică, acrilatul este introdus în două etape succesive. În prima este introdusă pasta care are culoarea de bază, în a doua etapă este introdusă pasta cu nuanțele solicitate pentru zona incizală și de colet. Din pasta introdusă în prima etapă se îndepărtează o parte după o tăietură oblică pentru a se crea spațiul necesar în zona de colet și în zona incizală (fig. 5—17).

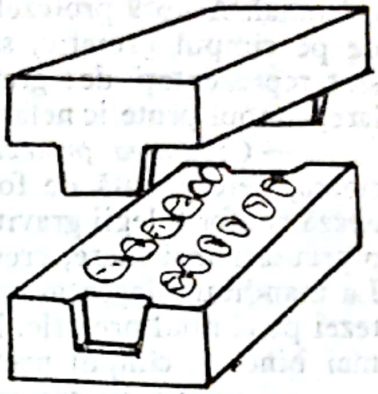

Fig. 5—16. Stanțele metalice pentru confecționarea dinților din acrilat.

• *Tipare de ghips*, confecționate după dinți fabricați (din porțelan sau din acrilat), cu forme și dimensiuni apropiate de cele necesare. Tiparul din ghips este realizat în cele două jumătăți ale chiuvetelor de polimerizarea protezei. Dinții obținuți în aceste tipare trebuie să fie prelucrați.

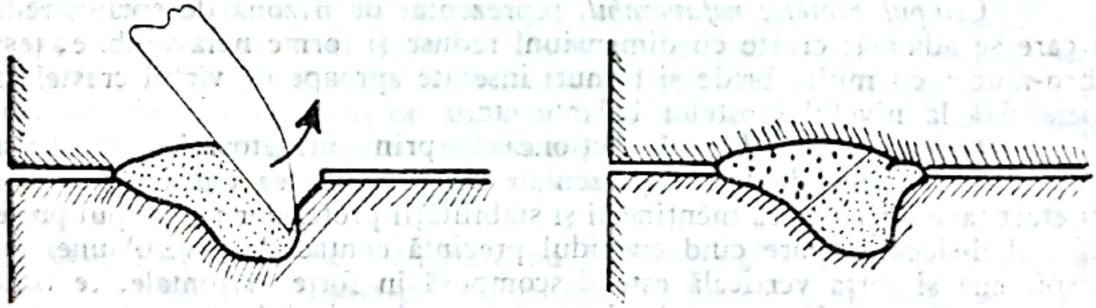

Fig. 5—17. Repartizarea culorilor pentru fețele vestibulare în ștanță.

• *Amprente tipar de silicon* obținute prin amprentarea unei garnituri de dinți. În aceste tipare este turnată ceară topită, obținîndu-se machetele dinților, acestea fiind apoi ambalate în pastă de ghips.

Dinții din acrilat obținuți în laboratorul de tehnică dentară prezintă multe deficiențe calitative din punct de vedere al structurii fizice, al rezistenței mecanice, manifestate în timp prin abraziune mare, impregnare cu resturi organice și modificări de culoare.

FACTORII CARE PRODUC INSTABILITATEA PROTEZELOR TOTALE

Protezele totale sînt indicate, concepute și realizate în intenția să restaureze morfo-funcțional o parte din elementele componente (arcadele dentare) ale aparatului dento-maxilar. Restaurarea morfo-funcțională este condiționată de caracteristicile pe care le prezintă protezele totale.

Caracteristica esențială a protezelor totale este reprezentată de capacitatea de a rămîne intim aplicate pe cîmpul protetic, atît cît își dorește pacientul. Protezele așezate pe cîmpul protetic să nu se deplaseze în sens vertical sau orizontal. Asupra protezelor acționează mai mulți factori care tind să le disloce de pe cîmpul protetic, să producă instabilitatea acestora. Factorii dislocanți sînt reprezentați de: greutatea protezei, alimentele lipicioase, forțele musculare, cîmpul protetic nefavorabil și ocluzia neechilibrată.

— *Greutatea protezei* acționează numai la maxilar pentru proteza superioară, determinată de forța de gravitație. Acest factor de instabilitate acționează conform legii gravitației, fiind în funcție de masă (cu cît proteza prezintă o greutate mai mare, crește tendința de desprindere de pe cîmpul protetic). La mandibulă legea gravitației acționează favorabil, în sensul menținerii protezei pe cîmpul protetic. Protezele mandibulare cu greutate mai mare, se aplică mai bine pe cîmpul protetic.

— *Alimentele vîscoase, aderente* care se pot lipi de suprafețele dinților sau ale bazei protezei, o dislocă de pe cîmpul protetic, în timpul procesului de masticație. Hidrocarbonatele, în prezența salivei formează paste vîscoase, nefavorabile pentru menținerea protezelor pe cîmpul protetic. Aderența lor este favorizată de două elemente ale protezelor: suprafețe nelustruite și locuri retentive.

— *Contracția musculaturii periprotetice,* cu inserție perpendiculară pe direcția periferiei cîmpului protetic produce forțe capabile să disloce protezele, dacă marginile acesteia depășesc limitele zonelor de inserție.

— *Cîmpul protetic nefavorabil,* reprezentat de o zonă de sprijin redusă, la care se adaugă: creste cu dimensiuni reduse și forme nefavorabile; țesutul fibro-mucos cu multe bride și frenuri inserate aproape de vîrful crestei; mucoasa fixă la nivelul crestelor balante etc.

— *Ocluzia neechilibrată* acționează prin următoarele mecanisme: 1) contactele dento-dentare reprezentate de pătrunderea cuspizilor în fosete au efect favorabil asupra menținerii și stabilității protezelor pe cîmpul protetic. Efectul dislocant apare cînd cuspidul prezintă contact la nivelul unei pante cuspidiene și forța verticală este descompusă în forțe orizontale, ce tind să disloce protezele; 2) contactele dento-dentare la nivelul stopurilor ocluzale prezintă caracteristica de a se produce simultan pe ambele hemiarcade (în toate zonele), ceea ce reprezintă un factor cu acțiune favorabilă asupra stabilității. Dacă aceste contacte nu se mai realizează deodată, apar contactele premature, ce reprezintă factori de dislocare ai protezelor de pe cîmpul protetic; 3) interferențele ocluzale, contactele dento-dentare apărute în mișcările stereotipe, care împiedică sau limitează producerea mișcării mandibulare.

— *Poziția arcadei artificiale.* Tonicitatea celor două grupuri musculare: mușchii oro-faciali și mușchii limbii, să nu fie împiedicați de prezența arcadei dentare.

Arcada dentară artificială este situată în zona neutrală, în locul de graniță, unde există un echilibru al tonicității celor două grupe musculare. Situarea arcadei artificiale în interiorul teritoriului de acțiune al unui grup muscular este urmată de dislocarea protezei de pe cîmpul protetic, factor bine evidențiat la mandibulă.

Acțiunea factorilor de instabilitate se manifestă în mod variabil din punct de vedere al intensității și al modului cum se pot asocia. Evidențierea lor pentru a fi evitați sau suprimați este posibilă în urma unei analize minuțioase, efectuate la nivelul cîmpului protetic și al protezelor.

4.

MENȚINEREA ȘI STABILITATEA PROTEZELOR TOTALE

Protezele totale aplicate pe cîmpul protetic trebuie să rămînă în contact intim cu zona de sprijin (acoperită de mucoasa fixă) și în contact cu zona de succiune (reprezentată de mucoasa neutră) cînd acționează forțe care provoacă desprinderea în sens vertical. Imposibilitatea de a se desprinde proteza de pe cîmpul protetic în sens vertical a fost numită « menținere ». Imposibilitatea de a se deplasa proteza de pe cımpul protetic în sens orizontal a fost numită « stabilitate ».

Menținerea și stabilitatea protezei totale pe cîmpul protetic este obținută cu ajutorul unor factori. Deoarece o parte dintre aceștia sînt capabili să asigure menținerea la majoritatea protezelor, sînt cunoscuți sub numele de « factori obișnuiți de menținere și stabilitate ». La o altă parte din factori se recurge pentru menținere foarte rar (în prezent aproape excluși), și de aceea au fost numiți « factori excepționali de menținere și stabilitate ».

Factorii obișnuiți de menținere au fost denumiți și factori biologici; ei sînt reprezentați de: succiune, adeziune, tonicitatea musculară, presiunea atmosferică, deglutiție.

Factorii obișnuiți de stabilitate sînt reprezentați de: retentivitatea anatomică, situarea arcadei artificiale în zona neutrală, coincidența dintre relația centrică și poziția de intercuspidare maximă și de repartizarea echilibrată a presiunilor pe toată suprafața zonei de sprijin.

Factorii excepționali, denumiți și factori mecanici, sînt reprezentați de: succiunea limitată (camerele de vid, linia americană și ventuza de cauciuc), proteze cu magneți, arcurile intermaxilare, implantele, prafurile și pastele adezive.

Scanned with OKEN Scanner

FACTORII OBIȘNUIȚI (BIOLOGICI) DE MENȚINERE

a. SUCCIUNEA

Este fenomenul fizic de reținere a unui corp ce este așezat peste un altul cavitar, între care se creează o presiune negativă. Unul dintre corpuri este reprezentat de o suprafață plană (geam, faianță) iar altul reprezentat de un clopot de cauciuc sau din material plastic care prezintă pereți flexibili. Clopotul este așezat prin marginile sale etanș pe suprafața sticlei, după care se comprimă să se expulzeze o parte din aerul din interior, astfel rămîne fixat stabil la suprafața respectivă. Fixarea este eficientă dacă marginile sînt umezite.

Explicația fenomenului: aerul din cavitatea formată de pereții interiori ai clopotului și suprafața plană a sticlei are o presiune mai mică decît cea atmosferică. Diferența dintre presiunea atmosferică și cea a aerului din interiorul cavității, reprezintă forța care împinge cele două corpuri să rămînă în contact. Fenomenul se produce condiționat de: etanșeitatea suprafețelor la nivelul marginilor, care este favorizată de pelicula de lichid; deformabilitatea pereților unuia dintre corpuri care creează expulzarea aerului și presiunea negativă. Valoarea fenomenului de succiune este mai mare cînd: diferența dintre presiunea atmosferică și presiunea aerului din interior este mare; volumul spațiului închis între cele două suprafețe este mai mare. Acest fenomen este aplicat la proteza totală (în special la cea superioară) dacă marginile protezei realizează o etanșeizare foarte bună la nivelul fundurilor de sac. În momentul cînd proteza este aplicată și apăsată pe suprafața cîmpului protetic, mucoasa se comprimă, aerul dintre cele două suprafețe (mucozală și protetică) este eliminat. Dacă imediat acționează o forță care tinde să disloce proteza de pe cîmpul protetic în sens vertical, apare presiunea negativă în spațiul delimitat de suprafața protezei și suprafața mucoasei. Etanșeizarea marginilor protezei se menține prin ușoara deplasare a mucoasei neutre de la periferia cîmpului protetic, care rămîne în contact intim cu acestea.

Etanșeizarea marginilor la maxilar este asigurată de mucoasa neutră, dar și de mucoasa mobilă a obrajilor și buzelor, iar la nivelul bolții palatine de mucoasa neutră din zona de trecere de la palatul dur la palatul moale.

Etanșeizarea marginilor la mandibulă este realizată de mucoasa neutră de la nivelul fundurilor de sac vestibular și lingual și de mucoasa mobilă de pe obraji, buze și planșeul bucal. La etanșeizarea marginilor din zona posterioară participă și mucoasa de pe 1/3 anterioară a tuberculului piriform (Schreinemakers).

b. ADEZIUNEA

Este reprezentată de forța de atracție intermoleculară ce se manifestă la nivelul a două suprafețe puse în contact, între care există o peliculă de lichid. Forța este determinată de coeziunea intermoleculară dintre lichid și cele două suprafețe. Valoarea forței de adeziune crește în funcție de următoarele elemente: mărimea suprafețelor, paralelismul suprafețelor, grosimea redusă a stratului de lichid și vîscozitatea lichidului.

Scanned with OKEN Scanner

În cadrul restaurării protetice a edentatului total, suprafețele plane, situate la un moment dat în poziție paralelă, sînt reprezentate de suprafața zonei de sprijin acoperită de mucoasa fixă și suprafața mucozală a bazei protezei, între care există salivă.

Forța de adeziune la maxilar are valoare mult mai mare decît la mandibulă, datorită dimensiunilor diferite a celor două cîmpuri protetice (la maxilar se adaugă suprafața bolții palatine).

Fenomenul de adeziune apare dependent de fidelitatea materialului de amprentare. Suprafața mucozală a protezei (suprafața nelustruită) prezintă toate detaliile de microrelief ale mucoasei cîmpului protetic.

La maxilar, cîmpurile protetice cu boltă palatină orizontală și întinsă, însoțite de creste alveolare proeminente și rotunjite și de saliva relativ vîscoasă, oferă condiții pentru dezvoltarea forței de adeziune cu valori maxime.

La mandibulă, unde cîmpul protetic este reprezentat de suprafețe relativ reduse și lipsit de zone plane, fenomenul de adeziune are, practic, valoare mică, nu constituie o forță capabilă să mențină proteza.

c. TONICITATEA MUSCULARĂ (fig. 5—18)

Mușchii de la periferia cîmpului protetic vin în raport cu proteza. Mușchii buccinatori și orbicularul buzelor prezintă fibre orientate în direcție orizontală, paralele cu suprafețele versantelor vestibulare ale șeilor. Contracția acestor mușchi aplică intim buzele și obrajii pe versantele șeilor protezei, menținînd-o astfel în contact cu suprafața cîmpului protetic.

Tonicitatea musculară este mai evidentă la purtătorii vechi de proteză, la care se manifestă ca factor principal de menținere și de stabilitate. Sînt create și dezvolate reflexe, de-a lungul anilor, care declanșează contracții musculare favorabile pentru menținerea protezelor pe cîmpul protetic. Așa se explică purtarea protezelor vechi sau chiar fracturate în două fragmente, perioade mai mari sau mai mici de timp.

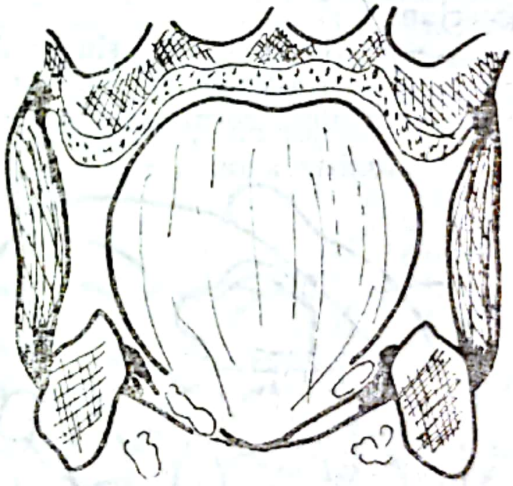

Fig. 5—18. Mușchii de la periferia cîmpului protetic.

d. PRESIUNEA ATMOSFERICĂ

Presiunea atmosferică este prezentă fiind evaluată la 760 mmHg/cm². Valoarea crește cu mărimea suprafețelor, este mai mare pentru proteza superioară.

e. DEGLUTIȚIA

Este un act reflex care se produce în relația centrică. Protezele sînt împinse pe suprafețele cîmpurilor protetice datorită contactului ocluzal dintre cele două arcade dentare artificiale. Coincidența dintre poziția de intercuspidare maximă și relația centrică, constituie un element principal ca protezele să fie așezate de fiecare dată într-o singură poziție.

FACTORII EXCEPȚIONALI DE MENȚINERE

Acești factori, în prezent, sînt utilizați în mod cu totul excepțional, numai cînd cei obișnuiți nu prezintă valori capabile să asigure menținerea protezelor pe cîmpul protetic. Cînd se recurge la acești factori se va manifesta multă prudență, deoarece produc leziuni diferite la nivelul structurilor cîmpului protetic.

Factorii excepționali sînt reprezentați de:

a. SUCCIUNEA LIMITATĂ

Este obținută numai pentru o anumită zonă a cîmpului protetic și a protezei. Sînt cunoscute următoarele posibilități de realizere a acestui tip succiune:

— *Camerele cu vid* sînt realizate sub forma unor casete pe suprafața mucozală a protezei. Tehnic sînt obținute prin aplicarea unei folii pe suprafața modelului. Forma camerei este diferită, ovală sau reniformă, localizată central pe placa protezei cînd este una singură (fig. 5—19) sau paramedian, cînd sînt două situate la unirea treimii anterioare cu treimea mijlocie.

Fig. 5—19. Proteză totală maxilară prevăzută cu cameră de vid.

Aceste casete participă la crearea unor spații, ce se formează numai cînd proteza este aplicată pe suprafața cîmpului protetic, în care aerul este rarefiat. Consecințele camerelor cu vid sînt evidente; la puțin timp după utilizarea protezelor, apare hiperplazia mucoasei (ce umple spațiul camerei) datorită forței de aspirație, urmată de reducerea acțiunii forței care participă la menținerea protezei.

Concluzia, camerele cu vid sînt factorii temporari de menținere care produc leziuni ale mucoasei bucale.

— *Linia americană* este reprezentată de o nervură sub formă de creastă ce proemină pe suprafață mucozală a protezei. Este situată pe versantul oral

al crestei alveolare și are o configurație asemănătoare cu o parabolă. Tehnic este obținută prin gravarea pe suprafața modelului definitiv a unui șanț adînc de 1 mm în vecinătatea versantului palatinal al crestei alveolare (fig. 5—20). Datorită șanțului, apare ulterior pe suprafața mucozală a protezei creasta care delimitează o zonă din suprafața cîmpului protetic. În interiorul zonei delimitate de linia americană se formează un fel de « cameră de vid », în care se rarefiază aerul la aplicarea protezelor pe cîmpul protetic. Participarea este eficientă la menținerea protezelor totale superioare.

— *Ventuzele de cauciuc* sînt rondele de cauciuc cu diametrul de 15 mm, fixate în centrul plăcii palatinale pe suprafața ei mucozală, printr-un buton (nit) metalic (fig. 5—21). Rondela își modifică forma, acesta devine ca o pîlnie,

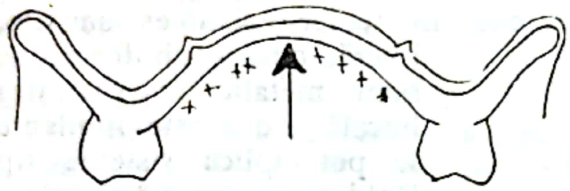

Fig. 5—20. Liniile americane.



Fig. 5—21. Ventuza de cauciuc.

deoarece orificiul este mult mai mic decît diametrul butonului. Rondela umezită de lichidul bucal, aplicată și presată pe cîmpul protetic aderă de mucoasă și reprezintă un clopot cu dimensiuni reduse în interiorul căruia se creează o presiune negativă. Proteza, atît prin greutatea ei, cît și datorită acțiunii unor factori ce tind să o îndepărteze de pe cîmpul protetic, solicită ventuza care acționează permanent asupra mucoasei și osului pe o zonă redusă.

Consecința, mucoasa se hipertrofiază, iar osul subiacent se poate rezorbi, conducînd uneori la instalarea unei comunicări buco-nazale.

Tehnicile actuale de amprentare funcțională, reușesc să pună în valoare întreaga capacitate a factorilor obișnuiți de menținere, ceea ce determină excluderea progresivă a succiunii parțiale.

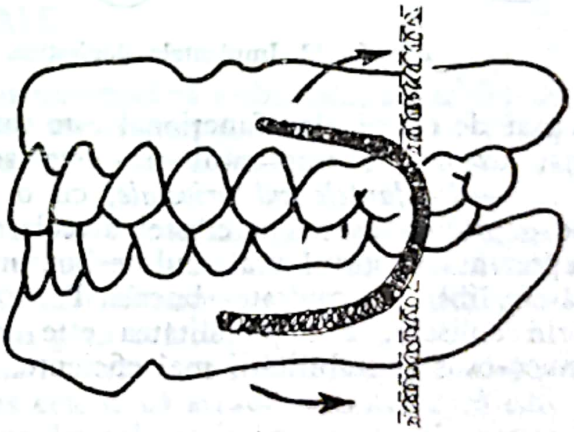

Fig. 5—22. Arcurile intermaxilare.

b. ARCURILE INTERMAXILARE

Sînt reprezentate de două resorturi în formă helicoidală, lungi de 6—8 cm, cu diametrul de 2 mm. Fiecare resort este realizat din sîrmă de oțel inoxidabil cu diametrul de 0,3—0,4 mm. Extremitățile lor sînt fixate pe versantul vestibular al șeilor, corespunzător premolarilor la protezele supe-

337173

Scanned with OKEN Scanner

rioară și inferioară. Arcul este pus în poziție curbă cu convexitatea spre postetior (fig. 5—22).

Tendința de revenire a arcului la forma inițială (rectilinie), determină împingerea ambelor proteze pe cîmpul protetic. Arcurile intermaxilare prezintă mari dezavantaje, reprezentate de următoarele: retenționează multe resturi alimentare; produc leziuni mucoasei obrajilor; determină atrofia țesutului osos datorită presiunii permanente; produc oboseala musculaturii ridicătoare a mandibulei prin suprasolicitare. Din aceste motive sînt trecute în rîndul tehnicilor utilizate în trecut.

c. IMPLANTELE ALOPLASTICE

Sînt reprezentate de corpuri străine introduse în țesuturile celor două maxilare. Sînt folosite:

— *Implante intraosoase* sub formă de șuruburi, lame sau ace (fig. 5—23) care sînt fixate în osul crestei alveolare cu o extremitate, iar cealaltă extremitate, liberă, apare sub formă de bont metalic în cavitatea bucală. Pe aceste implante se pot aplica sisteme tip Dolder, pentru a îmbunătății menținerea, sprijinul și stabilizarea protezei totale, sau să se fixeze alte sisteme, cum sînt capsele și telescoapele. În prezent, au fost imaginate implante intraosoase magnetice; un pol este reprezentat de implantul intraosos iar celălalt pol este așezat pe suprafața mucozală a șeii protetice. Morfologic se apropie de sistemul reprezentat de capse, dar funcțional este total diferit. Prezintă avantajul că nu se mai uzează și implantul nu este solicitat mecanic.

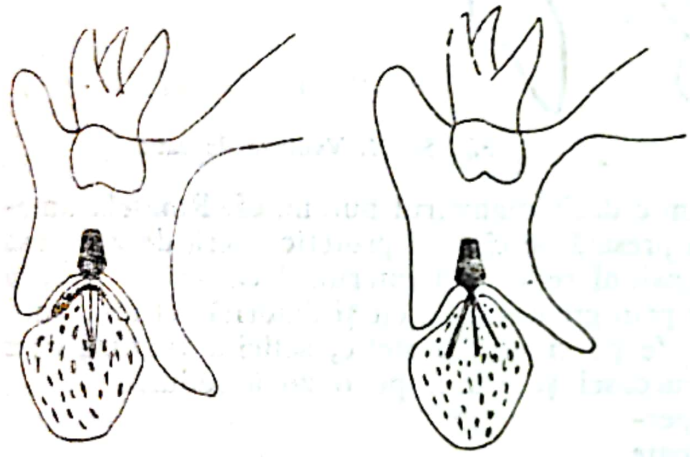

Fig. 5—23. Implantele aloplastice.

— *Implantele subperiostale*, cu o configurație scheletizată, sînt aplicate pe suprafața osoasă a crestei alveolare acoperite de mucoperiost. Scheletul reprezintă suportul mai multor bonturi metalice care perforează mucoasa și rămîn libere în cavitatea bucală. Proteza totală este așezată pe aceste bonturi prin culisare. Funcționalitatea este mult îmbunătățită, datorită sprijinului muco-osos și stabilității mai eficiente.

d. PRAFURILE ȘI PASTELE ADEZIVE

Industrial sînt produse și comercializate substanțe preparate din extractele plantei Tragacant. Prezentate într-o formă comercială agreabilă, bineînțeles însoțite de o reclamă foarte încurajatoare, chiar convingătoare, sînt recomandate

Scanned with OKEN Scanner

să fie folosite, în special, în perioada de adaptare cu proteza. Sînt utile pentru protezele care prezintă, la început, un grad mai redus de menținere, realizate pe cîmpurile protetice mandibulare cu deficiențe morfo-clinice deosebite. Substanța, sub formă de praf sau pastă, este depusă pe suprafața mucozală a protezei, în contact cu saliva formează o pastă mucilaginoasă, adezivă, ce are efect pasager (4—5 ore) în menținerea protezei.

DORINȚA ȘI CAPACITATEA DE ADAPTARE

Dorința și capacitatea de adaptare a pacientului purtător de proteze, are un rol deosebit de mare pentru eficiența restaurării protetice. Capacitatea de adaptare se poate manifesta conștient și este determinată de voință, în dorința de a avea din nou dinți cu care să poată mînca, să vorbească și să se prezinte cu o fizionomie corespunzătoare în familie și în mediul social. Această dorință creează o nouă stare psihică; exprimată prin insistența de a menține protezele pe cîmpul protetic, și stă la baza acceptării protezei, a obișnuinței și a adaptării.

Prezența arcadelor dentare maschează infirmitatea, îmbunătățește aspectul fizionomic și creează condițiile pentru o masticație satisfăcătoare. De asemenea și funcția fonetică se îmbunătățește evident după perioada de adaptare.

Participarea favorabilă inconștientă este expresia unei reactivități generale și locale tisulare mai scăzută. Prezența în cavitatea bucală a unui corp străin, reprezentat de proteză cu un volum apreciabil, declanșează la acești pacienți mai puține reflexe de respingere, de insuportabilitate. În aceste situații, menținerea protezei pe cîmpul protetic este posibilă, și perioada de adaptare este mai scurtă și lispsită de fenomene neplăcute.

STABILITATEA PROTEZELOR TOTALE

Proteza totală așezată pe cîmpul protetic prezintă stabilitate, nu se deplasează în sens orizontal. Această stabilitate este asigurată de mai mulți factori, cunoscuți sub numele de «factori obișnuiți de stabilitate».

Factorii obișnuiți de stabilitate sînt:

— Retentivitățile anatomice reprezentate de: adîncimea bolții palatine, crestele alveolare, tuberozitățile maxilare și tuberculul piriform al mandibulei. Aceste formațiuni anatomice proemină la nivelul suprafețelor cîmpului protetic, împiedicînd deplasarea protezelor în plan orizontal.

— Situarea arcadei artificiale în zona neutră și pe mijlocul crestei alveolare. Astfel: dinții artificiali care formează cele două arcade dentare, dacă sînt montați după regulile cunoscute, în zona laterală strict pe mijlocul crestei alveolare, ceea ce corespunde cu perimetrul de susținere al cîmpului protetic, toate presiunile masticatorii acționează în interiorul acestui perimetru, fără să determine deplasarea protezei; frontal, dinții să fie montați în zona neutră unde tonicitatea musculaturii oro-faciale și a limbii sînt în echilibru.

Scanned with OKEN Scanner

— Articulația interdentară să se realizeze cu intercuspidare maximă în poziția de relație centrică a mandibulei. Contactele dento-dentare stabile produse între vîrfurile cuspizilor și fosete sînt eficiente pentru stabilitatea protezelor pe cîmpul protetic. Relieful ocluzal ajustat în scopul individualizării, cu eliminarea punctelor premature de contact participă, alături de ceilalți factori, la stabilitatea protezelor pe cîmpul protetic.

— Repartizarea echilibrată a presiunilor pe toată suprafața cîmpului protetic. Rezorbția neuniformă a mucoasei și unele proeminențe osoase la nivelul cîmpului protetic sînt două elemente care ar împiedica exercitarea acestui factor dar, în prezent, tehnicile de amprentare și foliere a modelului creează condiții favorabile pentru a acționa în mod corespunzător.

5.

FAZELE CLINICE ȘI TEHNICE PENTRU CONFECȚIONAREA PROTEZELOR TOTALE

Restaurarea integrității arcadelor dentare la edentatul total cu ajutorul protezelor totale este efectuată prin parcurgerea mai multor faze clinice și de laborator, executate de stomatolog în cabinet și de tehnician în laborator, după cum urmează:

— *Clinic. Examenul pacientului.* Examinarea pacientului se desfășoară în mod sintetic după următorul plan: 1 — medicul conduce anamneza pentru a fi cunoscute: motivul prezentării, starea de sănătate prezentă și în trecutul apropiat (orientativ), cauza pierderii dinților, și dacă a fost protezat mobil; 2 — examinarea aparatului dento-maxilar în general și în special a cîmpului protetic. Examinarea este uneori efectuată cu superficialitate, atitudine dăunătoare, deoarece ea are importanță mare, reprezentînd momentul în care sînt evidențiate structurile morfo-funcționale ale cîmpului protetic, pe baza căruia se creează, în final, imaginea sintetică a valorii acestuia.

Evaluarea cîmpului protetic permite efectuarea unor alegeri și precizări privitoare la materialele care vor fi utilizate pentru amprentarea preliminară și funcțională, alegerea și montarea dinților etc. Pe baza examinării cîmpului protetic se schițează prognosticul funcționalității protezelor totale, deoarece sînt decelați toți factorii care participă la menținerea și stabilitatea acestora. Examenul clinic se desfășoară în doi timpi: exobucal și endobucal. Examenul clinic endobucal este completat de examenul modelului preliminar și de lucru. Examinarea cîmpului protetic pune în evidență formațiunile anatomice care-l alcătuiesc, astfel: crestele alveolare — mărimea și aspectul lor, raportul dintre ele; bolta palatină; torusul palatin; linia oblică internă și apofizele genii.

Scanned with OKEN Scanner

Crestele alveolare bine reprezentate sînt elemente importante pentru stabilitatea protezelor, comparativ cu crestele rezorbite sau sub formă lamelară.

Bolta palatină adîncă este favorabilă pentru stabilitatea protezei, bolta plată cu suprafață mare participă eficient la menținerea protezei prin crearea forței de adeziune. Raportul dintre crestele alveolare are semnificații deosebite pentru tipul de montare al dinților, cu valoare în stabilitatea protezelor. Grosimea și aspectul mucoasei este diferit. Mucoasa groasă, aderentă, suportă presiunile masticatorii, dimpotrivă, mucoasa subțire nu suportă presiunile. Mucoasa neutră situată, în general, la nivelul fundurilor de sac și la zona Ah, este examinată deoarece reprezintă componenta cîmpului protetic care participă la obținerea succiunii marginale.

Examenul este însoțit de alcătuirea formelor administrative (fișa) de tratament.

— *Clinic. Amprenta preliminară.* Este operațiunea clinică de înregistrare a cîmpului protetic într-un material specific de amprentare. Amprenta reprezintă negativul cîmpului protetic, în ea se toarnă modelul preliminar.

— *Laborator. Modelul preliminar.* Constituie copia pozitivă a cîmpului protetic. Este realizat din ghips, prin turnare în amprenta preliminară. Pe acest model este reprezentată mai bine zona de sprijin decît zona de succiune. Este utilizat pentru completarea examenului clinic și pentru confecționarea lingurii individuale.

— *Laborator. Lingura individuală* (portamprenta individuală), reprezintă suportul rigid, realizat în mod corespunzător pe modelul preliminar, ceea ce se materializează prin adaptarea la suprafața cîmpului protetic. Este confecționată din placă de bază sau din rășini autopolimerizabile.

— *Clinic. Amprenta funcțională* (finală) completează înregistrările obținute de amprenta preliminară despre cîmpul protetic, utilizînd în acest scop: lingura individuală, materiale de amprentare cu mare finețe de redare și tehnici speciale.

— *Laborator. Modelul definitiv* (funcțional). Este copia pozitivă a cîmpului protetic pe care se află, redate fidel, cele două zone (de sprijin și de succiune). Este confecționat din pastă de ghips dur.

— *Laborator. Șabloanele de ocluzie.* Sînt piese de lucru intermediare, indispensabile pentru fixarea modelelor în ocluzor sau articulator în poziție de relație centrică.

— *Clinic. Determinarea și înregistrarea relației intermaxilare* cu poziționarea mandibulei în relație centrică, urmată de indicații referitoare la caracteristicile dinților și a montării lor.

— *Laborator. Montarea modelelor* în relație centrică, utilizînd ocluzorul sau articulatorul.

— *Laborator. Machetele* viitoarelor proteze pentru probă pe cîmpul protetic.

— *Clinic. Proba machetei* protezelor totale, pentru verificarea reproducerii datelor stabilite și însemnate pe șabloanele de ocluzie și a celor scrise pe fișa de tratament.

— *Laborator. Machetele viitoarelor proteze sînt transformate în proteze* în urma mai multor operații: definitivarea modelajului, pregătirea modelului

Scanned with OKEN Scanner

(gravarea și folierea), realizarea tiparului, prepararea pastei și polimerizarea, dezambalarea și prelucrarea.

— *Clinic. Aplicarea protezelor* pe cîmpul protetic, urmată de ajustarea ocluzală a arcadelor dentare în scopul individualizării reliefului ocluzal, și indicațiile date pentru purtarea protezelor și menținerea stării de igienă.

6.

AMPRENTA PRELIMINARĂ

Amprenta preliminată reproduce în negativ zona de sprijin a cîmpului protetic și parțial zona de succiune.

Proteza totală se sprijină pe suprafața bolții palatine, pe crestele edentate și tuberozități. Toate aceste elemente alcătuiesc zona de sprijin și asigură, totodată, stabilitatea orizontală a protezei. Proteza totală este menținută pe cîmpul protetic de mai mulți factori, dar dintre toți principalul este fenomenul de succiune. Mucoasa de la periferia cîmpului protetic, capabilă să asigure etanșeizarea marginilor protezei formează «zona de succiune» a cîmpului protetic. Scopul amprentei preliminare este să se obțină un model de lucru, pe care tehnicianul dentar confecționează lingura individuală. Amprenta preliminară poate să fie luată cu unul din următoerele materiale: ghips; mase termoplastice tip Stents; alginate. Materialul pentru amprentare este ales în funcție de următoarele elemente: calitatea țesutului fibro-mucos; calitățile materialelor de amprentare; preferințele subiective ale stomatologului.

Materialele termoplastice, caracterizate în stare plastică de o vîscozitate crescută, sînt indicate pe cîmpurile protetice dure. Materialele fluide (ghipsul și alginatul), a căror plasticitate este unanim recunoscută, sînt capabile să amprenteze cele mai dificile cîmpuri protetice deoarece nu produc deformări, sînt, în special, preferate pentru cîmpurile protetice moi.

Pentru amprentarea cîmpurilor protetice normale este recomandat să fie folosit unul dintre aceste materiale.

Pentru maxilar poate să fie folosit ghipsul, datorită următoarelor avantaje: are o fază plastică ce permite să se înregistreze cu multă exactitate structurile cîmpului protetic; amprenta poate să fie menținută mult timp pînă la turnarea modelului fără să se producă modificări volumetrice; are un preț de cost redus. Este cunoscut că prezintă stabilitate volumetrică și chimică. Există tendința folosirii în exclusivitate a materialelor elastice de tip alginic. Atitudinea este justificată de caracteristicile pe care le prezintă aceste materiale: comoditate în preparare, prezentare comercială atractivă, însoțită de gust și miros plăcut, plasticitate cu exactitate în înregistrare, preț de cost redus. Aceste materiale mult preferate, prezintă totuși o limită de utilizare, determinată de instabilitatea lor volumetrică și chimică după amprentare.

Scanned with OKEN Scanner

În amprentele preliminare cu alginate se impune turnarea imediată a modelului și demularea imediată după priza materialului din care s-a realizat modelul. Dacă nu sînt create aceste condiții tehnico-materiale, alginatele nu pot fi utilizate.

Pentru amprentare, este necesar să existe lingura universală (portamprenta) cu dimensiuni și formă adecvată cîmpului protetic (fig. 5—24). În

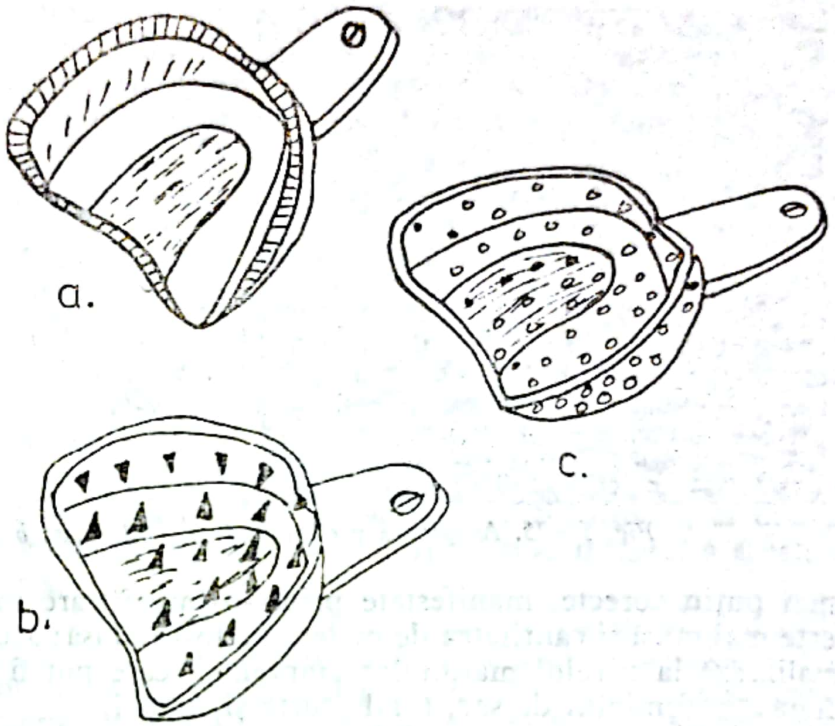

Fig. 5—24. Linguri universale de amprentare. *a* — Cu bandă adezivă pentru retenționarea materialelor elastice; *b* — cu retenții din Kerr; *c* — prevăzute cu orificii.

sortimentul de portamprente există linguri din metal și din mase plastice. Dacă pacientul este purtător de proteze este indicat să fie utilizate acestea ca portamprente.

Pe amprenta preliminară se trasează cu creionul chimic, după îndepărtarea din cavitatea bucală, conturul cîmpului protetic, pentru a se imprima pe suprafața modelului.

ANALIZA AMPRENTEI PRELIMINARE

Este cunoscută, în general, sub numele de controlul amprentei, nume pe care îl preferăm mai puțin, deoarece termenul de « analiză » ni se pare mult mai semnificativ. De fapt, nu se efectuează numai un control, ci se analizează fiecare zonă a amprentei prin comparație cu zona corespunzătoare a cîmpului protetic (fig. 5—25 a, b).

Analiza este efectuată în doi timpi diferiți. În primul timp medicul analizează amprenta prin comparație cu suprafața cîmpului protetic, iar în al doilea timp analiza este făcută de către tehnician.

Analiza amprentei este făcută sistematic, urmărind o serie de obiective:

Întinderea suprafeței amprentei. Dacă amprenta a înregistrat în totalitate suprafața cîmpului protetic, zona de sprijin și parțial cea de succiune. Zona de sprijin, în general, este înregistrată în mod corespunzător, rareori pot apărea erori determinate de prezența unor bule de aer situate între materialul de amprentă și mucoasă. La nivelul zonei de mucoasă neutră apar înregistrări

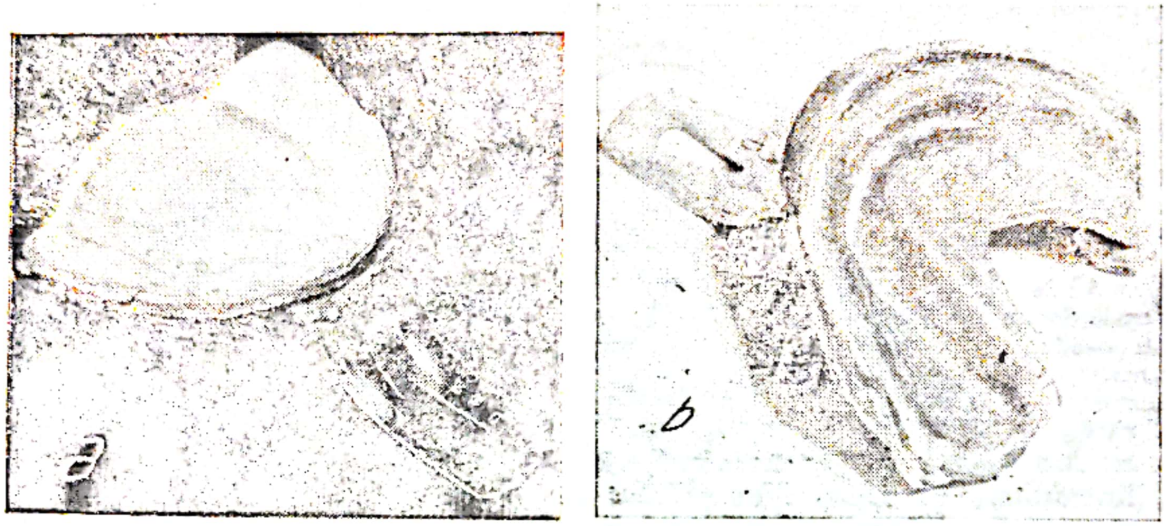

Fig. 5—25. Amprenta preliminară. *a* — Maxilar; *b* — mandibulă.

mai puțin corecte, manifestate printr-o înregistrare insuficientă dacă lingura este mai mică și cantitatea de material a fost redusă; această deficiență se materializează la nivelul marginilor amprentei, care pot fi nemodelate după configurația fundului de sac, fiind scurte și subțiri.

Altă inexactitate apare determinată de existența unei portamprente mult mai mari și a materialului de amprentă în exces, uneori cu plasticitate crescută. Toate aceste elemente concură pentru a realiza împingerea formațiunilor mobile de la periferia cîmpului protetic (fig. 5—26 a, b).

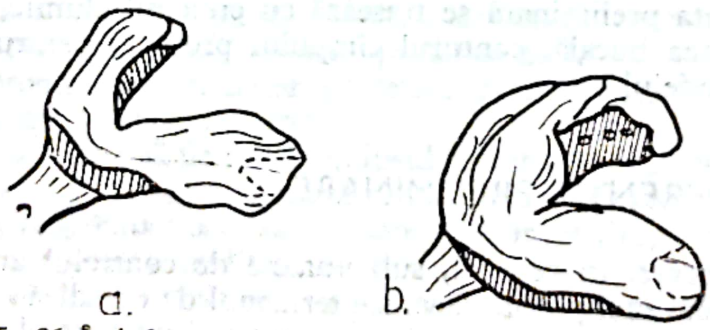

Fig. 5—26. Întinderea suprafeței amprentei preliminare. *a* — Corectă; *b* — incorectă.

Consecințele celor două inexactități sînt:

— Dacă amprenta are marginile mai scurte, rezultă un model preliminar cu suprafața mai mică, la fel va fi și portamprenta individuală.

— Dacă amprenta are marginile supraextinse, rezultă un model preliminar cu suprafața mai mare, portamprenta individuală va fi mai mare.

În ambele situații sînt necesare intervenții suplimentare pentru corectare a portamprentei, în faza clinică de adaptare a lingurii individuale.

Contactul materialului amprentei cu lingura. Materialul folosit pentru amprentare este susținut de suportul rigid, reprezentat de lingura universală. Acest obiectiv își are valabilitate la materialele alginice deoarece sînt elastice, deformabile (este necesar să fie aderente de suprafața lingurii). Dacă marginile amprentei nu sînt susținute de suportul solid reprezentat de portamprentă, se deformează ușor sau se rup.

Aspectul suprafeței amprentei. Suprafața apare netedă. Dar pot fi evidențiate depresiuni, efecte ale incorectitudinii, cînd pasta a prezentat o consistență mai mare decît cea indicată.

Amprentele luate cu materiale alginice după mai mult timp de la scoaterea din cavitatea bucală, suprafața are aspectul caracteristic al ratatinării (semn caracteristic al pierderii apei din compoziție).

Analiza amprentei preliminare, scoate în evidență următoarele:

— Amprenta preliminară înregistrează integral suprafața zonei de sprijin (bolta palatină și crestele alveolare) acoperită de mucoasa fixă. Rezolvă sprijinul și stabilitatea protezei totale pe cîmpul protetic. Alături de aceasta se realizează condițiile necesare apariției fenomenului de adeziune.

— Amprenta preliminară înregistrează numai parțial zona de succiune, ceea ce înseamnă că nu poate să rezolve problemele de menținere, ci numai să creeze condițiile favorabile în vederea rezolvării în mod integral a acesteia de către amprenta finală.

În situațiile clinice particulare sînt necesare, uneori, două amprente preliminare, urmate de confecționarea a două linguri individuale, pentru a asigura menținerea protezei totale pe cîmpul protetic. Amprenta preliminară, în mod cu totul excepțional, poate să reprezinte amprenta finală. Numai dacă structurile cîmpului protetic oferă condiții foarte bune pentru menținere și stabilitate, așa cum se întîlnesc foarte rar la maxilar, la care să concure și existența unei linguri universale cu dimensiuni și forme corespunzătoare, precum și un material de amprentă cu calități adecvate (ghips, alginat). Alături de toate acestea specialistul să posede o tehnică de lucru înalt calificată.

7.

MODELUL PRELIMINAR

Modelul preliminar reprezintă copia pozitivă a cîmpului protetic, fiind redată cu exactitate zona de sprijin și cu aproximație zona de succiune. Modelul preliminar este realizat în următoarele scopuri:

Scanned with OKEN Scanner

— pentru completarea examenului cîmpului protetic aşa cum a fost arătat şi la proteza parţială, modelul oferă simţului vizual direct, într-o perspectivă clară, toate elementele componente ale acestuia;

— pentru confecţionarea portamprentei individuale (lingura individuală), element necesar şi indispensabil obţinerii unei copii fidele şi a zonei de succiune.

Materialul folosit pentru realizarea modelului preliminar este ghipsul obişnuit.

79

TEHNICA DE REALIZARE

Amprentele de ghips, dacă au fost fragmentate prin fracturare, sînt reconstituite şi lipite cu ceară pe suprafaţa exterioară. Toate amprentele, indiferent de materialul din care sînt realizate, sînt splălate cu un jet de apă pentru a se îndepărta saliva de pe suprafaţa lor. Această operaţie este obligatorie deoarece urmele de mucină din salivă, rămase pe amprentă, se combină cu ghipsul modelului şi stratul superficial al acestuia prezintă duritate mai redusă.

Reconstituirea amprentei, de multe ori, este posibilă numai în cadrul lingurii. Lipirea amprentei se efectuează pe suprafaţa externă şi numai cînd fragmentele sînt complet uscate. Amprenta este solidarizată la lingură prin lipire cu ceară.

a — *Izolarea.* Această operaţie este necesară numai dacă materialul de amprentă este reprezentat de ghips. Scopul este să favorizeze detaşarea modelului din amprentă, ambele fiind realizate din acelaşi material.

Pentru izolare sînt folosite următoarele substanţe: apa simplă, apa saponată, detergenţi casnici în soluţie apoasă, substanţe alginice şi lacuri ce au în compoziţie răşini naturale.

Izolarea cu detergenţi în soluţie slabă, se obţine prin introducerea amprentei în aceste soluţii timp de 5—10 minute. Excesul de săpun de calciu şi detergenţi de pe suprafaţa amprentei este îndepărtat prin spălare sub jet de apă, pentru a nu fi influenţată duritatea modelului.

Izolarea cu soluţii alginice se realizează prin depunerea substanţei cu ajutorul unei pensule. Depunerea este repetată de 2—3 ori, fiind intercalată de pauze de cîteva minute. Substanţele alginice se combină cu ghipsul şi rezultă o peliculă foarte fină, impermeabilă, ce tapetează întreaga suprafaţă a amprentei. Amprenta după izolare cu substanţe alginice nu mai este pusă în contact cu apa, fiindcă se detaşează pelicula izolatoare.

Izolarea cu lacuri care se prezintă sub formă de soluţii alginice (Schellacul) se obţine de asemenea prin pensulare.

Toate amprentele ce sînt alcătuite din alte materiale decît ghipsul nu se izolează, deoarece ghipsul nu aderă de ele.

Amprentele luate cu materiale termoplastice sau cu alginate vor fi foarte bine spălate, deoarece este necesar să fie îndepărtată saliva şi să se formeze o peliculă de lichid pe suprafaţa acestora, care favorizează curgerea pastei de ghips pentru insinuarea în toate detaliile de microrelief ale amprentei.

Scanned with OKEN Scanner

b — *Turnarea modelului*. Pasta de ghips rezultată din amestecul pudrei de ghips cu apă, manual sau mecanic, cu o consistență caracteristică acestui scop, este introdusă progresiv în amprentă strat cu strat. Pasta de ghips este depusă numai pe o singură zonă, cea mai proeminentă a amprentei. Vibrarea amprentei în momentul turnării pastei favorizează curgerea și dirijarea pătrunderii acesteia în toate părțile declive, fiind exclusă posibilitatea formării bulelor de aer (fig. 5—27 a, b). Soclul modelului este realizat după ce întreaga supra-

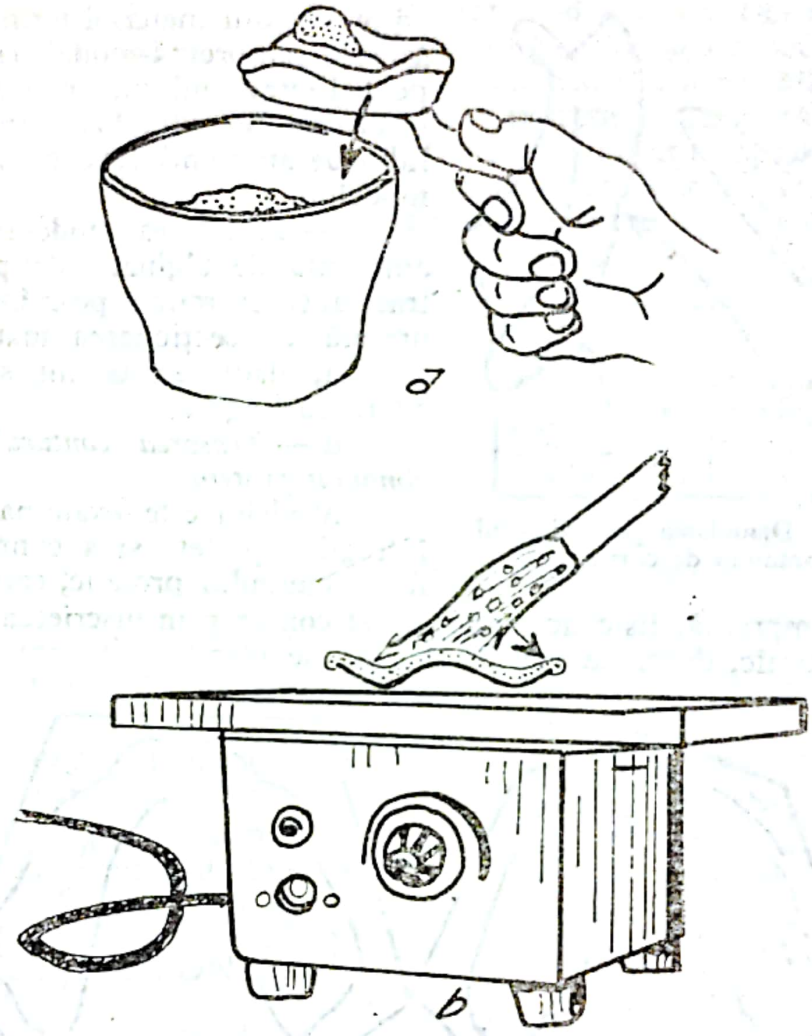

Fig. 5—27. Turnarea modelului. *a* — Vibrare manuală; *b* — pe masa vibratorie.

față a amprentei a fost acoperită cu pastă de ghips și a făcut priză. Se prepară o altă cantitate de ghips, peste care se așază amprenta cu ghipsul turnat mai înainte.

Soclul modelului are înălțimea de 15—20 mm și se extinde și în zona planșeului bucal pentru a conferi modelului rezistență suficientă în timpul demulării amprentei și al manevrelor ulterioare. Suprafața bazală a modelului este paralelă cu suprafața cîmpului protetic.

Scanned with OKEN Scanner

c — *Demularea* este posibilă numai după ce pasta de ghips a făcut priză 40—60 minute. Tehnica de demulare prezintă unele particularități determinate de caracteristicile materialului de amprentă. Prin această operație, amprenta se distruge și rezultă modelul.

— Demularea modelului turnat în amprenta de ghips. După îndepărtarea lingurii standard, amprenta este fragmentată prin izbire cu un ciocan de corn (fig. 5—28) fără să fie interesat și modelul.

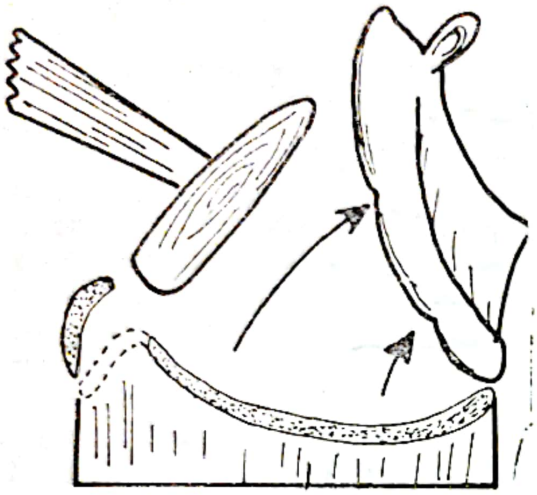

Fig. 5—28. Demularea cu ajutorul ciocanului de corn.

— Demularea modelului turnat în amprenta din material termoplastic. Ansamblul amprentă-model este introdus pentru cîteva minute în apă cu temperatura de 70—80°. Plasticitatea materialului de amprentă favorizează demularea modelului.

— Demularea modelului turnat în amprenta de alginat este posibilă prin tracțiunea exercitată pe mînerul lingurii, urmată de secționarea materialului cu spatula, dacă acesta nu se desprinde odată cu lingura.

d — *Trasarea conturului periferiei cîmpului protetic*

Modelul este examinat la nivelul întregii suprafețe și a conturului periferiei cîmpului protetic, care s-a imprimat de pe amprentă. Este accentuat acest contur prin înscrierea cu ajutorul creionului chimic, deoarece este insuficient de clar.

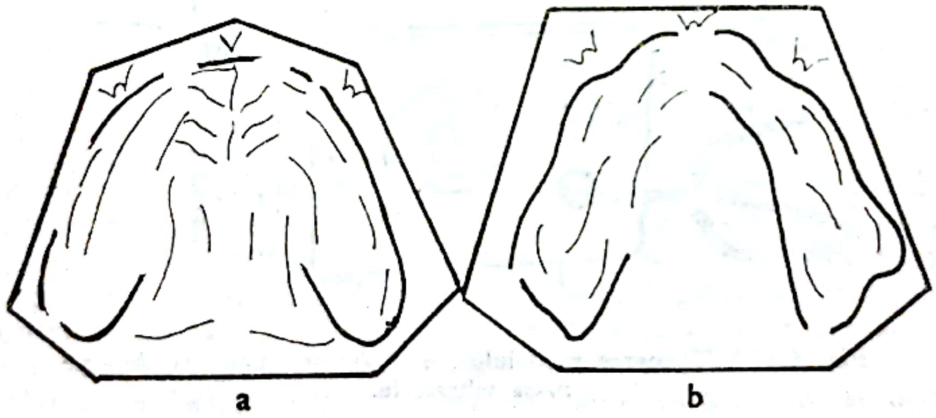

Fig. 5—29. Modelul preliminar (conturul soclurilor). *a* — Superior; *b* — inferior.

Acest contur arată cu exactitate locul pînă unde ajung marginile lingurii individuale. Soclul este fasonat, se dă forma pentagonală la modelul superior și trapezoidală la modelul inferior (fig. 5—29 a, b). Această manevră poate să fie executată manual, prin tăiere cu spatula sau mecanic, cu ajutorul soclatorului.

Scanned with OKEN Scanner

8. LINGURA INDIVIDUALĂ

Lingura individuală reprezintă suportul rigid al materialului de amprentare funcțională. Ea corespunde particularităților individuale ale fiecărui cîmp protetic. Cîmpul protetic al fiecărui edentat total este caracterizat de particularități privind forma și dimensiunea zonei de sprijin și a zonei de succiune. Aceste particularități, prin însumare și combinare diferențiată, determină variabilitatea, a cărei valoare se înscrie într-o expresie matematică reprezentată de cîteva zeci de mii. Dintr-un sortiment, oricît de bogat ar fi, de linguri standard, în mod cu totul excepțional s-ar găsi una care să corespundă din punct de vedere al formei și dimensiunii cîmpului protetic.

Caracteristicile lingurii individuale sînt:

— rigiditatea, calitate ce-i conferă nedeformabilitatea în timpul amprentării;

— rezistența mecanică la șocurile ce tind să o rupă, calitate necesară să mențină materialul de amprentare în contact cu suprafața cîmpului protetic;

— dimensiunea suprafeței egală cu dimensiunea cîmpului protetic;

— adaptată la suprafața cîmpului protetic, la nivelul zonei de sprijin și a zonei de succiune (dacă nu s-a cerut, în mod special, distanțată de zona de sprijin);

— grosimea marginilor de 1,5—2 mm rotunjite și netede;

— existența sistemului de retenție pentru materiale de amprentare elastice;

— mînerul situat pe linia mediană, în poziție verticală, cu dimensiune egală cît doi incisivi centrali;

— obținută printr-un proces tehnologic simplu;

— materialul utilizat să fie ieftin.

ELEMENTELE COMPONENTE

Lingura individuală este formată din următoarele elemente (fig. 5—30 a, b):

— *Baza lingurii* este partea care acoperă zona de sprijin a modelului; marginile sînt situate în limitele liniei însemnate cu creionul chimic (în zona de succiune). Baza lingurii este intim adaptată pe suprafața modelului, nu basculează la acțiunea presiunilor alternative. La recomandarea medicului, în anumite zone, între suprafața modelului și suprafața bazei se creează un spațiu de circa 1,5 mm necesar pentru materialul de amprentare.

— *Elementele accesorii:* mînerul, butoni laterali (la lingurile inferioare), întăriturile și bordurile de ocluzie.

MATERIALE UTILIZATE PENTRU CONFECȚIONAREA LINGURILOR INDIVIDUALE

Materialele utilizate pentru confecționarea lingurilor, din punct de vedere al compoziției fizico-chimice sînt foarte heterogene, prezintă însă o caracteristică comună, aceea de a avea o stare plastică în anumite condiții fizico-chimice. Starea de plasticitate, alături de alte proprietăți, le recomandă pentru a fi utilizate în confecționarea lingurilor individuale.

1 — *Plăcile de bază* sînt identificate cu acest nume, fiindcă sînt folosite și la confecționarea bazei șabloanelor de ocluzie și, uneori, intră în alcătuirea bazei machetelor protezelor mobile.

Modul de prezentare: plăci de formă trapezoidală pentru maxilarul superior și de potcoavă pentru mandibulă (fig. 5—31); au grosimea de 1,5 mm și se plastifiază sub acțiunea căldurii (termoplastice). Plăcile de bază din punct de vedere chimic sînt realizate fie din rășini naturale, pe bază de schellac, fie din rășini sintetice cum este polistirenul sau alte materiale termoplastice.

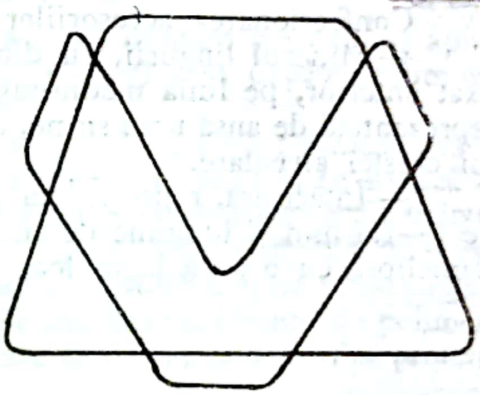

Fig. 5—31. Formele plăcilor de bază.

2 — *Rășinile acrilice auto și termopolimerizabile* sînt utilizate pentru confecționarea lingurilor individuale. Acrilatele autopolimerizabile sînt folosite mai mult decît cele termopolimerizabile, deoarece lingurile sînt obținute printr-un proces tehnologic foarte simplu.

Materialul pentru confecționat lingura individuală este ales în funcție de: materialul folosit pentru amprentare; morfologia cîmpului protetic.

Dacă se folosește pentru amprentare o masă termoplastică (Kerr, Stents, Adheseal, Dentiplast), lingura este confecționată obligatoriu dintr-un material nedeformabil la temperatura de plastifiere a materialului de amprentare. Pentru ghips, pasta de eugenat de zinc și materialele elastice placa de bază prezintă rezistența necesară, încît să se poată realiza linguri individuale.

Lingura din acrilat este utilizată pentru orice tip de material, dar indicația este limitată de două elemente, care nu ar trebui să constituie un impediment: tehnica de realizare este mai complexă decît pentru cea din placa de bază și prețul de cost mai ridicat.

Morfologia cîmpului protetic. Cîmpurile protetice nefavorabile cu atrofie întinsă, în special cele mandibulare, cu zona de sprijin mult redusă, impun manevre multiple de adaptare a lingurilor individuale și necesită amprentări laborioase cu materiale termo și bucoplastice. În aceste condiții, atît cîmpul protetic care are o suprafață foarte redusă, solicită o lingură confecționată dintr-un material rezistent la rupere, cît și materialul pentru amprentare (termoplastic) indică o lingură nedeformabilă la temperatură, deci din acrilat.

LINGURA DIN PLACĂ DE BAZĂ

Tehnica de realizare cuprinde următoarele operațiuni:

— Delimitarea pe suprafața modelului preliminar a zonei de sprijin, prin desenare cu ajutorul creionului chimic. Sînt însemnate limitele mucoasei fixe, fiind ocolite bridele, frenurile, creasta milohioidiană, și cele 2/3 posterioare ale tuberculului piriform.

— Izolarea modelului: este introdus în apă pentru 3—5 minute, sau este pudrată suprafața cu talc.

— Baza lingurii individuale acoperă în întregime zona de mucoasă fixă (zona de sprijin) și are grosimea de 2 mm. Placa de bază din schellac sau din polistiren este plastifiată prin acțiunea căldurii flăcării becului Bunsen, urmată de adaptarea manuală de la centru către periferia suprafeței.

— Marginile bazei sînt adaptate pînă la linia trasată cu creionul chimic, fiind lăsate libere limitele cîmpului protetic. Marginile sînt modelate încît să prezinte o formă rotunjită și grosime de 1,5—2 mm.

Confecționarea accesoriilor sînt reprezentate de:

— Mînerul lingurii, cu dimensiunile și forma arătate, este modelat și fixat anterior, pe linia medio-sagitală, fiind în interior cu armătură metalică reprezentată de ansa unei sîrme, care consolidează și baza corespunzător vîrfului crestei alveolare.

— Întăritura, reprezentată de o armătură metalică, o sîrmă cu diametrul de 1—1,5 mm și lungime de circa 8—10 cm, care este modelată în formă de semielipsă cu o ansă la mijloc, ce intră în alcătuirea mînerului (fig. 5—32).

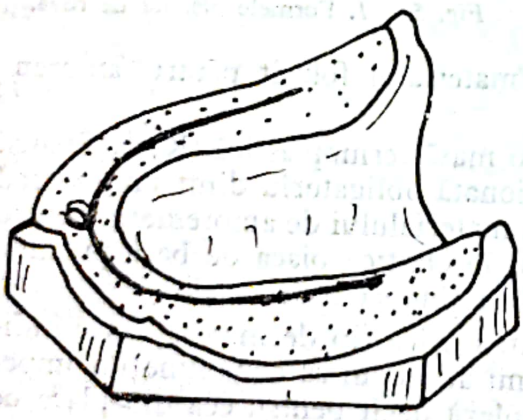

Fig. 5—32. Armătura metalică în lingura individuală mandibulară.



Fig. 5—33. Butonii de sprijin la lingura individuală mandibulară.

Armătura prin încălzire este introdusă în grosimea bazei, corespunzător crestei.

— Butonii sau suporții laterali de presiune sînt realizați numai la lingura individuală inferioară (fig. 5—33).

— Bordurile de ocluzie din Stents sînt modelate numai cînd se urmărește ca amprentarea să fie efectuată sub presiune ocluzală.

LINGURA DIN ACRILAT AUTOPOLIMERIZABIL

Tehnica de confecționare cuprinde următoarele operații:

— Delimitarea zonei de sprijin. Pe suprafața modelului preliminar sînt însemnate cu ajutorul creionului chimic limitele mucoasei fixe.

— Izolarea suprafeței modelului cu ajutorul substanțelor folosite pentru izolarea tiparelor (soluții alginice sau lacuri speciale).

— Prepararea pastei de acrilat. Într-un godeu de sticlă sau porțelan se prepară pasta de acrilat autopolimerizabil, care, în faza plastică, este presată între două plăci de sticlă vaselinate pentru a se obține o folie cu grosimea de 1,5—2 mm. Grosimea este dirijată de aplicarea pe sticla inferioară, spre margini, a două benzi de ceară roz care au grosimea de 1,5—2 mm. Benzile de ceară limitează apropierea celor două plăci de sticlă. Pe placa de sticlă inferioară se mai aplică, înainte de depunerea acrilatului, o foiță de celofan, care este folosită pentru ridicarea acrilatului modelat prin comprimare, și așezarea lui pe suprafața modelului.

— Modelarea bazei lingurii. Placa de acrilat, în stare plastică, se aplică ușor pe suprafața modelului; este îndepărtat excesul care depășește limitele însemnate cu creionul.

— Mînerul și butonii sînt realizați din restul de acrilat rămas încă în stare plastică; prin modelarea acestuia se dă forma necesară și se fixează de baza lingurii. Rășina acrilică, în stare plastică, prezintă un grad de elasticitate. Lingura modelată este menținută în contact cu modelul sub presiune manuală încă 10—15 minute, pînă la definitivarea reacției de polimerizare, cînd dispare starea de elasticitate. Dacă este ridicată de pe model mai înainte de polimerizare se deformează și nu mai prezintă adaptare la suprafața cîmpului protetic.

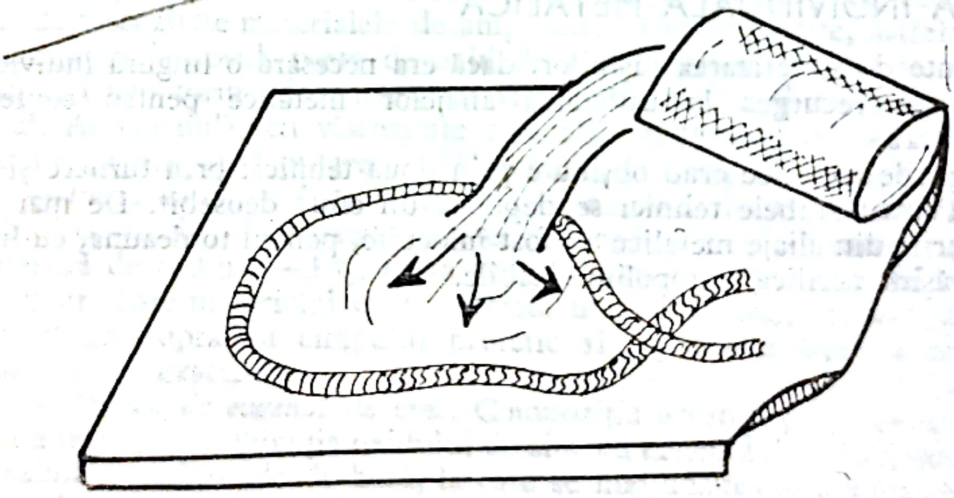

Fig. 5—34. Obținerea foliei de Duracrol.

— Prelucrarea lingurii. După polimerizare, lingura este ridicată de pe suprafața modelului pentru rotunjirea și netezirea marginilor prin șlefuire cu ajutorul instrumentelor abrazive. «Duracrol» este un material, produs al firmei Spofa (R. S. Cehoslovacia), fabricat pentru confecționarea lingurilor individuale. Prezintă culoarea galbenă și are perioada de plasticitate mai mare.

Ambalajul conține cutia metalică de 500 gr cu pulbere și flaconul cu 250 gr lichid, însoțite de două măsuri pentru dozare, un șnur de bumbac gros de 2 mm și o folie de polietilenă pe care este imprimat conturul unei plăci maxilare și a uneia mandibulare. Pe acest contur se așază șnurul de bumbac care devine distanțatorul în care se depune pasta de Duracrol (fig. 5—34).

LINGURA DIN ACRILAT TERMOPOLIMERIZABIL

Tehnica de realizare este caracterizată de următoarele operații:

— Delimitarea zonei de sprijin, fiind însemnate, la fel, limitele maxime ale zonei de sprijin, prin înscrierea cu creionul chimic.

— Izolarea modelului prin introducerea în apă, apă saponată, sau apă cu detergenți etc.

— Modelarea machetei viitoarei linguri din folie de ceară roz de 1,5—2 mm (baza, mînerul și butonii dacă este pentru mandibulă). Dacă suprafața zonei de sprijin este foarte redusă se adaugă o nervură lată de 2 mm și înaltă de 3—4 mm, fixată corespunzător mijlocului crestei alveolare. Această nervură conferă lingurii rezistența necesară, impusă de operația de amprentare.

— Ambalarea machetei în pastă de ghips, fiind utilizată chiuveta cunoscută de la ambalarea protezelor parțiale acrilice.

— Izolarea tiparelor, după tehnicile cunoscute, specifice acestor piese.

— Prepararea pastei de acrilat termopolimerizabile într-un godeu prin depunerea monomerului și polimerului în proporția indicată de prospect.

— Termopolimerizarea, după introducerea pastei în tipar.

— Dezambalarea și prelucrarea.

LINGURA INDIVIDUALĂ METALICĂ

Înainte de sintetizarea rășinilor, dacă era necesară o lingură individuală rezistentă, se recurgea la utilizarea aliajelor metalice pentru confecționarea acestora.

Lingurile metalice erau obținute prin două tehnici: prin turnare și prin ștanțare. Pentru ambele tehnici se depunea un efort deosebit. De mai mult timp lingurile din aliaje metalice au fost înlocuite, pentru totdeauna, cu lingurile din rășini acrilice autopolimerizabile.

9.

AMPRENTA FINALĂ

Amprenta finală, în multe țări, poartă numele de amprentă funcțională sau de amprentă secundară. Amprenta finală prezintă înregistrată, cu multă exactitate, suprafața cîmpului protetic în totalitate: zona de sprijin și zona de succiune. În amprenta finală se toarnă modelul definitiv.

Amprenta finală pune în valoare toți factorii care participă la menținerea și stabilitatea protezei pe cîmpul protetic (Ene L.). Totodată creează condițiile pentru repartizarea echilibrată a presiunilor masticatorii pe întreaga suprafață a cîmpului protetic, a exercitării funcției fonetice și a restaurării fizionomice (Ene L.). Aceste obiective sînt obținute prin amprentarea finală dacă sînt utilizate materiale speciale, susținute de lingura individuală.

Înainte de efectuarea amprentării finale, în cabinet, lingura individuală este adaptată cu multă atenție la limitele cîmpului protetic. Adaptarea este realizată cu ajutorul unor teste specifice pentru fiecare cîmp protetic, maxilar și mandibular. Marginile lingurii, în timpul operației de adaptare, sînt supuse mai mult sau mai puțin unor modificări.

Intervențiile efectuate la nivelul marginilor pentru adaptare sînt:

— subțiere sau îngroșare;

— scurtare sau lungire;

— modelare cu ajutorul materialelor termoplastice adaptate funcțional, în raport de structurile anatomice ale cîmpului protetic. Amprenta este efectuată numai după ce a fost obținută stabilitatea și menținerea lingurii individuale pe cîmpul protetic.

MATERIALE INDICATE PENTRU AMPRENTA FINALĂ

În general, pot fi folosite toate materialele produse pentru amprentare, deoarece sînt caracterizate de o stare plastică care este capabilă să înregistreze o suprafață și un detaliu. Dar materialele indicate pentru amprenta finală a cîmpului protetic edentat total, posedă proprietatea fizică de a prezenta în stare de pastă o vîscozitate redusă (fluiditate). Din punct de vedere al gradului de vîscozitate materialele de amprentare sînt împărțite, astfel: cu vîscozitate redusă (ghipsul, pasta de oxid de zinc eugenol, alginatele, elastomerii de sinteză sub formă de paste); cu vîscozitate medie (bucoplasticele, dentiplastul, Adhesealul); cu vîscozitate crescută (termoplasticele — Stents, Kerr) și cu vîscozitate lentă progresivă (Hidrocast, Ivoseal, Coe-flex, Coe Confort).

— *Pasta de ghips.* Este obținută prin amestecul apei cu pudra de ghips (sulfatul de calciu). Plasticitatea pastei este redusă la 2—3 minute prin adaus de clorură de sodiu 2—3%. Pasta are indicații limitate, este folosită numai la maxilar. Este materialul care, datorită unei plasticități ideale, deformează foarte puțin suprafața cîmpului protetic și reproduce toate elementele cu maximum de exactitate.

— *Pastele de eugenat de zinc.* Compoziția acestor paste este, după cum le arată numele, combinația oxidului de zinc cu eugenolul și colofoniul. Acestea reprezintă ingredientele de bază, la care se mai adaugă alte substanțe în cantități reduse pentru a se modifica gustul, mirosul și a dobîndi un aspect agreabil, încît să fie comercializate cît mai ușor. Sînt prezentate, în general, sub formă de paste ambalate în două tuburi, avînd culori diferite. Într-un tub există oxidul de zinc cu lanolină hidratată și clorură de magneziu, iar în altul există colofoniul împreună cu eugenolul la care se adaugă alte uleiuri (in, mineral, măsline). Aceste paste poartă diferite denumiri comerciale: Repin (Spofa), S. S. White, Kelly's paste. Pentru calitățile excepționale pe care le au (plasti-

Scanned with OKEN Scanner

citate, stabilitate volumetrică și chimică, exactitate), reprezintă materialele pentru care nu există contraindicații în ceea ce privește amprentarea finală a edentatului total. Sînt utilizate în toate clinicile de protetică dentară din țara noastră sau din alte țări ale lumii. Sînt specialiști care le ocolesc deoarece, în stare plastică pătează, murdăresc obiectele cu care vin în contact, în special țesăturile (hainele).

— *Materialele elastice de tipul alginatelor*, sînt folosite mai puțin. Sînt indicate, în special, pentru amprentarea cîmpurilor moi, însoțite de zone retentive. În amprentă este obligatoriu să fie turnat mediat modelul, demulat repede după priză, pentru a se obține exactitatea și duritatea acestuia.

— *Materialele elastice de tipul elastomerilor de sinteză* (siliconii, thiocauciucurile și polieterii) sînt materiale stabile, cu foarte mare exactitate de redare și cu plasticitate favorabilă pentru amprentarea cîmpurilor protetice.

— *Materialele bucoplastice* sînt indicate, în special, pentru cîmpurile protetice mandibulare. Amprenta obținută este conservată în condiții speciale pînă la turnarea modelului. Are indicația majoră să se confecționeze imediat modelul, pentru a se evita deformarea amprentei.

— *Materialele termoplastice* (Stents) sînt indicate pentru amprentarea cîmpurilor protetice dure, deoarece prezintă vîscozitate foarte crescută. Mai sînt indicate pentru amprentări parțiale pentru a se obține închideri marginale (distală, sublinguală, frontal vestibulară etc.). Tehnica de amprentare solicită manevre foarte pretențioase, răbdare și consum mare de timp, ceea ce a determinat ca ele să fie utilizate în mod excepțional.

În amprentarea finală, pentru a se înregistra cu cea mai mare exactitate structurile cîmpului protetic, sînt folosite uneori mai multe materiale, caracterizate prin vîscozitate diferită. Se obține amprenta cunoscută sub numele de «amprentă compusă».

TEHNICI DE AMPRENTARE

Din 1910 frații Green au enunțat obiectivele care sînt urmărite și obținute de amprenta finală în edentația totală:

— extinderea maximă a plăcii cu realizarea unei înălțimi corecte a marginilor;

— repartizarea echilibrată a presiunilor pe întreaga suprafață a țesuturilor cîmpului protetic;

— respectarea libertății mișcărilor părților moi;

— realizarea închiderii marginale.

În dorința de a se obține proteze totale cu funcționalitate îmbunătățită, a existat preocuparea pentru perfecționarea tehnicilor de amprentare și pentru producerea unor materiale de înregistrare cu proprietăți noi (bucoplastice, cu timpul de priză caracteristic).

În prezent, sînt foarte multe metode și tehnici de amprentare finală, fiecare prezintă avantaje și dezavantaje, ceea ce arată că înregistrarea cîmpului protetic ridică multiple probleme în fața specialistului care se angajează să-l restaureze protetic. În scopul argumentării celor arătate mai sus, prezentăm ca exemple cîteva din tehnicile de amprentare.

Scanned with OKEN Scanner

— *Amprentarea muco-dinamică.* În timpul amprentării sînt efectuate de către părţile moi multe mişcări dirijate, cunoscute sub numele de mişcări test.

— *Amprentarea muco-statică.* În timpul amprentării cîmpul protetic nu este deformat. Părţile moi nu sînt mobilizate, marginile sînt modelate static.

— *Amprentarea cu gura deschisă.* Marginile amprentei sînt modelate prin mişcările părţilor moi mobilizate de pacient şi de operator. Este o tehnică folosită, în general, mai mult decît altele.

— *Amprenta cu gura închisă.* Amprenta este efectuată sub presiune ocluzală funcţională iar mandibula este situată în relaţia centrică. Lingurile individuale prezintă borduri de ocluzie. Este o tehnică folosită mai rar.

— *Amprenta compresivă* este indicată numai pentru cîmpurile protetice dure, la care mucoasa are un grad redus de rezilienţă.

— *Amprenta de despovărare,* anumite zone ale cîmpului protetic sînt comprimate inegal, deoarece realizează o repartizare a presiunilor în mod diferit.

La tehnicile de amprentare enunţate, se adaugă cele care poartă numele autorului care a imaginat-o, exemplu: tehnica fonetică a lui Devin, amprenta fonetică a lui Hervé, a lui J. Schreinemakers, a lui Lejoyeux, a lui Herbst etc..

ANALIZA AMPRENTEI FINALE

Această operaţie este efectuată de cei doi specialişti care participă la realizarea protezelor. În cabinet de către medic, care efectuează analiza prin comparaţie cu elementele cîmpului protetic şi de tehnician în laborator, imediat ce a fost primită amprenta din cabinet, înainte de a turna modelul. Analiza trebuie făcută cu, competenţă profesională şi cu responsabilitate. Calitatea amprentei reprezintă un factor important de care depinde succesul restaurării protetice.

Analiza amprentei scoate în evidenţă următoarele:

1. — repartizarea materialului de amprentă pe suprafaţa lingurii individuale, corect este ca stratul să prezinte o grosime uniformă (1, 6—2mm);
2. — aderenţa (fixitatea) materialului la suprafaţa lingurii, este solidar în toate zonele;
3. — centrarea amprentei pe suprafaţa cîmpului protetic, constatată la nivelul zonei frontale şi a zonelor laterale; uniformitatea grosimii marginilor reprezintă principalul argument al centrării, alături de incizura frenului buzei superioare cînd este situat median;
4. — cuprinderea întregii suprafeţe a cîmpului protetic;
5. — modelajul marginilor, corespunzător cu configuraţia fundurilor de sac.

Detalii.

a — *Configuraţia marginilor amprentei maxilarului* (formă şi dimensiune) (fig. 5—35):

— Pe linia mediană prezintă impresiunea frenului buzei superioare, sub forma unei incizuri cu adîncime şi lăţime variabilă.

— Corespunzător incisivilor, marginea este mai subţire, aşa cum este conformat şi fundul de sac la acest nivel.



Fig. 5—35. Configurația marginilor amprentate la maxilar.

— Corespunzător caninilor, marginea este mai înaltă și mai groasă, fundul de sac, la acest nivel, prezintă înălțime mai mare și este mai larg.

— Corespunzător premolarilor sînt două incizuri de fiecare parte, cu adîncime variabilă, lăsate de bridele gingivo-bucale laterale.

— Corespunzător molarilor marginea este mai groasă.

— Corespunzător tuberozității, grosimea și înălțimea sînt foarte variabile, în funcție de existența, aspectul și dimensiunile lor.

b — *Configurația marginilor amprentei mandibulei:*

— Pe linia mediană vestibular și lingual, există incizurile imprimate de cele două frenuri, al buzei și al limbii.

— Corespunzător grupului de dinți incisivi, marginea este subțire.

— Corespunzător caninilor marginea este puțin mai lungă și mai groasă.

— Corespunzător premolarilor marginea este mai groasă. În fiecare parte există impresiunile lăsate de bridele gingivo-bucale laterale inferioare.

— Corespunzător molarilor, marginea se îngroașă progresiv.

— Lingual, antero-paramedian, circa 15 mm, marginea este groasă.

— Paralingual, corespunzător premolarilor și molarilor, marginea este subțire.

— Extremitatea distală are imprimată treimea anterioară a tuberculului piriform.

9.

MODELUL DEFINITIV

Modelul definitiv, este cunoscut și sub numele de model funcțional sau de lucru. Modelul definitiv reprezintă copia foarte exactă a cîmpului protetic edentat total. El redă cu fidelitate suprafața zonei de sprijin acoperită de mucoasa fixă și zona de succiune acoperită de mucoasa neutră.

Scanned with OKEN Scanner

Modelul definitiv este confecționat din materiale dure, rezistente la operațiile ce vor fi efectuate în timpul fazelor de laborator, în care sînt confecționate protezele totale.

Ghipsurile dure, posedă proprietăți fizico-chimice care le recomandă și pentru confecționarea modelelor edentatului total. Ghipsurile dure de tip Moldano sau ghipsul Alabastru, prezintă duritate de zece ori mai mare decît cel obișnuit și coeficientul de dilatare de numai 0,10%. Calitățile optime ale acestor materiale sînt valorificate dacă prepararea pastei se face în proporție precisă și se amestecă la vacuum-malaxor. Soclul modelului este turnat din ghips obișnuit.

Modelul definitiv prezintă următoarele caracteristici:

— este obținut prin turnarea în amprenta definitivă;

— este confecționat din ghips dur;

— reprezintă copia pozitivă exactă a cîmpului protetic fiind reprezentate ambele zone: de sprijin și de succiune.

Folosește pentru:

— completarea examinării cîmpului protetic;

— confecționarea șablonului de ocluzie;

— confecționarea machetei protezei;

— obținerea tiparului.

La dezambalare, poate să fie distrus sau păstrat, dacă a fost utilizat articulatorul.

TEHNICA DE CONFECȚIONARE

Din punct de vedere tehnic apar unele particularități în confecționarea modelelor, impuse de proprietățile fizico-chimice ale materialelor de amprentă.

Este descrisă tehnica de obținere a modelelor turnate în amprentele luate cu ghips sau pastă de eugenat de zinc, deoarece prezintă tehnologia cea mai complexă.

Tehnica de confecționare cuprinde următoarele operațiuni:

a — *Indiguirea amprentei.* Indiguirea constă în fixarea, prin lipire, a unui rulou de ceară cu diametrul de circa 4—5 mm, la o distanță de 3—4 mm de marginile amprentei pe fața exterioară (fig. 5—36). Această operație este efectuată pentru a se asigura redarea pe model a configurației fundurilor de sac nemodificate, așa cum au fost înregistrate de modelajul marginilor amprentei.

Corespunzător acestui rulou de ceară, modelul va prezenta la nivelul fundurilor de sac un perete care-l delimitează spre exterior, înalt de 3—4 mm și lat (gros) de 4—5 mm. La amprenta mandibulară ruloul de ceară o înconjoară la exterior; la nivelul marginilor corespunzătoare fundului de sac lingual, se lipește o plăcuță de ceară asemănătoare planșeului.

b — *Cofrarea amprentei* constă în fixarea unei benzi de ceară lată de 15—20 mm împrejurul ruloului utilizat pentru îndiguire. Prin cofrare se obține un fel de cutie, amprenta reprezintă partea inferioară (fig. 5—37).

Cofrarea este realizată în următoarele scopuri: pasta de ghips turnată în amprentă este vibrată, fără să mai curgă lateral; soclul modelului rezultă cu formă și dimensiuni corespunzătoare. Amprentele luate cu materiale bucoplastice și elastice nu beneficiază de operația de indiguire și de cofrare.

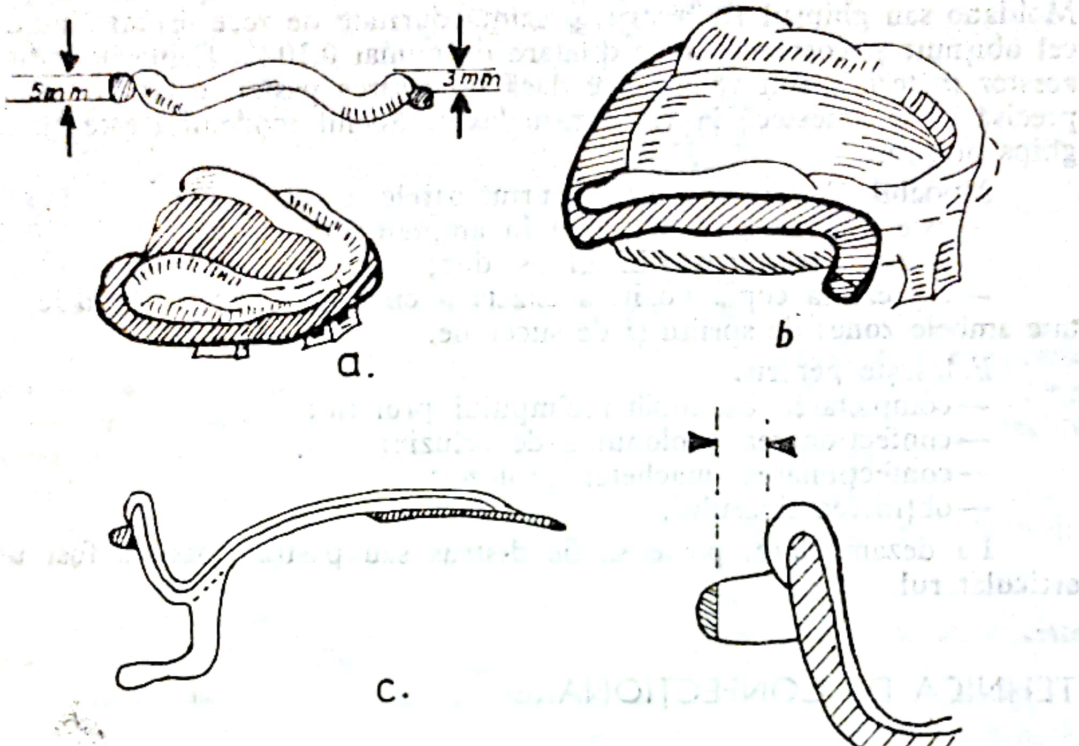

Fig. 5—36. Indiguirea amprentei definitive. *a, b* — Vedere de ansamblu; *c, d* — secțiuni.



Fig. 5—37. Amprentă funcțională cofrată. *a* — Față; *b* — profil.

c — *Izolarea.* Toate amprentele sînt spălate sub un jet de apă. Pe suprafața amprentelor rămîne un strat de lichid care favorizează curgerea (alunecarea) pastei de ghips. Numai amprenta din ghips este izolată, după tehnicile cunoscute.

d — *Prepararea pastei* se face prin amestecarea manuală sau mecanică a pudrei de ghips dur cu apa, în proporția indicată.

Scanned with OKEN Scanner

e — *Turnarea.* Structura densă şi omogenă a modelului, care conferă duritate maximă, este obţinută dacă se foloseşte masa vibratorie. Microvibraţiile aglomerează particulele solide şi elimină bulele de aer incorporate în masa pastei de ghips. Grosimea optimă a stratului de Moldano este de 10 mm. Moldano turnat într-un strat mai subţire, este fracturat de ghipsul obişnuit turnat pentru formarea soclului, deoarece are coeficientul de dilatare de două ori mai mare.

Modelul funcţional confecţionat astfel va avea soclul de 10 mm în dreptul bolţii palatine iar la periferia cîmpului protetic mai înalt cu 3—4 mm şi lat de 5 mm. (fig. 5—38 a, b).

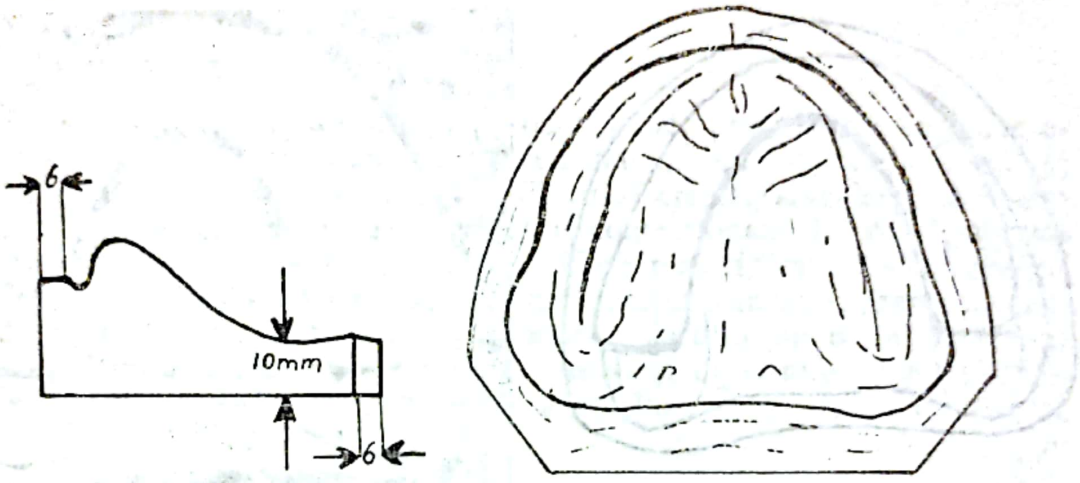

Fig. 5—38. Modelul funcţional. *a* — Formă; *b* — dimensiune.

f — *Demularea.* Momentul începerii acestei operaţii este ales în funcţie de priza ghipsului Moldano, nu de cea a ghipsului obişnuit din care s-a turnat soclul, fiindcă este de aproape trei ori mai rapidă.

Demularea se execută în mod diferenţiat, fiind dependentă de natura materialului de amprentare:

— prin ciocănire şi desprindere a fragmentelor cu spatula, la amprentele din ghips;

— prin încălzirea în apă a amprentelor luate cu materiale bucoplastice, termoplastice şi pasta de oxid de zinc—eugenol şi de desprinderea lor prin tracţiune;

— prin tracţionarea amprentelor din materiale elastice care cedează şi eliberează modelul.

g — *Fasonarea soclului.* Modelul demulat din amprentă este aşezat la aparatul de soclat să se reducă dimensiunile soclului şi totodată să se contureze forma asemănătoare cu cea a cîmpului protetic. Soclul are înălţimea de 12—15 mm. Dacă amprenta a fost îndiguită şi cofrată, soclarea este făcută numai pentru finisarea formei.

Modelele turnate în amprentele care nu au beneficiat de operaţiunea de indiguire şi de cofrare, sînt prelucrate la nivelul pereţilor exteriori ai fundurilor de sac cu mai multă atenţie, deoarece este necesar să se conserve o anumită grosime.

Scanned with OKEN Scanner

11.

ȘABLOANELE DE OCLUZIE

Șabloanele de ocluzie, sînt piese auxiliare indispensabile în tehnologia protezelor totale, necesare pentru determinarea și înregistrarea relației intermaxilare. Ele reproduc aproximativ baza și arcadele dentare artificiale ale viitoarelor proteze (fig. 5—39 a, b, c, d).

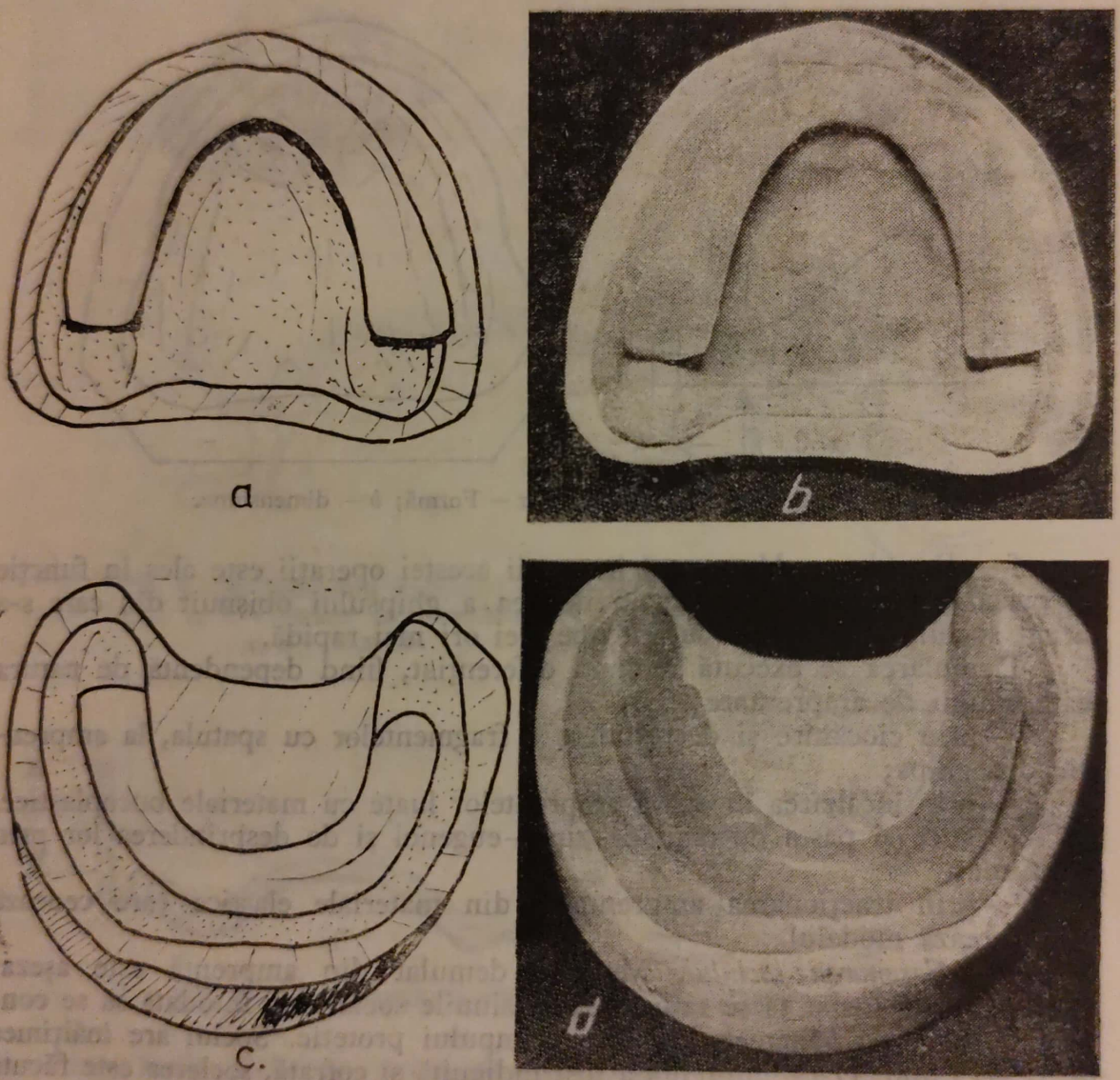

Fig. 5—39. a, b — Șablon de ocluzie superior (schemă și fotografie); *c, d* — șablon de ocluzie inferior (schemă și fotografie).

Părțile componente ale șabloanelor de ocluzie sînt: baza șablonului și bordura de ocluzie.

a. Baza șablonului

Baza șablonului este asemănătoare cu lingura individuală, de foarte multe ori poate să rezulte din aceasta, readaptată pe modelul definitiv. Este confecționată, în general, din placă de bază sau din polistiren.

Tehnologia de obținere este identică cu cea care a fost descrisă pentru realizarea lingurii individuale. Baza șablonului de ocluzie este realizată din rășini acrilice în două situații clinice, pentru care medicul le solicită în scris pe fișa de laborator: 1 — condițiile de menținere și de stabilitate oferite de cîmpul protetic sînt foarte deficitare; 2 — cînd sînt prevăzute înregistrările grafice pentru determinarea relației intermaxilare.

b. Bordura de ocluzie

Bordura de ocluzie, numită și val de ocluzie, prezintă cîteva caracteristici: 1 — forma și dimensiunea sînt asemănătoare cu ale arcadei dentare; 2 — poziția este fixată corespunzător mijlocului crestei alveolare; 3 — sînt realizate din ceară roz, sau Stents; dacă sînt confecționate din ceară, aceasta trebuie să prezinte punctul termic de plastifiere mai ridicat; 4 — dimensiunile obișnuite ale bordurii sînt de 10 mm înălțime în zona frontală, descrescînd progresiv spre distal, corespunzător molarului de 6 ani înălțimea are 6 mm. Lățimea este de 5 mm în zona frontală și de 8 mm în zona molarilor (fig. 5—40); 5 — limita posterioară a bordurii este situată în dreptul

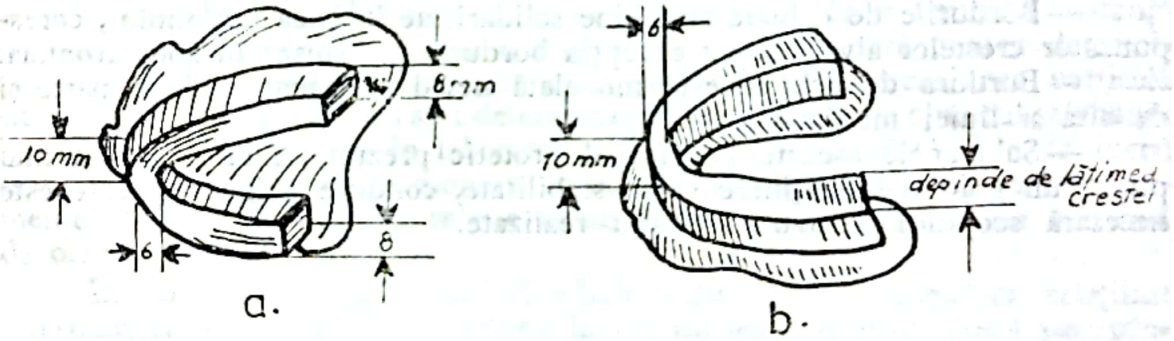

Fig. 5—40. Dimensiunea bordurilor de ocluzie. *a* — Superior; *b* — inferior.

feței distale a primului molar; 6 — muchiile bordurii sînt rotunjite iar suprafețele plane; 7 — bordura de ocluzie este solidarizată la baza șablonului prin lipire cu ceară foarte fierbinte.

În tratamentul edentației totale bimaxilare sînt necesare două șabloane de ocluzie, unul pentru maxilar și altul pentru mandibulă. Bordurile de ocluzie pot să fie realizate ambele din ceară sau din Stents. Este posibil să se realizeze la șablonul superior din Stents, iar la șablonul inferior din ceară.

Conformarea bordurilor de ocluzie se poate obține după următoarele tehnici: 1 — manual, o folie de ceară este plastifiată și rulată; 2 — ceara topită este turnată într-un conformator alcătuit din două piese, care se asamblează printr-un sistem de culisare, rezultă bordura cu forma caracteristică; 3 —

Scanned with OKEN Scanner

industrial sînt produse şi comercializate batoane de ceară de formă paralelipipedică, cu secţiunea de pătrat, care sînt mai înainte plastifiate şi apoi modelate după forma crestei alveolare.

Şabloanele de ocluzie prezintă următoarele caracteristici:

— Baza şablonului este rigidă, nedeformabilă, rezistentă la presiunile ocluzale. Pentru aceasta baza şablonului inferior din placă termoplastică este prevăzută cu o întăritură de sîrmă (fig. 5—41).

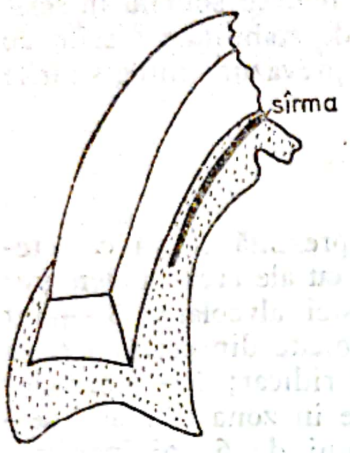

Fig. 5—41. Baza şablonului inferior întărită cu sîrmă.

— Baza şablonului este confecţionată din placă de bază sau din răşini acrilice (niciodată nu se pot realiza din materiale termoplastice de tipul Stentsului).

— Marginile şablonului sînt modelate cu dimensiuni şi formă corespunzătoare fundurilor de sac (nu sînt ascuţite, tăioase, să producă leziuni, sau foarte groase).

— Baza este în contact intim cu suprafaţa zonei de sprijin a cîmpului protetic.

— Baza şablonului nu prezintă mişcări de basculare, dacă sînt exercitate presiuni alternative la nivelul bordurilor de ocluzie.

— Şablonul se poate îndepărta şi repune pe model fără dificultate.

— Bordurile de ocluzie prezintă forme şi dimensiuni asemănătoare cu a arcadelor dentare.

— Bordurile de ocluzie sînt bine solidarizate la baza şablonului, corespunzător crestelor alveolare cu excepţia bordurii superioare în zona frontală.

— Bordura de ocluzie este modelată neted şi simetric, de o parte şi de alta a liniei mediane.

— Şabloanele aşezate pe cîmpul protetic prezintă, mai mult sau mai puţin, un grad de menţinere şi de stabilitate, condiţie obligatorie care este necesară scopului pentru care sînt realizate.

12.

ANALIZA ŞABLOANELOR DE OCLUZIE DUPĂ DETERMINAREA ŞI ÎNREGISTRAREA OCLUZIEI

Şabloanele de ocluzie sînt utilizate astfel: 1 — de medicul stomatolog în cabinet, cu ajutorul lor este posibilă determinarea şi înregistrarea poziţiei mandibulei faţă de maxilar în relaţie centrică; 2 — de tehnicianul dentar în laboratorul de tehnică dentară pentru fixarea modelelor în ocluzor sau în

Scanned with OKEN Scanner

articulator. Şabloanele de ocluzie sînt piesele pe care au fost înregistrate mai multe date de la nivelul cîmpului protetic, transferabile în laborator pentru a fi folosite de tehnician la alegerea şi montarea dinţilor.

La edentatul total, în urma pierderii dinţilor de pe arcade, mandibula prezintă mişcări mai ample în toate cele trei planuri (sagital, orizontal şi frontal).

Mandibula faţă de maxilar îşi menţine o singură poziţie nemodificată (în cele trei planuri) şi reproductibilă, este cea cunoscută sub termenul de « relaţie centrică ».

Relaţia centrică este definită ca o poziţie a mandibulei faţă de maxilar, în care condilii mandibulari sînt situaţi înalt, cît mai posterior şi centraţi în cavitatea glenoidă dar neforţaţi, din care se pot efectua toate mişcările mandibulei. Întotdeauna poziţia de relaţie centrică rămîne ca singura poziţie a mandibulei reproductibilă.

Mandibula la dentat în poziţia de relaţie centrică este situată faţă de maxilar la o anumită distanţă, exteriorizată la nivelul etajului inferior al figurii prin dimensiunea verticală de ocluzie. La edentatul total, dimensiunea verticală de ocluzie nu mai există (dispare odată cu extracţia tuturor dinţilor de pe o arcadă) deoarece este determinată de prezenţa dinţilor, de contactele dento-dentare. Şabloanele de ocluzie prin bordurile de ocluzie, pentru un moment al unei faze clinice, înlocuiesc arcadele dentare naturale. Datorită bordurilor de ocluzie se determină şi se înregistrează dimensiunea verticală de ocluzie a etajului inferior al figurii. Mandibula este situată cu ajutorul bordurilor de ocluzie, prin tatonări succesive, la o anumită distanţă faţă de maxilar. Această poziţie a mandibulei este necesară pentru determinarea şi înregistrarea relaţiei centrice a mandibulei. Dimensiunea verticală de ocluzie şi relaţia centrică sînt determinate şi înregistrate cu ajutorul şabloanelor de ocluzie şi trimise în laborator pentru ca cele două modele de lucru (superior şi inferior) să fie montate în ocluzor sau articulator. Aceste instrumente menţin modelele în relaţie centrică cu aceeaşi dimensiune verticală de ocluzie.

În faza de cabinet intitulată « Determinarea şi înregistrarea relaţiilor intermaxilare », şabloanele de ocluzie la nivelul bordurilor de ceară sînt prelucrate pentru a se obţine următoarele elemente:

a — Curbura vestibulară a arcadelor dentare în zona frontală.

b — Direcţia şi nivelul planului de ocluzie în zona frontală şi în zona laterală.

c — Dimensiunea verticală a etajului inferior.

d — Poziţia mandibulei în relaţie centrică.

e — Repere deosebit de utile pentru precizarea dimensiunilor dinţilor frontali şi pentru montarea lor.

Şabloanele de ocluzie după prelucrarea din cabinet (aspectul bordurilor de ocluzie).

a — *Curbura vestibulară* a bordurii de ocluzie a şablonului superior, constituie reperul pe care îl primeşte şi îl foloseşte tehnicianul dentar pentru situarea feţelor vestibulare ale dinţilor frontali superiori. Este cunoscut,

Scanned with OKEN Scanner

curbura feței vestibulare a arcadei dentare naturale la dentați și a celei artificiale la edentați, reprezintă suportul rigid pentru plenitudinea buzelor, obrajilor și a feței.

Cu ajutorul bordurilor de ceară se hotărăște unde este necesar să fie așezate fețele vestibulare ale dinților frontali, pentru restaurarea aspectului fizionomic și a funcției fonetice.

Curbura vestibulară, în general, este modificată (numai întîmplător nu sînt efectuate modelări) astfel: poziția în sens anteroposterior (vestibulooral) să fie mai avansată (vestibularizată) sau, dimpotrivă, mai retrasă (palatinizată). În prima situație se depune ceară în a doua se radiază ceara, operația este efectuată în urma aprecierilor (făcute de medic și pacient) aspectului facial; arcul de cerc pe care se înscrie curbura vestibulară a bordurii de ocluzie poate să fie mărit sau micșorat, după aceleași criterii fizionomice.

Curbura vestibulară a bordurii de ceară la maxilar, se află mai anterior (vestibular) față de mijlocul crestei alveolare.

b — *Suprafețele libere* a celor două borduri, superioară și inferioară, se întîlnesc și solidarizează ambele șabloane între ele. Locul de întîlnire a suprafețelor libere reprezintă planul de orientare ocluzală, unde vor fi situate marginile incizale ale dinților frontali superiori și fețele ocluzale ale dinților laterali. Planul de orientare ocluzală (protetică) este stabilit la un anumit nivel, și cu o anumită direcție, specifică pentru zona frontală și pentru zona laterală.

Precizări. Planul de ocluzie la dentat este un plan multiondulat în sens sagital și transversal, determinat de raportul de ocluzie din zona frontală și de relieful fețelor ocluzale ale dinților laterali. Planul de ocluzie prezintă cele trei curburi: sagitală (Spee), transversală (Wilson) și incizală.

Planul de orientare ocluzală rezultă din reducerea sinuozităților și curburilor planului de ocluzie. El unește marginile incizale a frontalilor superiori cu vîrfurile cuspizilor disto-linguali ai molarilor de 12 ani; este situat paralel față de planul lui Camper (spina nazală anterioară și centrul conductelor auditive externe). Acest plan de orientare ocluzală este folosit în practică denumit și planul de orientare protetică. Planul de orientare ocluzală în zona frontală are direcție paralelă cu linia bipupilară și este situat cu 2 mm sub marginea liberă a buzei superioare; în zona laterală este paralel cu planul lui Camper. După Landa planul de orientare ocluzală în zona laterală este paralel cu planul lui Camper, dar la o distanță de aproximativ 26 mm. Nivelul planului de ocluzie în zona laterală este situat, în general, la mijlocul distanței dintre cele două creste. După Sears planul de ocluzie este necesar să fie situat mai aproape de creasta mai resorbită.

c — *Dimensiunea în sens vertical* a celor două borduri de ocluzie (superioară și inferioară) este modificată întotdeauna prin reducere, sau prin adăugare. Intervenția de modificare a dimensiunii a fost efectuată de necesitatea situării mandibulei la o anumită distanță față de maxilar, pentru a se restabili dimensiunea verticală a etajului inferior al feței, și pentru a restabili nivelul planului de ocluzie.

Mandibula, cu ajutorul șabloanelor de ocluzie, este situată în sens vertical la o anumită distanță față de maxilar, într-o poziție optimă, care cores-

Scanned with OKEN Scanner

punde cu cea din relația centrică a mandibulei, iar la nivelul etajului inferior al feței restabilește dimensiunea verticală a acestuia din punct de vedere fizionomic. Această poziție optimă a mandibulei este mult căutată deoarece: restabilește aspectul figurii; asigură contracții musculare (la nivelul musculaturii mobilizatoare) în limite fiziologice; creează senzația de confort a pacientului; asigură funcționalitatea protezelor și succesul tratamentului. Această poziție pe care o ocupă mandibula la edentatul total, trebuie să fie identică cu poziția pe care o ocupă mandibula în dimensiunea verticală de ocluzie la dentat. Poziția mandibulei pentru restabilirea dimensiunii verticale de ocluzie la edentatul total este mult căutată, ea constituie o operație foarte dificilă și nesigură, însoțită de frecvente eșecuri (reprezentate de poziții mai apropiate sau mai depărtate ale mandibulei față de maxilar, ceea ce se exteriorizează la nivelul etajului inferior printr-o dimensiune verticală mai mică sau, invers, mai mare).

Poziția mandibulei, adică dimensiunea verticală de ocluzie, este determinată cu ajutorul următoarelor teste: antropometrice, fizionomice, fiziologice și de laborator:

—*După testul antropometric*, în urma determinărilor cu șabloanele ar trebui să rezulte: egalitate între etajul inferior și etajul superior; al feței (mijlociu al figurii). Acest test este orientativ deoarece nu toți indivizii prezintă o egalitate între etajele feței; egalitate între distanța dintre unghiul comisurii bucale și unghiul extern al fantei palpebrale și cea dintre punctul subnazalgnation; echilibru între etajele feței, corespunzător tipului antropologic.

—*După testul fizionomic*, aspectul facial al pacientului ar trebui să fie în condiții de armonie dimensionale, cu o plenitudine corespunzătoare a părților moi și cu o înfățișare relaxată.

—*După testele fiziologice*, mandibula este situată în alte poziții decît cea de ocluzie. Există următoarele teste fiziologice: 1 — Testul poziției de repaus sau de postură a mandibulei, cînd mandibula se află într-o poziție fundamentală reflexă, simetrică, determinată de o stare de echilibru în tonusul muscular, ce corespunde la dentat cu o anumită distanță între arcadele dentare, cunoscută sub numele de spațiu de inocluzie fiziologică, însoțită de o dimensiune verticală proprie a etajului inferior al feței. Poziția de repaus este dependentă total de echilibrul în tonicitatea musculaturii (mobilizatoare a mandibulei) și independentă față de existența sau absența dinților pe arcade, ce apare ca o poziție constantă, ceea ce o recomandă să fie folosită ca o poziție de referință în determinarea dimensiuni verticale de ocluzie. 2 — Testele funcției fonetice, care folosesc raporturile dintre maxilare apărute cînd se pronunță anumite sunete. După Silverman, la pronunțarea consoanei « S » se stabilește cea mai mică distanță între arcadele dentare, fiind denumit spațiul minim de vorbire. Poziția mandibulei la pronunțarea literei « M » este identică cu poziția de repaus a mandibulei.

—*După testele de laborator*, sînt efectuate următoarele înregistrări (obiective): presiunea interocluzală pentru care au fost imaginate diferite tehnici. Presiunea maximală se înregistrează în poziția de intercuspidare maximă; diferența de potențial electric la nivelul mușchilor mobilizatori ai mandibulei, minimum de activitate electrică arată poziția de repaus a mandibulei.

Scanned with OKEN Scanner

d — *Raportul în plan orizontal* a celor două şabloane solidarizate la nivelul bordurilor de ocluzie exprimă poziţia în care mandibula a fost înregistrată faţă de maxilar, cea de «relaţie centrică» (fig. 5—42). Mandibula a fost condusă şi înregistrată faţă de maxilar avînd condilii în cavităţile glenoide situaţi în poziţie posterioară, înaltă şi simetrică, pentru a se asigura rapoarte funcţionale.

Asupra raportului dintre relaţia centrică şi poziţia de intercuspidare maximă există păreri diferite.

Şcoala reprezentată de Pankey-Mann-Schuyller, recomandă ca intercuspidare maximă să se realizeze mai anterior de poziţia de relaţie centrică cu 0,1—1,3 mm, ceea ce corespunde cu un long centric.

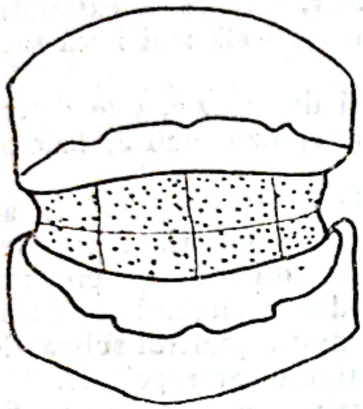

Fig. 5—42. Aspectul şabloanelor după prelucrarea din cabinet.

Şcoala gnatologică, recomandă întotdeauna ca fiind necesar să se obţină coincidenţă (să se suprapună) între intercuspidarea maximă şi relaţia centrică (point centric).

Deoarece operaţia de determinare a relaţiei centrice este însoţită de erori cu repercusiuni destul de severe pentru restaurarea protetică, au fost imaginate mai multe tehnici cu ajutorul cărora să se obţină poziţionarea mandibulei. Alături de acestea au fost create probe-test cu ajutorul cărora se face verificarea exactităţii determinării relaţiei centrice. Şabloanele sînt fixate între ele cu ajutorul unor clame în «U» în trei zone diferite pentru a se asigura o foarte bună solidarizare. Dacă nu sînt bine fixate, orice deplasare însemnează deteriorarea relaţiei centrice, ceea ce impune reluarea operaţiei.

e — *Bordura şabloului superior* prezintă însemnate mai multe repere deosebit de utile pentru precizarea dimensiunilor dinţilor frontali şi pentru montare. Reperele sînt trasate sub forma unor linii, imprimate cu ajutorul spatulei pe suprafaţa vestibulară a bordurii de ocluzie la şablonul superior, astfel:

— Linia mediană trasată cu direcţia verticală după linia mediană a feţei. Uneori, se poate deduce şi după poziţia frenului, dacă este situat median.

— Linia caninilor, cunoscută şi sub numele de linia comisurilor, deoarece corespunde, în general, cu locul unde sînt situate comisurile fantei bucale, reprezintă locul de proiecţie al vîrfului cuspidului caninului superior. Sînt însemnate prin linii verticale de o parte şi de alta a liniei mediane, la distanţe variabile.

— Linia surîsului, corespunde cu nivelul pînă unde se ridică marginea buzei superioare şi constituie limita la care se va aşeza coletul dinţilor frontali superiori. Este marcată pe bordura de ocluzie a şablonului superior printr-o linie orizontală paralelă cu planul de ocluzie.

Liniile caninilor şi linia surîsului reprezintă reperele după care, în laborator, se aleg dinţii frontali. Aceste repere sînt folosite astfel: distanţa dintre liniile caninilor este egală cu lăţimea (cu dimensiunea mezio-distală) a celor

Scanned with OKEN Scanner

6 dinți frontali superiori; distanța dintre linia surîsului și marginea liberă a bordurii de ocluzie, este egală cu înălțimea acestor dinți.

Șabloanele de ocluzie sînt însoțite de fișa de laborator pe care se completează în scris următoarele indicații: culoarea dinților, forma dinților, reliefuI feței ocluzale a dinților laterali, materialul din care vor fi dinții, tipul de montare și eventuale artificii pentru mascarea prezenței protezelor.

— Culoarea dinților este stabilită cu acordul pacientului, deoarece reprezintă elementul caracteristic ce domină celelalte însușiri ale dinților, ea atrage mai mult atenția, impresionînd simțul vizual. Se folosește cheia de culori specifică pentru fiecare fabrică producătoare de materiale dentare, alcătuită dintr-un număr variabil de culori, materializată cu ajutorul unor fațete.

— Forma dinților este stabilită pentru fiecare pacient în armonie cu forma figurii, fiind un element care participă, alături de altele, la obținerea unei proteze individualizate.

— Relieful fețelor ocluzale este necesar să fie cuspidat, să asigure eficiența masticatorie în mod satisfăcător.

— Materialul din care sînt realizați dinții. Sînt cunoscute caracteristicile clinico-tehnico-terapeutice a dinților din porțelan și a celor din acrilat. În general, sînt preferați dinții din acrilat pentru cîteva caracteristici ce satisfac mai bine eficiența restaurării protetice. Pentru restaurări estetice deosebite, sînt indicați dinții din porțelan la proteza superioară.

— Gradul de supraocluzie al dinților frontali este cerut în milimetri și se deduce după următoarele date: proteze vechi (parțiale în special); repere preextracționale; disanța care există între vîrful crestei alveolare și nivelul planului de orientare ocluzală.

— Artificiile pentru mascarea prezenței protezei, sînt realizate numai dacă pacientul le solicită. Stomatologul, împreună cu tehnicianul dentar au posibilitatea să intervină prin realizarea a diferite modificări la nivelul dinților artificiali, să creeze imaginea existenței dinților naturali. Înainte de a se efectua aceste modificări, este obligatoriu să se discute și, eventual, să i se arate purtătorului de proteze, în ce constă intenția de a masca prezența protezei. De multe ori pacientul propune în mod concret, ce dorește.

Astfel se pot realiza la nivelul zonei frontale următoarele intervenții:

— montări caracteristice a unor dinți reprezentați de: vestibulopoziție, palatopoziție, rotări, ușoare suprapuneri, sau disatemă și treme;

— modificări de culoare la 1—2 dinți, asemănătoare cu a obturațiilor, sau caracteristice pentru dinții devitali. Pete caracteristice, pentru dinții fumătorilor;

— modificări de formă la 1—2 dinți, fracturi ale unghiurilor incizo-proximale;

— acoperirea cu microproteze metalice la 1—2 dinți din zona fronto-laterală, în special premolarul 1 superior. Caninul este solicitat mai rar să fie acoperit cu metal, numai cînd pacientul a purtat o lungă perioadă de timp o astfel de coroană (element de agregare la o punte).

Scanned with OKEN Scanner

13.

INSTRUMENTE ȘI APARATE CARE REPRODUC MIȘCĂRILE ARTICULAȚIEI TEMPORO-MANDIBULARE

Protezele totale se pot realiza, numai dacă modelele sînt fixate în aceeași poziție în care s-a aflat mandibula față de maxilar în momentul cînd s-a determinat și înregistrat relația centrică. Modelele sînt menținute în poziție de relația centrică cu ajutorul instrumentului cunoscut sub numele de ocluzor sau cu ajutorul aparatului denumit articulator. Aceste instrumente și aparate sînt construite după scheletul aparatului dento-maxilar și imită, parțial sau total, mișcările mandibulei.

Din 1840 este folosit ocluzorul cu balama, care poate să imite parțial numai mișcarea de deschidere și închidere după un ax fix. Nu poate să imite mișcarea de propulsie și de lateralitate.

Tot în 1840 a fost imaginat primul articulator, care a evoluat de-a lungul anilor fiind continuu îmbunătățit chiar și în trecutul foarte apropiat. Din 1914 Gysi a creat seria articulatoarelor, care-i poartă numele.

În 1922 Hanau a imaginat alte tipuri de articulatoare care, de asemenea, îi poartă numele.

Cu ajutorul articulatoarelor, modelele sînt poziționate în relație centrică, din care se produc toate mișcările: deschidere-închidere, de propulsie, de lateralitate stînga și dreapta.

Clasificarea instrumentelor și aparatelor care imită mișcările articulației temporo-mandibulare este făcută după criteriul funcțional.

— Ocluzoarele imită (parțial) numai mișcarea de deschidere și închidere (în plan vertical).

— Articulatoarele imită toate mișcările mandibulei în cele trei planuri: de deschidere-închidere, de propulsie și de lateralitate.

OCLUZOARELE

Ocluzoarele sînt instrumente în care se poziționează modelele maxilarelor antagoniste în relație centrică, cu posibilitatea de a se îndepărta și de a reveni în aceeași poziție. Instrumentul are în compunerea sa două brațe articulate în jurul unui ax, asemănător unei balamale, dar sînt menținute la anumite distanțe de un șurub (fig. 5—43 a, b).

După fixarea modelelor, șurubul distanțator este acționat astfel ca extremitatea liberă să vină în contact cu brațul superior. La contactul cu brațul superior este strînsă piulița stabilizatoare, pentru a-l menține în aceeași poziție.

Scanned with OKEN Scanner

Ocluzorul nu poate reproduce alte mişcări în afară de cele de deschidere şi închidere din cauza axului de balama fix. Descrierea în detaliu a ocluzorului a fost prezentată în cadrul protezării parţiale acrilice.

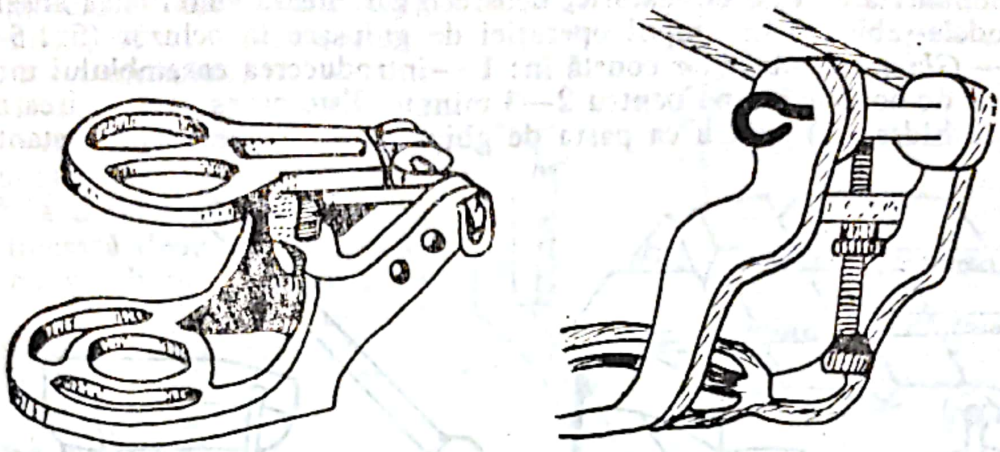

Fig. 5—43. a — Ocluzorul; *b* — şurub cu contra piuliţă.

FIXAREA MODELELOR ÎN OCLUZOR

Modelele sînt fixate prin ghipsare în poziţie de relaţie centrică, stabilită şi menţinută cu ajutorul şabloanelor de ocluzie.

Înainte de a se începe pregătirea pentru fixarea modelelor împreună cu şabloanele, ele sînt supuse următorului control: dacă cele două şabloane sînt foarte bine solidarizate între ele la nivelul bordurilor de ocluzie (să nu existe tendinţa de deplasare); dacă cele două şabloane aşezate pe modele prezintă o poziţie stabilă. La acest control se pot constata următoarele: bazele modelelor să nu se mai aşeze corect, deoarece s-au produs deformări în timpul fazei clinice de determinare a relaţiei intermaxilare, sau pe suprafeţele modelelor sau interpus (din neatenţie) mici fragmente de ceară, ghips sau placă de bază. Dacă sînt constatate defecţiuni neremediabile, reprezentate de deformarea bazei, se repetă operaţiunea de determinare a relaţiei intermaxilare; dacă partea distală a soclurilor celor două modele sînt în contact şi nu permit aşezarea şabloanelor pe ambele modele în poziţie corectă. Constatate, contactele sînt îndepărtate prin tăiere cu spatula de ghips.

Fixarea modelelor în ocluzor comportă următoarele operaţii:

— *Alegerea şi verificarea ocluzorului* la nivelul axei balama, (sînt respinse cele care prezintă deplasări orizontale datorită uzurii sistemului de articulare — balamalei).

— *Pregătirea modelelor* constă în: reducerea dimensiunilor soclurilor (dacă acestea sînt supradimensionate atît în înălţime, cît şi în lăţime) pentru a nu produce: dificultăţi în blocarea şurubului care fixează şi menţine dimensiunea verticală de ocluzie; dificultăţi în manevrare prin greutate şi volum suplimentare; dificultăţi la introducere între cele două braţe ale ocluzorului; tăierea a mai multor şanţuri de retenţie pe suprafaţa bazală a fiecărui soclu adînci de 3—4 mm, pentru a se mări suprafaţa de ghipsare a modelelor (soli-



darizarea este mai rezistentă); solidarizarea provizorie a modelelor între ele la nivelul soclurilor, obținîndu-se un bloc unic, un ansamblu modele — șabloane de ocluzie. În trei zone diferite sînt lipite cu freze sau bețe de chibrit. Solidarizarea este obligatorie, deoarece garantează stabilitatea ansamblului modele-șabloane în timpul operației de ghipsare în ocluzor (fig. 5—44).

— *Ghipsarea modelelor* constă în: 1 — introducerea ansamblului modele-șabloane de ocluzie în apă pentru 2—3 minute. Este necesară umezirea modelelor (deshidratate) pentru ca pasta de ghipsare să nu facă priză instantaneu,

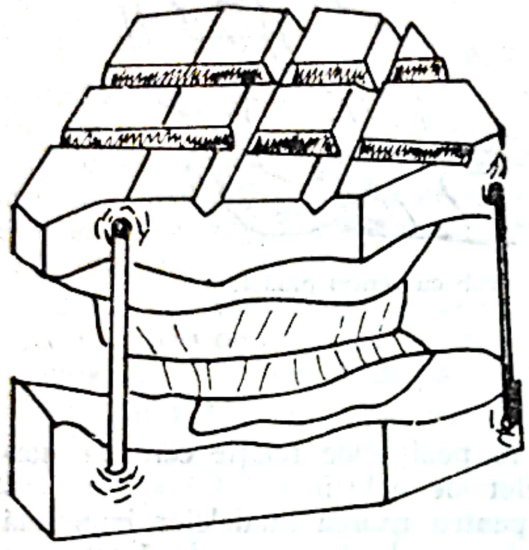

Fig. 5—44. Pregătirea modelelor pentru fixat în ocluzor.

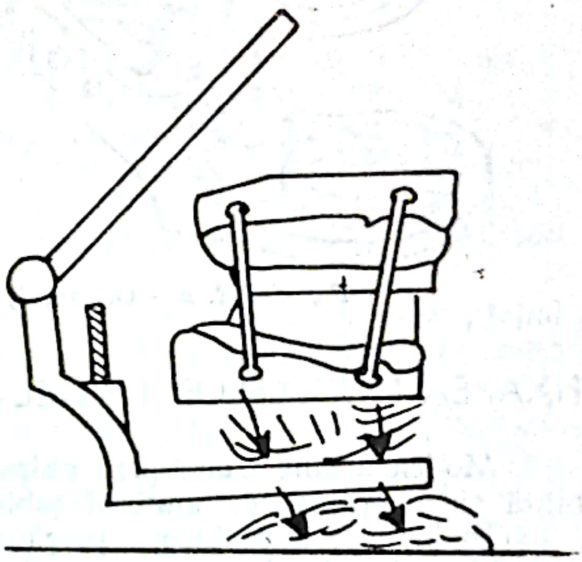

Fig. 5—45. Ghipsarea modelelor la brațul inferior al ocluzorului.

datorită absorbției apei din ghipsul proaspăt preparat, de către modelul uscat; 2 — fixarea modelului inferior — o cantitate de pastă de ghips preparată, este depusă pe o bucată de hîrtie care este așezată pe suprafața mesei. În ea se înfundă brațul inferior al ocluzorului, peste care se depune o nouă cantitate de pastă și se așază modelele solidarizate cu partea distală orientată către axa balama, între care se menține un spațiu necesar pentru manevrarea șurubului care menține dimensiunea verticală de ocluzie (fig. 5—45). Ansamblul modele-șabloane este poziționat, conform celor trei reguli: a — planul de orientare ocluzală materializat de locul de unire a celor două suprafețe ale bordurilor este plasat în planul orizontal reprezentat de planul mesei; b — planul medio-sagilat al modelelor să se suprapună planului medio-sagital al ocluzorului (paralel pe axa balama); c — distanța dintre punctul interincisiv, marcat pe șabloane, de intersecția liniei mediană cu planul de ocluzie și axul de rotație să fie de 10,5 cm; 3 — fixarea modelului superior în al doilea timp (după priza ghipsului folosit pentru fixarea modelului inferior). O cantitate de pastă de ghips pregătită este aplicată pe suprafața bazală a soclului modelului superior, peste care se așază brațul superior al ocluzorului și o altă cantitate de pastă de ghips este depusă pentru completarea ghipsării. Este recomandată fixarea în doi timpi diferiți, deoarece dilatarea de priză a ghipsului produce modificarea relației intermaxilare; 4 — excesul de ghips, care depă-

Scanned with OKEN Scanner

șește soclul, este îndepărtat. La nivelul soclului modelului superior, se modelează să se obțină o calotă simetrică, emisferică. Ca regulă suplimentară, amintim necesitatea de a se utiliza o cantitate redusă de ghips pentru fixarea modelelor în ocluzor, să nu se mărească volumul și să nu se îngreuneze inutil acest ansamblu.

După fixare și fasonare este fixat șurubul distanțator cu contrapiuliță (fig. 5—46). Ocluzorul pentru a fi folosit este necesar să îndeplinească două condiții: — să mențină neschimbată poziția de relație centrică; — să mențină aceeași dimensiune verticală de ocluzie.

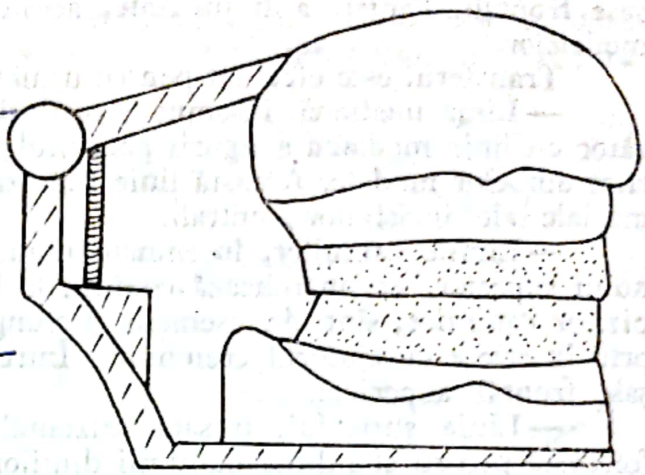

Fig. 5—46. Modele cu șabloane fixate în ocluzor.

— *Transferul reperelor de pe șabloane pe modele.*

Șabloanele de ocluzie la nivelul bordurilor de ocluzie pre-

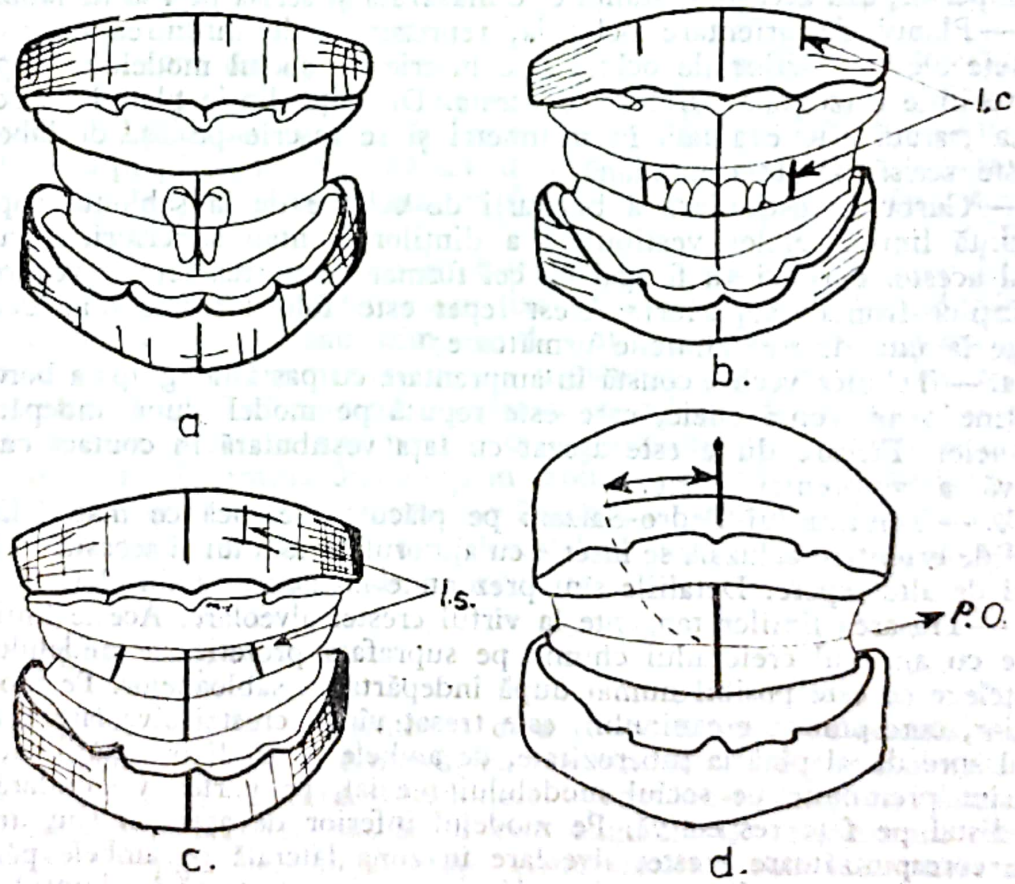

Fig. 5—47. Transferul reperelor de pe șabloane pe soclul modelelor. *a* — Linia mediană; *b* — liniile caninilor; *c* — linia surisului; *d* — planul de orientare ocluzală.

zintă mai multe repere, unele însemnate cu ajutorul liniilor verticale și orizontale, iar altele rezultate din însuși modelajul și dimensionarea bordurii de ceară în zona frontală și laterală. Aceste repere sînt cu importanță deosebită pentru montarea dinților și pentru precizarea dimensiunilor celor șase frontali. Pentru a fi utilizate, aceste repere sînt transferate pe soclul modelelor.

Transferul este efectuat pentru următoarele repere (fig. 5—47 a, b, c, d):

— Linia mediană, însemnată vertical pe bordura de ocluzie (corespunzător cu linia mediană a figurii pacientului), este prelungită la nivelul soclurilor ambelor modele. Această linie reprezintă locul unde se vor întîlni fețele meziale ale incisivilor centrali.

— Liniile caninilor, însemnate numai pe bordura de ocluzie a șablonului superior, ce marchează comisurile bucale și corespund vîrfurilor cuspizilor caninilor, sînt de asemeni prelungite pe soclul modelului superior, prin înscriere cu ajutorul creionului. Între aceste două linii sînt montați cei șase frontali superiori.

— Linia surîsului, trasată orizontal pe bordura șablonului superior, folosește pentru stabilirea înălțimii dinților frontali superiori. Distanța dintre această linie și suprafața ocluzală (planul de orientare ocluzală) este însemnată prin două linii orizontale paralele cu planul de ocluzie pe soclul modelului superior, sau această distanță este măsurată și scrisă pe fișa de laborator.

— Planul de orientare ocluzală, reprezentat de întîlnirea celor două suprafețe ale bordurilor de ocluzie, se înscrie pe soclul modelului superior printr-o linie orizontală paralelă cu acesta. Distanța dintre planul de ocluzie și linia trasată este evaluată în milimetri și se înscrie pe fișa de laborator sau este scrisă pe linia mediană.

— Curbura vestibulară a bordurii de ocluzie de la șablonul superior reprezintă limita fețelor vestibulare a dinților frontali superiori. Arcul de cerc al acestei curburi va fi egal cu cel format de unirea fețelor vestibulare ale dinților frontali superiori. Acest reper este folosit foarte bine dacă se recurge la una dintre tehnicile următoare:

a. — Tehnica veche, constă în amprentare cu pastă de ghips a bordurii, se obține o amprentă cheie, care este repusă pe model după îndepărtarea șabloanelor. Fiecare dinte este așezat cu fața vestibulară în contact cu fața concavă a amprentei cheie.

b. — Tehnica lui Pedro-Saizar: pe plăcuța metalică ce materializează planul de orientare ocluzală se înscrie cu ajutorul creionului și această curbură, alături de alte repere. Detaliile sînt prezentate la montarea dinților.

— Trasarea liniilor tangente la vîrful crestei alveolare. Aceste linii sînt trasate cu ajutorul creionului chimic pe suprafața protetică a modelului, se subînțelege că este posibil numai după îndepărtarea șabloanelor. Pe modelul superior, corespunzător caninului, este trasat vîrful crestei alveolare dinspre mezial spre distal pînă la tuberozitate, de ambele părți. Extremitățile acestor linii sînt prelungite pe soclul modelului mezial, pe partea vestibulară, iar spre distal pe fața respectivă. Pe modelul inferior de asemeni sînt trasate liniile corespunzătoare crestei alveolare în zona laterală pe ambele părți și linia crestei alveolare din zona frontală, care se intersectează în dreptul caninilor (fig. 5—48).

Scanned with OKEN Scanner

— Linia curburii crestei alveolare inferioare corespunzător molarilor. Este trasată de o parte și de alta a soclului, reprezentată de o linie paralelă cu profilul vîrfului crestei. Această linie a curburii crestei este necesară, deoarece îl orientează pe tehnician în montarea dinților; fețele ocluzale ale dinților laterali sînt paralele cu această linie, de fapt, prin această montare rezultă curba ocluzală sagitală. Fețele ocluzale orientate paralel cu curbura crestei alveolare au efect favorabil pentru stabilitatea protezei pe cîmpul protetic mandibular, deoarece presiunile ocluzale sînt orientate perpendicular pe direcția crestei alveolare.

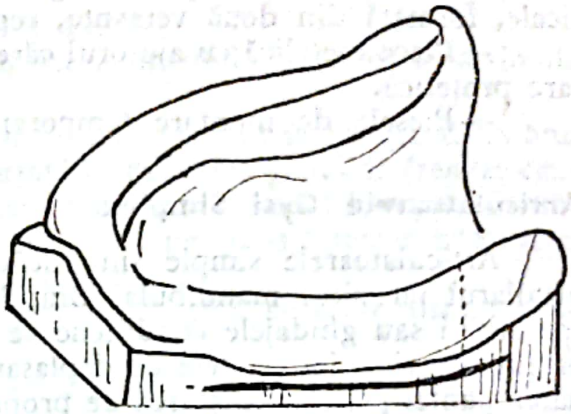

Fig. 5—48. Linia crestei la modelul inferior.

Erori posibile în ghipsarea modelelor

În operația de ghipsare este posibil să apară mai multe erori determinate de următoarele cauze:

— Pregătirea necorespunzătoare a modelelor astfel: 1 — soclurile nu sînt reduse suficient, atunci cînd sînt mai mari spre distal blochează locul necesar pentru manevrarea șurubului distanțator; 2 — șanțurile săpate la nivelul soclurilor sînt superficiale și reduse ca număr, sau nu sînt de loc executate; 3 — soclurile nu sînt umezite. Această pregătire insuficientă are următoarele consecințe: ghipsarea este voluminoasă, este puțin rezistentă, modelele se pot desface instantaneu din brațele ocluzorului.

— Regulile de fixare, care au fost enunțate, nu sînt aplicate în mod consecvent. Astfel: 1 — modelele sînt fixate foarte aproape de axul orizontal și de șurubul distanțator sau, dimpotrivă, sînt fixate mult mai anterior; 2 — ghipsarea este făcută asimetric, nu se urmărește suprapunerea celor două planuri medio-sagital al modelului superior cu cel al ocluzorului; 3 — planul de ocluzie este situat în altă poziție decît orizontal. Nerespectarea celor 3 reguli de fixare determină dificultăți în montarea dinților, în special a celor laterali, rezultînd un plan de ocluzie sau foarte ascendent distal, sau descendent distal. Dacă planul de ocluzie este descendent distal, apare semnul caracteristic cunoscut sub termenul de « atîrnare ».

ARTICULATOARELE

Articulatoarele sînt aparate în care se poziționează modelele maxilarelor antagoniste în relație centrică, cu posibilitatea de a executa toate mișcările mandibulei: deschidere-închidere, propulsie-retropulsie, lateralitate dreapta-stînga. Libertatea mișcărilor este asigurată de mecanismul complex de articulare dintre cele două brațe. Articulatoarele sînt mai perfecționate decît ocluzoarele, între ele nu există nici o asemănare. Superioritatea unora față de altele este morfologică și funcțională.

Scanned with OKEN Scanner

Articulatorul, schematic, este alcătuit din următoarele elemente componente:

— Brațele superior și inferior.

— Sistemul de articulare foarte mobil dintre cele două brațe.

— Tija verticală, care menține dimensiunea verticală de ocluzie (conservă aceeași distanță între cele două brațe).

— Plăcuța incizală pe care glisează extremitatea inferioară a tijei verticale, formată din două versante, reglabile după unghiul programat.

— Placa metalică cu ajutorul căreia se poate materializa planul de orientare protetică.

— Piesele de montare temporară a modelelor la brațele ocluzorului.

Articulatoarele Gysi Simplex

Articulatoarele simple sînt alcătuite din două brațe, unul reprezintă maxilarul iar altul mandibula. Brațul mobil este cel superior. Articulațiile aparatului sau ghidajele condiliene se prezintă astfel: condilii sînt situați pe brațul superior, iar pantele de deplasare sînt plasate pe brațul inferior. Înclinarea pantei permite mișcarea de propulsie, de lateralitate și deschidere, după o schemă asemănătoare cu mișcările produse în articulația temporo-mandibulară. Înclinarea pantelor pe care se deplasează condilii este în jur de 30—33°, ceea ce reprezintă media valorilor întîlnite la articulațiile temporo-mandibulare. Tija verticală, situată anterior, menține distanța dintre brațe, dimensiunea verticală de ocluzie. Extremitatea inferioară a tijei are contact cu plăcuța incizală, care redă conducerea incizală. Articulatoarele au fost imaginate și construite avînd la bază teorii mecanice, geometrice sau anatomice.

— *Teoria sferei* a fost imaginată de Manson. Conform acestei teorii, fețele ocluzale ale dinților arcadei inferioare se deplasează tangențial la suprafața unei sfere ce are raza de 10,4 cm și al cărui centru se află la nivelul glabelei. Villain a imaginat o teorie al cărei fond este identic cu al teoriei emise de Manson, dar enunțată sub o altă formă. După această teorie au fost construite articulatorul lui Manson și stabiloocluzorul lui Villain.

Tehnica de utilizare. Modelul mandibulei este fixat pe brațul inferior al ocluzorului, pe brațul superior se fixează o calotă sferică, dinții artificiali inferiori sînt montați cu fețele lor ocluzale în contact cu suprafața calotei. După obținerea arcadei inferioare calota este îndepărtată și se fixează modelul superior. Dinții superiori sînt montați după dinții arcadei inferioare.

— *Teoria cilindrilor*, este o teorie neînțeleasă, dar prezentată de majoritatea autorilor. Conform acestei teorii, în cursul unei mișcări definite, fiecare punct al mandibulei se învîrtește în jurul unui ax instantaneu de rotație. Acest ax este acela al unui cilindru virtual, la suprafața căruia se deplasează punctul mandibular considerat. Teoria sferei și cea a cilindrului cu axele instantanee de rotație, exclud valoarea articulației temporo-mandibulare și contactele dento-dentare din dinamica mandibulei.

— *Teoria articulară*, a fost susținută de Gysi, fiind luate în considerație articulația temporo-mandibulară și pantele cuspidiene, care realizează contactele dento-dentare în dinamica mandibulară. După această teorie a fost con-

Scanned with OKEN Scanner

ceput articulatorul Gysi-Trubyte, ce poate reproduce unele mișcări funcționale individuale. Pentru programare sînt înregistrate următoarele elemente: înclinarea pantei tuberculului articular, poziția de relație centrică și axa bicondiliană (axa balama terminală). Aceste elemente sînt înregistrate și transferate pe articulator cu ajutorul arcului facial.

— *Teoria gnatologică* (Mc. Collum 1920) are la bază două elemente fundamentale:

— poziția mandibulei cea mai retrudată;

— axa balama în jurul căreia se deplasează mandibula în mișcarea simplă de deschidere și închidere.

Axa balama este linia imaginară care unește centrul de rotație al fiecărui condil în poziția cea mai retrasă și neforțată în cavitatea glenoidă (relație centrică). Axa balama este, în concepția acestei teorii, un element funcțional esențial, reperabil cu arcul facial. Articulatorul bazat pe această teorie este cel al lui Stuart Dentatus model 1 AR 2 și Lauritzen.

Pentru utilizarea articulatoarelor anatomice sînt necesare următoarele operații:

— să se repereze și să se transfere axa balama de rotație cu ajutorul arcului facial;

— să se repereze și să se transfere poziția modelului superior în raport cu două puncte sau două planuri de referință, de pe masivul facial al pacientului;

— să se înregistreze și să se transfere traiectoriile condiliene și incisive.

Arcul facial. Thomas Gilmer, în 1882, a expus următorul principiu: «modelul superior trebuie să ocupe pe articulator aceeași poziție în raport cu axa balama, pe care o are maxilarul superior în raport cu articulația temporo-mandibulară».

Arcul facial Hanau (fig. 5—49) se compune din următoarele părți:

— Cadrul în forma literei U, care prezintă la ambele extremități două sisteme de culisare în care alunecă și pot să fie blocate două rigle gradate sau tije condiliene. În partea anterioară are două șuruburi de fixare a furculiței și a indicatorului suborbitar.

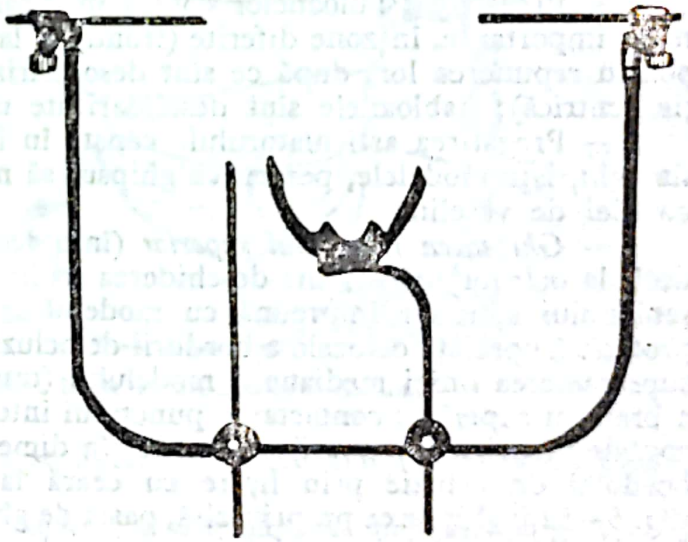

Fig. 5—49. Arcul facial Hanau.

— Suportul sub formă de furculiță sau de mic platou, pe care se așază și fixează șablonul superior.

— Stiletul indicator al punctului infraorbitar. Împreună cu suportul pentru șablon, este fixat la cadru printr-un sistem special, reglabil.

Scanned with OKEN Scanner

a — *Tehnica de fixare a modelelor în articulatorul mediu* (Gysi Simplex) (fig. 5—50).

Această tehnică cuprinde următoarele operații: pregătirea modelelor, șabloanelor și articulatorului.

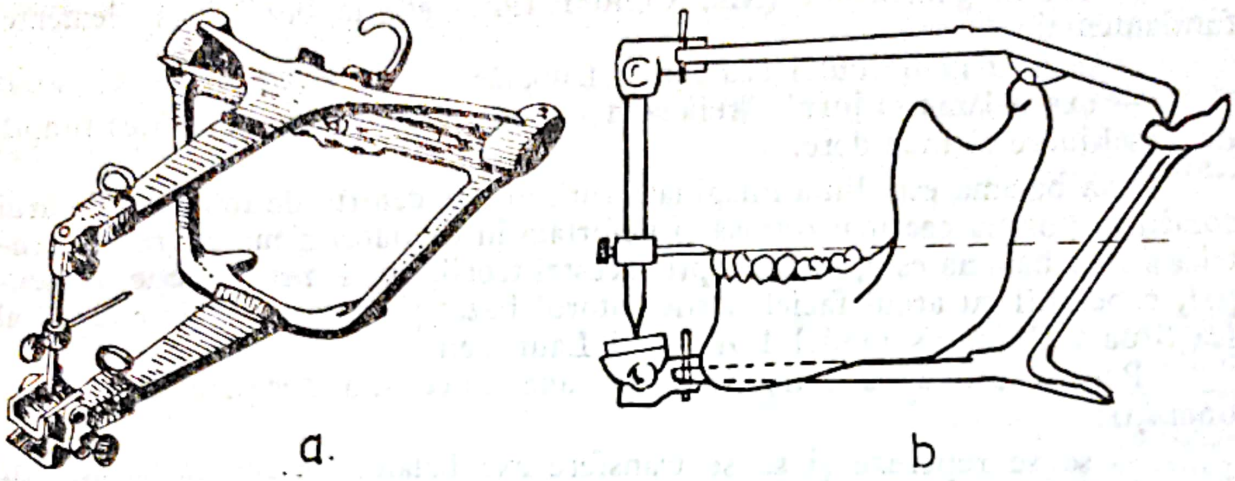

Fig. 5—50. a, b — Articulatorul Gysi Simplex.

— Pregătirea modelelor constă în: trasarea liniei medio-sagitale și a alte două linii de orientare, simetrice și paralele față de aceasta, pe suprafața bazală a soclului modelului superior; modelele sînt umezite prin introducerea în apă timp de 3—4 minute.

— Pregătirea șabloanelor constă în: realizarea a trei chei, elemente de reper importante, în zone diferite (frontal și lateral stînga și dreapta), necesare pentru repunerea lor, după ce sînt desolidarizate, în aceeași poziție (de relație centrică); șabloanele sînt desolidarizate unul de celălalt.

— Pregătirea articulatorului constă în izolarea ramurilor la locul unde sînt ghipsate modelele, pentru ca ghipsul să nu adere de ele. Izolarea se face cu ulei de vaselină.

— *Ghipsarea modelului superior* (întotdeauna se începe cu acesta, invers decît la ocluzor) constă în: deschiderea (ridicarea) brațului superior; așezarea șablonului superior împreună cu modelul respectiv pe planul de orientare protetic (suprafața ocluzală a bordurii de ocluzie este în contact cu acest plan); suprapunerea liniei mediane a modelului (trasată pe soclu) cu linia mediană a brațului superior; contactarea punctului interincisiv de către vîrful tijei orizontale ce culisează pe tija verticală (a dimensiunii verticale); solidarizarea bordurii de ocluzie prin lipire cu ceară la planul de orientare protetică (fig. 5—51); ghipsarea propriu-zisă, pasta de ghips preparată se aplică pe suprafața bazală a soclului modelului superior, după care se coboară brațul vertical pînă la contactul cu modelul; modelarea ghipsului care solidarizează modelul superior în formă de calotă (fig. 5—52).

— *Ghipsarea modelului inferior* constă în: îndepărtarea planului de orientare protetică; poziționarea modelului inferior în relație centrică cu ajutorul șabloanelor de ocluzie și a cheilor realizate mai înainte. Poziționarea este urmată de solidarizarea provizorie prin lipire cu ceară; ghipsarea propriu-zisă, pasta

Scanned with OKEN Scanner

de ghips este depusă pe o bucată de sticlă existentă pe masa de lucru, peste care se așază brațul inferior al articulatorului și se coboară modelele (ansamblul modele-șabloane pînă cînd articulatorul se cuplează.

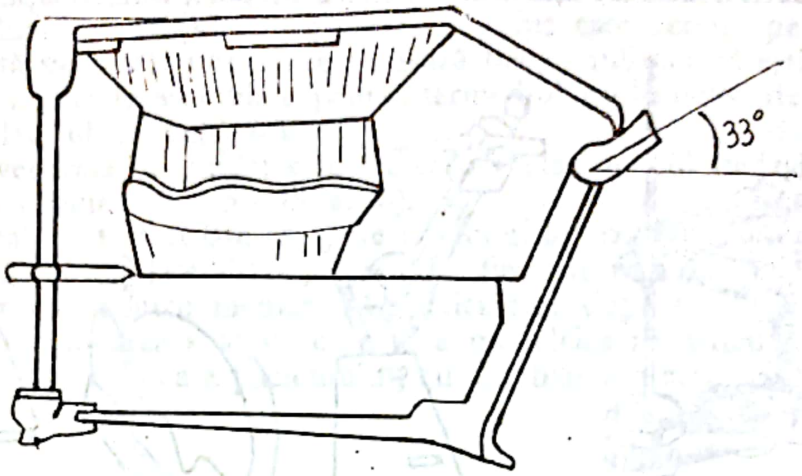

Fig. 5—51. Modelul superior montat în articulatorul mediu.

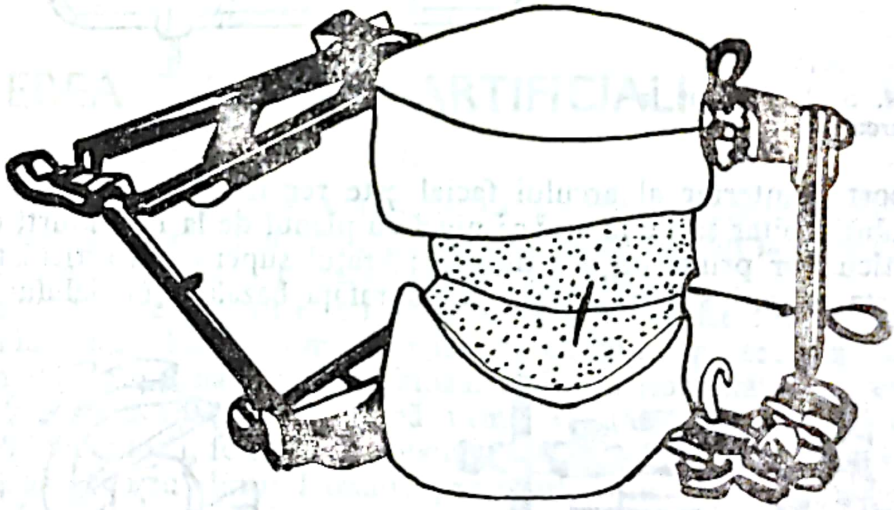

Fig. 5—52. Modelele fixate în articulatorul mediu.

După ghipsarea modelelor se fixează tija verticală și se reglează platoul incizal (fig. 5—52).

b — *Tehnica de fixare a modelelor în articulatorul individual* (fig. 5—53).

Această tehnică este mult mai complexă și impune să fie trimise din cabinet următoarele date:

— relația centrică și axa balama;

— traiectoriile condiliene și incisive;

— poziția modelului superior în raport cu două planuri de referință. Pentru aceasta șablonul superior este fixat de dispozitivul arcului facial (fig. 5—54).

Scanned with OKEN Scanner

Tehnica cuprinde următoarele operații:

— *Ghipsarea modelului superior* constă în: arcul facial împreună cu modelul superior este montat în articulator. Prin aceasta este obținută poziționarea șablonului superior în articulator, poziție identică cu cea stabilită la pacient, cînd a fost determinată relația intermaxilară în poziție de relație centrică.

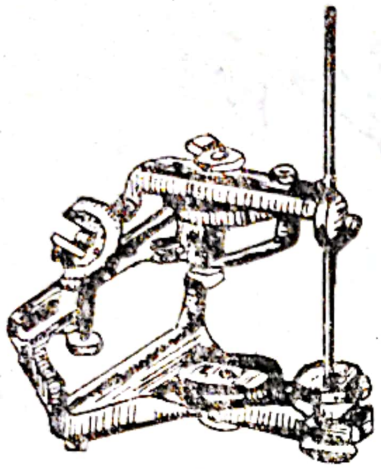

Fig. 5—53. Articulatorul individual.

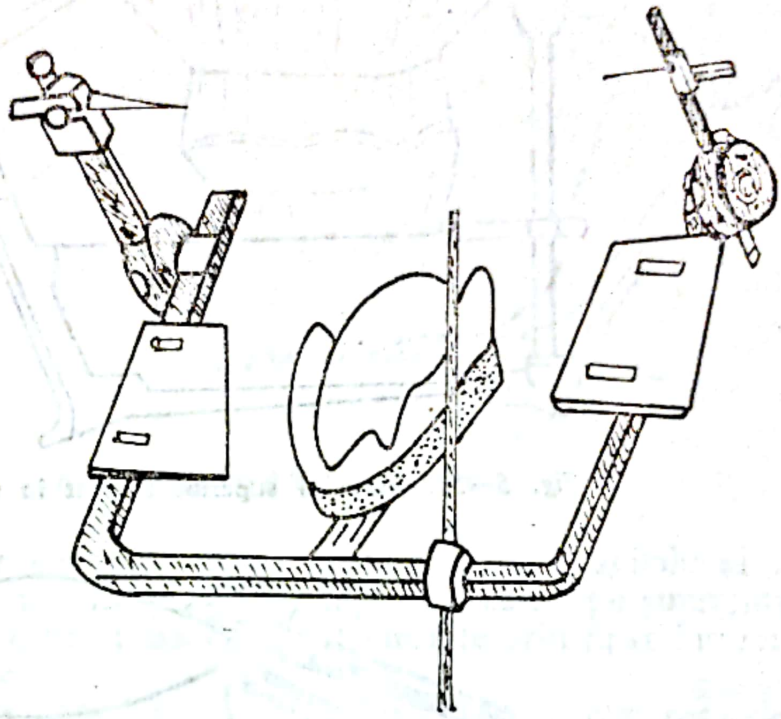

Fig. 5—54. Șablonul fixat la arcul facial.

Suportul anterior al arcului facial este reglat astfel, încît extremitatea indicatorului orbitar să fie la același nivel cu planul de la Frankfurt, materializat pe articulator printr-un arc de cerc; brațul superior al articulatorului se ridică, pasta de ghips este depusă pe suprafața bazală a modelului superior,

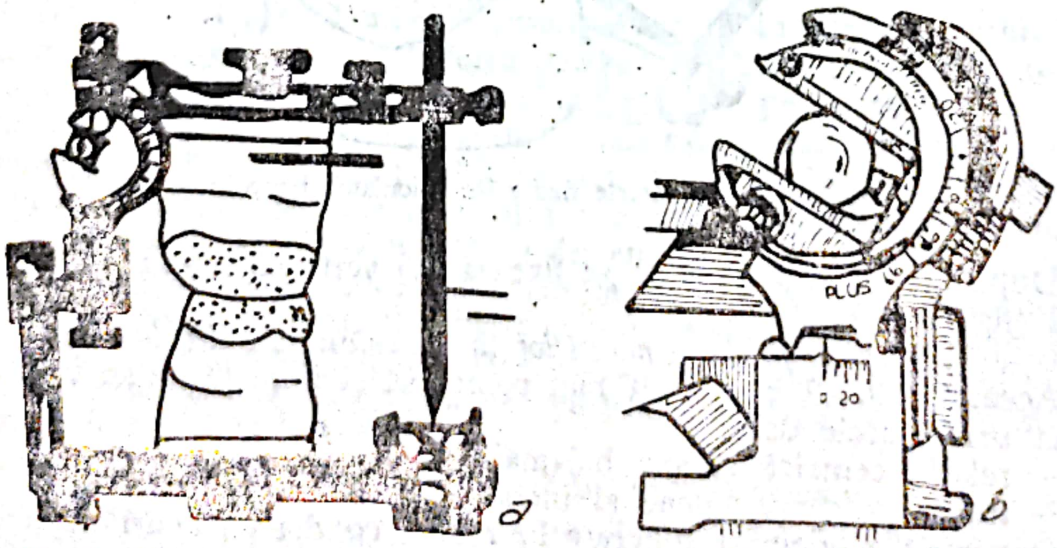

Fig. 5—55. a — Modelele fixate în articulatorul individual; *b* — mecanismul care reproduce A.T.M.

Scanned with OKEN Scanner

apoi brațul se coboară pînă se obține contact intim între tija verticală și plăcuța incisivă, reglabilă; arcul facial este îndepărtat după priza ghipsului.

— *Ghipsarea modelului inferior* constă în: repoziționarea și solidarizarea celor două șabloane de ocluzie la nivelul bordurilor de ocluzie (de asemenea tot datorită cheilor de ocluzie) în relație centrică (care a fost determinată la pacient); ghipsarea propriu-zisă, pasta de ghips este depusă pe o bucată de sticlă așezată pe masă, peste care se așază brațul inferior al articulatorului și se coboară modelele asamblate prin intermediul șabloanelor de ocluzie pînă cînd articulatorul se cuplează.

Tija verticală de ghidaj este fixată și reglat platoul incizal după datele stabilite în cabinet (fig. 5—55 a, b).

În final, sînt efectuate reglările traiectoriilor condililor pentru mișcările de propulsie și de lateralitate, specifice fiecărui pacient.

Importante pentru montarea în articulator după arcul facial sînt două elemente: poziționarea spațială corectă a modelelor în articulator și concordanța dintre axa balama a pacientului, cu axa blama a articulatorului.

14. ALEGEREA DINȚILOR ARTIFICIALI

Dinții artificiali prezintă mai multe caracteristici reprezentate de: culoare, formă, dimensiune, relief ocluzal. Aceste caracteristici stau la baza diferențierii lor într-un număr foarte mare de tipuri de garnituri.

Pentru fiecare pacient este necesară o anumită garnitură de dinți care să corespundă condițiilor: 1 — morfologice ale cîmpului protetic, ale corelațiilor și armoniei dento-faciale; 2 — stabilizării și funcționalității protezelor.

La alegerea dinților participă următorii factori: medicul stomatolog prin stabilirea culorii, formei, dimensiunii dinților frontali superiori și a reliefului ocluzal pentru dinții laterali; pacientul, prin expunerea unor dorințe referitoare la culoarea și forma dinților frontali, dacă acestea se încadrează în limitele posibilităților tehnico-terapeutice ale practicii stomatologice; tehnicianul dentar, pentru care alegerea dinților reprezintă momentul cînd trebuie să efectueze corelația între reperele conținute de șabloanele de ocluzie, datele obținute din examinarea modelelor de lucru și indicațiile înscrise de medic în fișa de laborator a pacientului.

Tehnicianul alege dintre garniturile de dinți existente (în eventualitatea că laboratorul nu posedă asemenea garnituri, va confecționa după tehnicile arătate în alt capitol) o garnitură care să prezinte următoarele caracteristici, diferențiate pe grupe de dinți, frontali și laterali, astfel:

— pentru dinții frontali: culoarea, forma, înălțimea și lățimea;

— pentru dinții laterali: culoarea, înălțimea, lățimea și relieful ocluzal.

Valorificarea și corelarea celor trei categorii de date pentru alegerea dinților (de pe șabloanele de ocluzie, modele și fișă).

— *După reperele conținute de șabloanele de ocluzie* sînt stabilite:

— Lățimea (dimensiunea mezio-distală) celor șase dinți frontali superiori, este egală cu distanța măsurată pe fața vestibulară a bordurii șablonului superior între cele două linii ale caninilor.

Suma dimensiunilor dinților în sens mezio-distal va fi mai mică decît distanța cuprinsă între cele două linii ale caninilor, dacă se solicită de către pacient să se realizeze pe proteză spații (diastemă sau treme) la nivelul grupului frontal.

— Înălțimea dinților din zona frontală este egală cu distanța cuprinsă între linia surîsului și linia planului de orientare ocluzală (marginea liberă a bordurii superioare).

— Dinții frontali inferiori, împreună cu dinții laterali superiori și inferiori sînt aleși în corelație cu dimensiunile dinților frontali superiori.

La garniturile echilibrate de 28 de dinți, sînt aleși numai cei șase dinți frontali superiori, ceilalți dinți, în armonie cu aceștia, corespund din punct de vedere al formei, dimensiunii și al culorii.

— *După analiza modelelor de lucru* montate în ocluzor sau articulator sînt stabilite lățimea în sens vestibulo-oral a dinților laterali. Pentru creste înguste sînt aleși dinții cu dimensiuni mai mici vestibulo-oral, pentru creste late sînt aleși dinți mai lați (fig. 5—56). Pentru crestele care prezintă lățimea normală, sau ușor mărită față de normal, sînt aleși dinți cu dimensiuni normale (dar sînt mai înguști decît dinții naturali). Dacă sînt montați dinți lați (în sens vestibulo-oral) pe creste înguste, numai o parte din presiuni sînt transmise asupra crestei, restul acționează în afara crestei pe planuri înclinate. Consecința statico-dinamică este bascularea protezei și atrofia crestei alveolare, după o perioadă mai mare sau mai mică de timp.

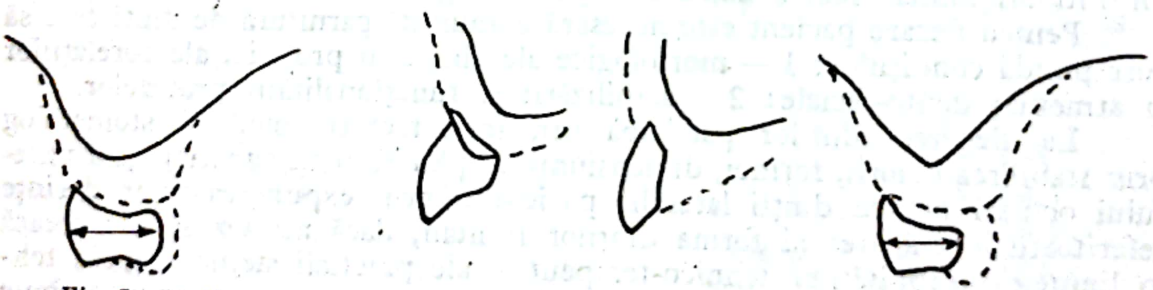

Fig. 5—56. Dimensiunea vestibulo-orală a dinților în concordanță cu lățimea crestei.

— Dimensiunea în sens mezio-distal: grupul dinților laterali (premolari-molari) acoperă spațiul cuprins între fața distală a caninului și un punct situat la circa 5—6 mm înainte de tuberozitatea maxilară sau înaintea tuberculului piriform (fig. 5—57). Dacă această distanță este mult redusă se renunță la montarea celui de al II-lea molar.

— Înălțimea dinților laterali este aproximativ determinată de distanța dintre cele două creste alveolare. Distanța dintre cele două creste alveolare ale celor două modele sînt în poziție de relație centrică. Distanța este măsurată

Scanned with OKEN Scanner

cu ajutorul oricărei rigle gradate, dar este mai ușoară dacă se utilizează rigla imaginată de Gysi (fig. 5—58). Înălțimea premolarilor este întotdeauna determinată de înălțimea caninului (în general a dinților frontali), fiind necesară și obligatorie realizarea armoniei dento-dentare, deoarece prin poziția pe care aceștia o ocupă pe arcadă, apare vizibilă aproape toată fața vestibulară. De multe ori este necesar să se practice așa zise « montări » ale dinților de « încercare », făcute experimental pentru a se constata cum se poate realiza montarea

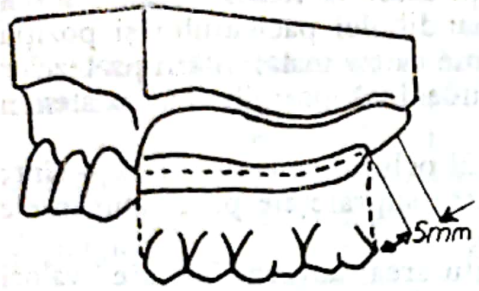

Fig. 5—57. Dimensiunea mezio-distală a dinților laterali este egală cu distanța de la fața distală a caninilor la un punct situat înaintea tuberozității sau tuberculului piriform.

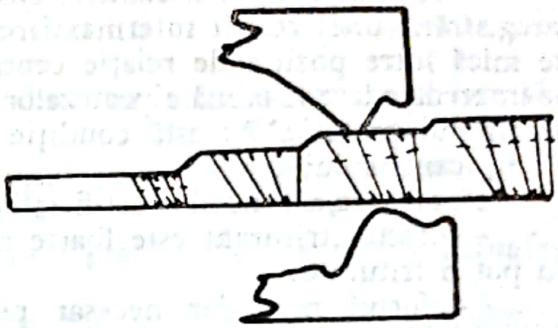

Fig. 5—58. Determinarea înălțimii dinților cu rigla lui Gysi.

cu o anumită garnitură, sau ce se poate obține la un cîmp protetic care prezintă anumite particularități morfoclinice. Imensa variabilitate a cazurilor ridică o multitudine de probleme; pentru fiecare cîmp protetic este necesar să se găsească răspunsul adecvat, materializat prin realizarea celei mai corespunzătoare proteze care, în general, reprezintă rodul unei experiențe bogate, al unei documentări teoretice și al imaginației creatoare, determinate de pasiune și de grija față de omul suferind.

— *După indicațiile scrise pe fișa de laborator*, sînt stabilite:

— Culoarea dinților frontali, este precizată. Culoarea a fost aleasă în funcție de următoarele elemente: de culoarea tegumentelor figurii, a părului și a ochilor, de sex și vîrstă și de preferințele pacientului, dacă acestea sînt în limitele posibilului.

— Forma dinților frontali. Aceasta a fost stabilită în funcție de aspectul figurii, de personalitate, de repere preextracționale, de protezele vechi (în special cele parțiale, sau totale realizate imediat după extracție) și de preferințele pacientului, dacă acesta le are, și le poate manifesta în mod eficient.

— Aspectele particulare, dacă pacientul le-a solicitat. Sînt materializate sub diferite forme (modificarea culorii unui dinte sau a mai multor dinți, acoperirea unui dinte sau doi dinți cu microproteze metalice).

— Relieful ocluzal al dinților laterali. Edentatul total protezat își organizează o nouă engramă a mișcărilor mandibulare (Ene și colab.), condiționată, în special, de menținerea protezelor pe cîmpul protetic în procesul de masticație și în fonație. Deoarece edentatul total în masticație face mișcări verticale, se recomandă să fie preferați numai dinții cu relieful ocluzal bine exprimat, cuspidați.

Scanned with OKEN Scanner

Dinții cuspidați prezintă următoarele caracteristici clinico-terapeutice:

— au acțiune de triturare foarte eficientă, datorită multiondulărilor ocluzale reprezentate de cuspizi, creste, pante, șanțuri și fosete;

— efortul muscular necesar triturării alimentelor are valori mai reduse, comparativ cu cel pentru dinții necuspidați;

— creează o stare de confort masticator, datorită efectului maxim, obținut cu minimum de efort;

— relieful ocluzal accentuat cuspidat, impune existența determinării și înregistrării unei relații intermaxilare foarte precise. O neconcordanță infim de mică între poziția de relație centrică a mandibulei pacientului și poziția de intercuspidare maximă a protezelor, reprezintă cauza instabilității protezelor pe cîmpul protetic. Această condiție nu exclude însă posibilitatea existenței « long centricului ».

Dezavantajele dinților artificiali cu relieful ocluzal șters-aplatizat — sînt:

— efectul triturant este foarte redus. Între suprafețele plane alimentele nu pot fi triturate;

— efortul muscular necesar pentru triturarea alimentelor are valori foarte mari, creînd senzația de oboseală la nivelul musculaturii mobilizatoare a mandibulei.

— Masticația, realizată prin mișcări orizontale de frecare interocluzală, are ca efect dislocarea protezelor de pe cîmpul protetic. Numai la dentat este posibil să se producă asemenea mișcări, deoarece dinții naturali sînt foarte bine implantați prin țesuturile parodontale în oasele maxilare.

— Triturarea alimentelor este obținută prin delanșarea unor presiuni ocluzale mult mai mari decît cu dinții cuspidați, ceea ce are consecințe nefavorabile asupra troficității țesutului mucos și osos al cîmpului protetic. Reliefful ocluzal al dinților artificiali trebuie să realizeze o eficacitate masticatorie optimă fără să perturbe structurile cîmpului protetic.

Inexistența unor garnituri de dinți fabricate care să satisfacă toate cerințele, impune, în multe situații, realizarea dinților manufactural, în laborator, așa cum a fost arătat într-un capitol anterior, fără a se omite să se copieze după garnituri cu relief ocluzal cuspidat (deoarece, în prezent, caracteristicile clinico-terapeutice îi recomandă mai mult decît pe cei abrazați).

15.

MACHETELE PROTEZELOR TOTALE

Macheta este formată din arcada artificială, montată pe o bază din ceară. Această machetă este realizată pentru următoarele scopuri:

— Să se efectueze o probă pe cîmpul protetic pentru a se controla dacă dinții aleși sînt corespunzători și dacă sînt montați încît să restaureze armonia dento-facială.

Scanned with OKEN Scanner

— Să se obţină un tipar în care să se producă polimerizarea răşinii acrilice.

Macheta, alcătuită din cele două părţi componente, este realizată în doi timpi diferiţi:

— macheta bazei protezei;

— arcada artificială cu dinţii montaţi în ceară.

MACHETA BAZEI PROTEZEI

Baza machetei este confecţionată din ceară roz. Pentru realizare sînt efectuate următoarele operaţii:

— izolarea modelului în apă 1—2 minute; este necesară deoarece macheta este îndepărtată de pe model pentru probă;

— adaptarea intimă a unei jumătăţi de placă de ceară roz la suprafaţa modelului, pînă în fundurile de sac;

— consolidarea machetei bazei cu placă de bază la nivelul bolţii palatine.

În mod excepţional, pentru cîmpurile protetice foarte deficitare, se pot confecţiona mai întîi direct bazele definitive ale protezelor (din acrilat termopolimerizabil), pe care să se monteze în ceară arcadele artificiale. Macheta bazei şi arcadelor pentru probă, este foarte necesar să prezinte un grad de menţinere şi de stabilitate pe cîmpul protetic şi să fie, totodată, suficient de rezistentă, încît să se poată efectua controlul în mod corespunzător.

ARCADELE DENTARE ARTIFICIALE

La dentat arcada dentară prezintă două zone topografice diferite, zona frontală şi zona laterală. Fiecare zonă este caracterizată de o morfofiziologie dentară proprie.

— *Pentru zona frontală*, morfologia dinţilor prezintă patru feţe laterale, şi o margine incizală. Funcţional au rol dominant în estetica facială şi în fonaţie. Acelaşi rol îl prezintă şi în cadrul restaurării protetice la edentatul total.

— *Pentru zona laterală*, morfologic, dinţii prezintă, în plus, faţa ocluzală. Funcţional ea are rol în masticaţie şi în stabilizarea mandibulei faţă de maxilar. Acelaşi rol îl prezintă în cadrul restaurărilor protetice la edentatul total, la care se adaugă rolul de participare în menţinerea şi stabilitatea protezelor pe cîmpul protetic.

Grupul dinţilor din zona frontală este montat după reperele trasate pe şabloanele de ocluzie, după reperele antropometrice, după echilibrul muscular.

Grupul dinţilor laterali este montat în mod diferit, deoarece există mai multe concepţii asupra mişcărilor pe care le efectuează mandibula în procesul de masticaţie. Toate concepţiile însă, îşi propun ca prin aşezarea dinţilor faţă de crestele alveolare să se obţină o stabilizare foarte bună a protezelor pe cîmpul protetic.

Practic, fiecare dinte este montat pe macheta bazei, prin lipire cu ceară roz.

Scanned with OKEN Scanner

TEHNICA PENTRU REALIZAREA ARCADELOR DENTARE

a — Montarea dinților după Gysi

Această tehnică prezintă următoarele elemente caracteristice:

1 — Sînt utilizați dinții artificiali anatoformi, fiecare dinte reproduce, din punct de vedere al dimensiunilor și al formei, dintele natural.

2 — Arcadele sînt realizate pe un articulator care ar reproduce identic mișcările mandibulei. Articulatorul a fost imaginat de autor.

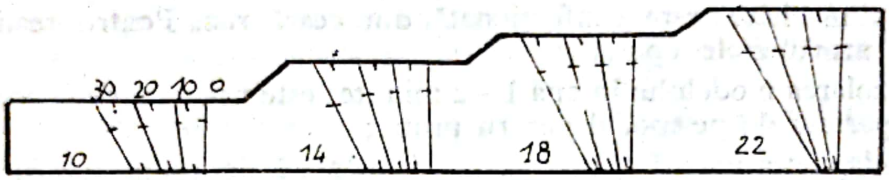

Fig. 5—59. Rigla lui Gysi.

3 — Este folosită rigla concepută de autor, care permite măsurarea distanței dintre crestele alveolare și înclinarea axei alveolare (5—59).

4 — Pentru poziționarea dinților autorul a emis mai multe reguli, unele cu caracter general, care se aplică la toți dinții, și altele cu caracter strict individual, după care se montează fiecare dinte.

Reguli generale

1 — Dinții laterali sînt montați pe mijlocul crestei alveolare. Șanțul mezio-distal al dinților inferiori, coincide cu vîrful crestei alveolare pe care se așază. Cuspizii palatinali (activi) ai dinților superiori pătrund în șanțul mezio-distal al dinților inferiori.

2 — Dinții frontali superiori, din necesitate, pentru restaurarea fizionomiei sînt montați în afara crestei. Numai astfel este posibil să se restabilească relieful buzei superioare.

3 — Planul de ocluzie formează, în sens sagital, o curbă cu concavitatea în sus, cunoscută sub numele de curba sagitală. Adîncimea curbei este proporțională cu mărimea supraocluziei frontale. În sens transversal, se formează curba transversală, de asemeni, cu concavitatea superioară.

4 — În relație centrică se realizează intercuspidare maximă între cele două arcade artificiale. În propulsia mandibulei sînt stabilite contacte multiple la nivelul fețelor ocluzale și a marginilor incizale ale celor două arcade sau cel puțin trei puncte de contact, dintre care unul în zona frontală și cîte unul în regiunile laterale. În lateropulsie să existe de asemeni contacte interdentare pe partea lucrătoare și pe partea nelucrătoare.

Contactele multiple care sînt recomandate să se obțină între cele două arcade dentare în deplasările mandibulei, reprezintă scopul principal al montării după Gysi. Contactele multiple în deplasările mandibulei sînt cunoscute sub numele de « articulare cu balans general ».

Montarea dinților artificiali este astfel efectuată, încît toate forțele care pot oferi protezei montate momente de basculare sau alunecare să fie neutralizate. Ocluzia de balans, ar realiza în momentul solicitării părții lucrătoare (active) contacte simultane și pe partea de balans (nelucrătoare), pentru a anula forțele de basculare rezultate.

Reguli individuale

Pentru fiecare dinte este dată o poziție medie care creează posibilitatea să se obțină rapoarte ideale dento-dentare și interdentare.

Montarea unei arcade începe întotdeauna cu dinții frontali superiori. Aceasta se efectuează alternativ de o parte și de alta a liniei mediane.

Dinții frontali sînt montați să restaureze fizionomia, cu particularitățile vîrstei, sexului și a personalității pacientului. Dacă lipsesc aceste caracteristici individuale, este posibil ca pe baza reperelor morfologice, dinții să fie montați într-o poziție apropiată de cea a foștilor dinți naturali. Mulți autori citați de Rosemarie Horn și colab. (Fuhr, Keil, Hermann Marxkors, Mc. Grue etc.) au recomandat ca poziția frontalilor să fie în corelație cu poziția papilei incisive și a primei rugi palatine.

Poziția și dimensiunea dinților frontali în sens cervico-incizal este în strînsă corelație cu funcția fonetică, fiind influențată emiterea consoanelor labiale « V » și « F ».

Dinții inferiori sînt montați după cei superiori în ordinea următoare: molarul I, caninul, incisivul I, incisivul II, premolarul I, premolarul II și molarul II. Fiecare dinte este montat într-o poziție inspirată de orientarea în spațiu a fiecărui corp, în cele trei sensuri, astfel:

— poziționarea în planul ocluzal; ceea ce însemnează, raportul marginii incizale sau al feței ocluzale cu planul de orientare protetică reprezentat de plăcuța metalică a lui Pedro-Saizar.

— direcția axului longitudinal în sens vestibulo-oral, adică unghiul pe care îl formează axul dintelui cu planul frontal;

— direcția axului longitudinal în sens mezio-distal, reprezentată de unghiul pe care îl formează axul dintelui cu planul medio-sagital.

Fiecare dinte prezintă o anumită poziție, care corespunde cu cea a dinților naturali.

Poziția dinților arcadei superioare

— *Incisivul central superior* este situat cu fața mezială pe linia mediană, marginea incizală este în contact cu planul de orientare ocluzală, reprezentat de plăcuța lui Pedro-Saizar sau de o placă de sticlă. Axul longitudinal al coroanei în sens vestibulo-oral este înclinat cu 5—8°, coletul este ușor palatinizat, încît marginea incizală apare vestibularizată (fig. 5—60).

Axul longitudinal al coroanei, în sens mezio-distal, are o înclinație spre distal față de planul medio-sagital de 2° (fig. 5—61). Ambii incisivi centrali, montați de o parte și de alta a liniei mediane, prezintă o mică divergență spre colet și convergență spre incizal, determinată de orientarea spre distal a axelor lor (fig. 5—62).

— *Incisivul lateral superior* este orientat într-o poziție asemănătoare cu cea a incisivului central, dar cu mici diferențe. Axul longitudinal este mai înclinat decît axul incisivului central, atît în sens vestibulo-oral (6°) cît și în sens mezio-distal (2—3°) (fig. 5—63 a, b).

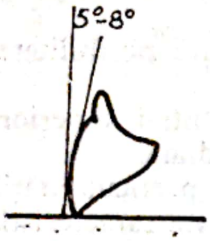

Fig. 5—60. Inclinația vestibulo-orală a incisivului central superior.



Fig. 5—61. Inclinația mezio-distală a incisivului central superior

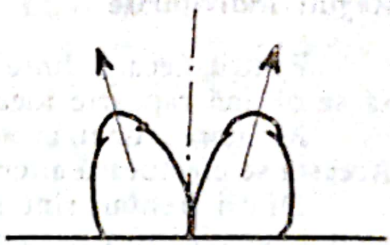

Fig. 5—62. Divergența regiunii de colet a incisivilor centrali superiori.

— *Caninul superior* este situat cu axul longitudinal mai aproape de o linie verticală decît cei doi incisivi superiori, axul longitudinal este înclinat în sens vestibulo-palatinal cu 2—5°, iar în sens mezio-distal cu 1,5°. Vîrful cuspidului este în contact cu planul de orientare ocluzală (fig. 5—64 a, b).

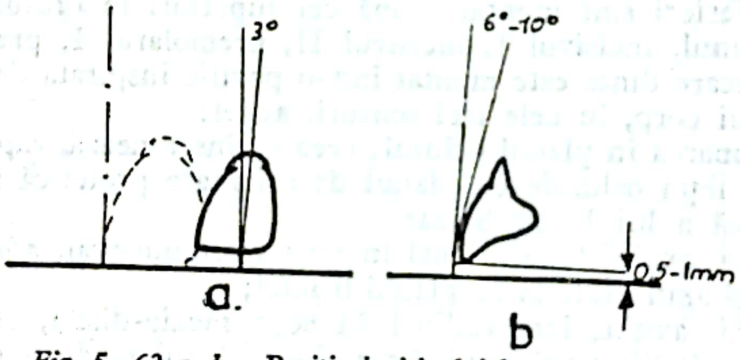

Fig. 5—63 a, b — Poziția incisivului lateral superior.



Fig. 5—64. a, b — Poziția caninului superior.

— *Premolarul I superior* este orientat cu axul longitudinal perpendicular pe planul de orientare ocluzală. Are raport de contact cu acest plan numai la

nivelul cuspidului vestibular. Între vîrful cuspidului palatinal și planul de orientare ocluzală există un mic spațiu de 0,5 mm (datorită absenței contactelor). În sens mezio-distal este montat la distanță de 0,75 mm de fața distală a caninului, pentru a permite angrenarea cu cuspidul caninului inferior.

— *Premolarul II superior*, este orientat cu coletul, foarte puțin spre mezial. Are raport cu planul de orientare ocluzală la nivelul ambilor cuspizi (fig. 5—65 a, b).

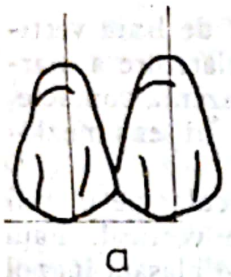



Fig. 5—65. a, b — Poziția premolarului II superior.



Fig. 5—66. Poziția molarului I superior.

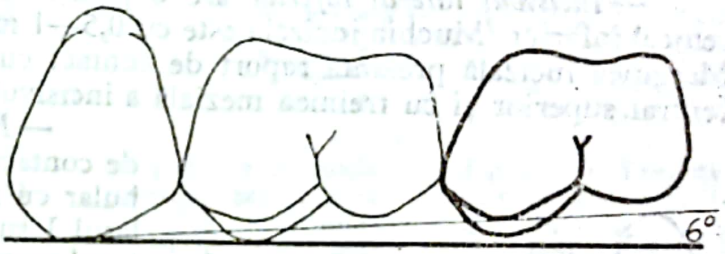

Fig. 5—67. Poziția molarului II superior.

După montarea premolarilor, marginile incizale ale dinților frontali trebuie să formeze o linie curbă cu profilul continuu, simetrică de ambele părți ale liniei mediane, identică cu curbura bordurii de ocluzie care a fost modelată în cabinet pe cîmpul protetic. Jumătatea distală a feței vestibulare a caninilor împreună cu fețele vestibulare ale premolarilor, trebuie să formeze o linie dreaptă sau ușor convexă.

— *Molarul I superior* este orientat cu axul longitudinal înclinat în sens mezio-distal și vestibulo-oral. Coletul este situat spre mezial și spre oral. Contactul cu planul de orientare ocluzală este realizat numai la nivelul cuspidului cel mai voluminos, mezio-palatinal. Fața ocluzală, rezultă că este orientată în jos, puțin spre vestibular și spre distal (fig. 5—66).

— *Molarul II superior* este orientat cu o înclinare mai mare a axului longitudinal decît primul molar. Fața ocluzală nu are contact cu planul de orientare ocluzală. Cuspidul mezio-palatinal este cel mai apropiat de acest plan (fig. 5—67).

Poziția dinților arcadei inferioare

— *Molarul I inferior* este poziționat după cei superiori, fiind fixat prin lipire la nivelul feței ocluzale, astfel: cuspidul mezio-vestibular al molarului I

inferior pătrunde între versantul distal al cuspizilor premolarului II și cuspidul mezio-vestibular al molarului I superior.

În sens vestibulo-oral, cuspidul mezio-vestibular al molarului inferior pătrunde în șanțul intercuspidian mezio-distal al molarului superior.

Ceara machetei inferioare este plastifiată și se închide articulatorul sau ocluzorul; molarul se lipește în zona coletului și apoi se dezlipește fața ocluzală a molarului inferior de cea a dinților superiori. Între molarii primi maxilari și cei mandibulari se obține un angrenaj intercuspidian cunoscut sub numele de cheie de ocluzie.

— *Caninul inferior* este așezat într-o poziție mai aproape de linia verticală, dar cu o ușoară distalizare a coletului și o ușoară vestibularizare a marginii incizale. Marginea incizală, prin cele două versante, va prezenta contacte, mezial cu incisivul lateral superior și distal cu caninul superior. În sens mezio-distal, axul lung este ușor convergent la linia mediană.

— *Incisivul central inferior* este orientat cu axul perpendicular pe planul ocluzal. Axul longitudinal în sens mezio-distal este aproape vertical. Fața mezială este în contact cu linia mediană. Marginea incizală este plasată înapoi și sub marginea incizală a incisivului central superior care-l acoperă cu 1,5—2 mm (fig. 5—68).

— *Incisivul lateral inferior* are o poziție asemănătoare cu a incisivului central inferior. Muchia incizală este cu 0,5—1 mm mai înaltă decît a acestuia. Marginea incizală prezintă raport de contact cu treimea distală a incisivului central superior și cu treimea mezială a incisivului lateral superior.

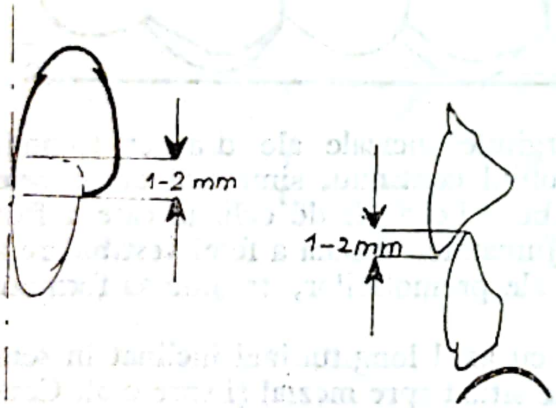

Fig. 5—68. Poziția incisivului central inferior.

— *Premolarul I inferior* are raport de contact la nivelul cuspidului vestibular cu nișa dintre canin și premolarul I superior. Este montat pe mijlocul crestei alveolare.

— *Premolarul II inferior* are contact la nivelul cuspidului vestibular cu nișa formată de premolarul I și de al doilea premolar superior. Fața ocluzală apare ușor lingualizată.

— *Molarul II inferior* are raporturi de contact cu primul molar și al II-lea molar superior. Axul longitudinal are orientare asemănătoare cu axele celorlalți dinți laterali inferiori, perpendicular pe creasta alveolară, care în această zonă este ascendentă.

Prin montare, dinții inferiori este obligatoriu să menajeze spațiul funcțional util pentru limbă. Pound a stabilit o regulă după care sînt poziționați dinții laterali pentru crearea acestui spațiu. Astfel, toate fețele linguale ale dinților inferiori nu trebuie să depășească spre oral linia care unește marginea linguală a tuberculului piriform cu marginea mezială a caninului (fig. 5—69). În acest scop, niciodată lățimea dinților inferiori nu va depăși proiecția verticală ridicată tangent la creasta milohioidiană (fig. 5—70).

Rapoartele interdentare dintre cele două arcade artificiale prezintă următoarele caracteristici:

Scanned with OKEN Scanner

● *În zona frontală.*

În sens vertical grupul dinților frontali inferiori este acoperit de grupul dinților frontali superiori. Acoperirea este variabilă, fiind cuprinsă între 1—2,5 mm, rezultînd o supraocluzie frontală caracteristică montării ortognate.

— În sens sagital, între fețele palatinale ale dinților frontali superiori și fețele vestibulare ale frontalilor inferiori, există în poziția de intercuspidare maximă un spațiu de inocluzie de 1—2 mm.

● *În zona laterală.*

— În sens vestibulo-oral, dinții superiori depășesc spre vestibular dinții inferiori cu 1/2 cuspid, realizîndu-se o treaptă care împiedică pătrunderea mucoasei obrazului între fețele ocluzale, să fie traumatizată.

Această treaptă rezultă în momentul angrenajului dintre cele două arcade dentare.

Din orientarea într-o anumită poziție a fiecărui dinte se formează cele două curburi de ocluzie, cea sagitală a lui Spee și cea transversală a lui Wilson. Odată cu montarea dinților din zona laterală sînt realizate și curbele de ocluzie, în sens sagital și transversal. Curbele de ocluzie sînt corelate cu gradul de supraocluzie frontală.

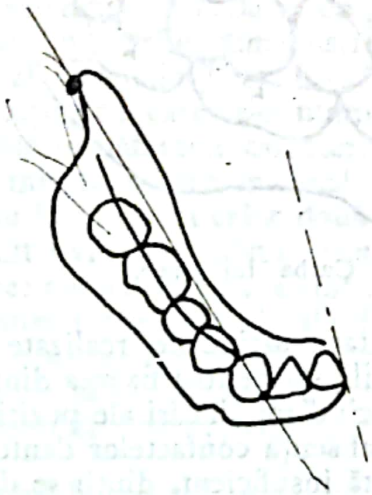

Fig. 5—69. Reperele pentru poziționarea dinților laterali inferiori după Pound.

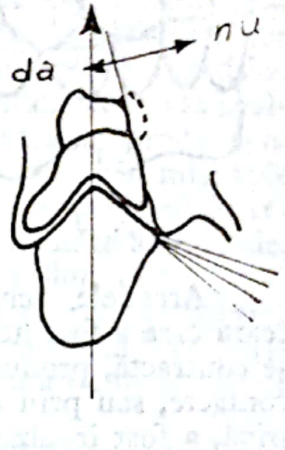

Fig. 5—70. Proiecția verticalei-ridicată tangent la creasta milohioidiană.

— *Curba sagitală sau curba lui Spee* se realizează pentru a se compensa inocluzia care s-ar produce lateral, în zona distală, în mișcarea de propulsie a mandibulei, dacă planul de ocluzie ar fi orizontal (fig. 5—71). După Hanau, curba sagitală este în relație strînsă cu înclinarea pantei tuberculului articular, cu gradul de supraocluzie frontală, cu înclinarea pantei incisive și cu înălțimea cuspizilor.

Monson și Villain realizează curba sagitală corespunzător teoriei calotei sferice (descrisă într-un capitol anterior), în care axele dinților prelungite în sus, ajung în centrul unei sfere.

— *Curba transversală* este dată de înclinarea orală a dinților laterali inferiori și de întîlnirea fețelor ocluzale cu cele ale dinților laterali superiori (fig. 5—72).

Curba transversală favorizează apariția punctelor de contact pe partea lucrătoare și pe partea nelucrătoare în mișcările de lateralitate. La mandibulă așezarea premolarilor și molarilor în sens vestibulo-oral, este absolut obligatoriu să se facă pe mijlocul crestei alveolare, deoarece, reprezintă singura poziție care asigură condiții favorabile pentru stabilitatea protezei inferioare pe cîmpul protetic.

Scanned with OKEN Scanner

La maxilar, cîmpul protetic oferă condiții de menținere și de stabilitate mult mai bune, datorită forței de adeziune și al fenomenului de succiune, dinții laterali (premolari și molari) se pot monta și în afara crestei alveolare cu 1—2 mm, fără să se aducă prejudicii în funcționalitatea protezei.

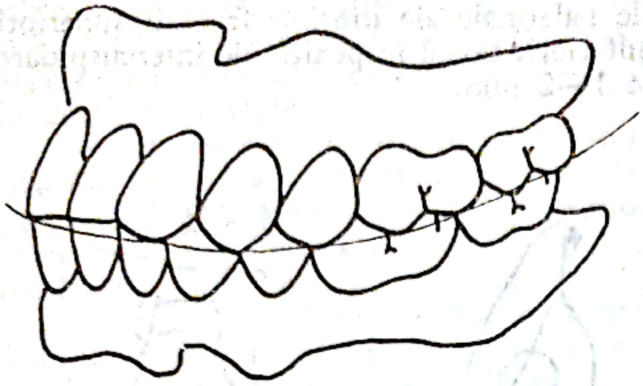

Fig. 5—71. Curba lui Spee.

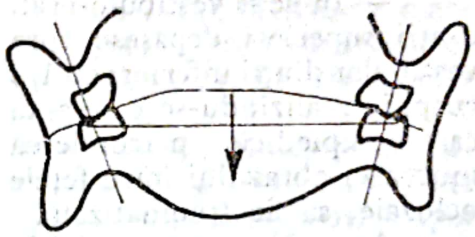

Fig. 5—72. Curba transversală.

Arcadele dentare artificiale realizate sînt controlate astfel: 1 — dacă ceara care a fost utilizată pentru fixarea dinților a fost supraîncălzită, la răcire se contractă, producînd modificări ale poziției dinților manifestate prin supracontacte, sau prin absența contactelor dento-dentare; 2 — dacă ceara, dimpotrivă, a fost încălzită insuficient, dinții se desprind foarte ușor la prima atingere, ceea ce reprezintă o deficiență, macheta nu se poate proba; 3 — dacă arcadele realizate prezintă forme simetrice; 4 — dacă în zonele laterale se suprapun crestelor alveolare; 5 — dacă au fost obținute unitățile de masticație.

Articulatoarele individuale creează condițiile evidențierii contactelor dento-dentare în toate mișcările mandibulei, de închidere-deschidere, de propulsie și de lateralitate stîngă și dreapta.

Contactele dento-dentare după teoria «articulării cu balans general», sînt realizate numai cînd între suprafețele ocluzale ale dinților nu se interpun fragmente alimentare.

În procesul de masticație prezența alimentelor pe fețele ocluzale modifică total condițiile de articulare interdentară, deoarece devine imposibilă apariția contactelor multiple în mai multe planuri, între cuspizii activi și fosetele celor două arcade dentare. Articularea cu balans general nu poate reprezenta un factor de stabilitate și de menținere a protezelor totale pe cîmpul protetic.

b — Tehnica de montare a dinților după Hanau

După Hanau, protezele totale sînt realizate cu valoare funcțională și articulară echilibrată dacă există o strînsă corelație între următoarele elemente ale aparatului dentar și ale protezelor, astfel:

— înclinarea traiectoriei condiliene;

— profunziunea curbei sagitale;

Scanned with OKEN Scanner

— înclinarea planului de orientare ocluzală în raport cu orizontala articulatorului;

— înclinarea traiectoriei incisive;

— înălțimea cuspizilor și angulația pantelor cuspidiene. Sînt folosiți dinții anatoformi, montați cu ajutorul articulatorului individual imaginat de autor.

c — Tehnica de montare a dinților după F. Ackerman

În urma studiilor îndelungate asupra arcadelor dentare naturale, autorul a tras următoarea concluzie: «inexistența articulării cu balans general» la nivelul arcadelor dentare artificiale, invers de cum susține Gysi. Autorul a arătat: în procesul de abraziune al cuspizilor, fețele ocluzale ale molarilor inferiori prezintă inversări de direcție, pe care le-a numit «pas helicoidal». Această torsiune helicoidală, prezintă următoarele caracteristici: contacte multiple dento-dentare în poziția de intercuspidare maximă care se produce în relație centrică; apariția unui spațiu între dinții celor două arcade în mișcările de propulsie și de lateralitate numit «vid intercalat». Asupra «vidului intercalat», a făcut următoarea apreciere: datorită acestuia sînt triturate alimentele, bolul alimentar poate să fie prins între fețele ocluzale ale dinților.

La arcadele dentare artificiale nu este posibil să se reproducă această morfologie, deoarece protezele se sprijină pe mucoasa care prezintă caracteristicile cunoscute, pe cînd dinții naturali sînt implantați puternic în procesele alveolare.

Ackerman a formulat principiul helicoidal protetic de montare a dinților artificiali, modificat comparativ cu cel al arcadelor naturale astfel: premolarii și molarii inferiori sînt înclinați spre lingual pentru a oferi stabilitate maximă, iar incisivii și caninii inferiori sînt orientați spre vestibular în scop fizionomic. Pasul torsiunii helicoidale este situat între canini și primii premolari. Această dispoziție a dinților artificiali a fost recomandată, deoarece asigură stabilitatea protezei în masticație și redă aspectul fizionomic.

Tehnica de montare a dinților. Montarea dinților se începe cu grupul dinților incisivi inferiori. Sînt așezați cei doi incisivi centrali inferiori, în continuare se montează incisivii laterali și caninii inferiori. După aceștia este montat grupul dinților superiori, incisivii și caninii superiori, fiind aplicate, pentru poziționarea lor, regulile lui Gysi.

Între dinții frontali superiori și inferiori este creat un spațiu în sens sagital, de inocluzie, care are dimensiunea egală cu gradul de acoperire a dinților frontali inferiori de către cei superiori. Absența contactului între dinții frontali superiori și inferiori asigură stabilitatea mai bună a protezelor, în special în mișcările de propulsie și de lateralitate. Sînt montați apoi premolarii superiori și inferiori într-o parte și, apoi în cealaltă parte.

Între canini și primul premolar și între primul premolar și al doilea premolar se lasă cîte un spațiu de 0,5 mm pentru a exista posibilitatea modificării poziției dinților frontali la proba machetei, în funcție de cerințele estetice ale pacientului. Față de planul de orientare ocluzală, premolarii sînt așezați în următoarele raporate: primul premolar îl atinge cu ambii cuspizi, al doilea premolar îl atinge numai cu cuspidul palatinal, cuspidul vestibular este la distanță de 0,5 mm de acesta. Molarii sînt montați după regulile lui Gysi.

Scanned with OKEN Scanner

d — Tehnica de montare pe plăcuța lui Pedro Saizar

Tehnica a fost imaginată de autor pentru a se monta toți dinții arcadei superioare. Plăcuța din metal reprezintă elementul cu ajutorul căruia se poate desfășura această tehnică.

Plăcuța are forma arcadei dentare, dar prezintă o suprafață puțin mai mare decît suprafața ocluzală a acesteia. Grosimea plăcuței este de 0,30—1 mm. Această dimensiune, în secțiune, conferă rezistență, deoarece este necesar să fie nedeformabilă. Pentru fixarea modelelor în ocluzor sau articulator și pentru montarea dinților sînt utilizate șabloanele de ocluzie cu toate reperele trimise din cabinet, așa cum s-a descris că trebuie să fie prelucrate.

Tehnica de montare a plăcuței cuprinde următoarele operații:

1 — Șabloanele de ocluzie după montarea modelelor în ocluzor (articulator) sînt desolidarizate de la nivelul bordurilor de ceară.

2 — Plăcuța metalică este aplicată pe suprafața ocluzală a bordurii șablonului superior, centrată pe aceasta, să depășească cu 4—5 mm curbura vestibulară a bordurii în zona frontală, de care se fixează provizoriu prin lipire cu ceară în trei puncte (fig. 5—73).

3 — Suprafața ocluzală a bordurii de ceară a șablonului inferior este încălzită în mod uniform, prin crestare cu ajutorul spatulei încălzite.

4 — Brațele ocluzorului (articulatorului) sînt închise și aduse în poziție de contact, bordura inferioară de ocluzie cu plăcuța metalică. Sînt strînse în continuare, pînă cînd brațul superior este oprit de șurubul distanțator (fig. 5—74). Prin această manevră plăcuța este înfundată în grosimea bordurii de ocluzie a șablonului inferior, ce a fost mai înainte plastifiată.

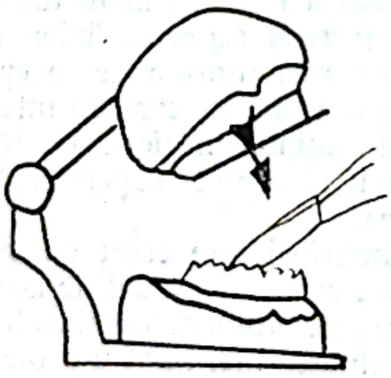

Fig. 5—73. Plăcuța lui Pedro Saizar aplicată pe bordura superioară.

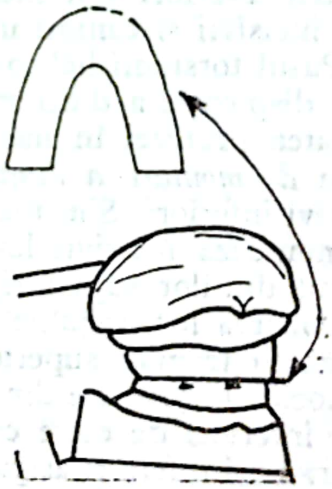

Fig. 5—74. Plăcuța lui Pedro Saizar fixată la bordura inferioară.

5 — Plăcuța este fixată rezistent la bordura de ceară a șablonului inferior de ocluzie. Solidarizarea este realizată cu ceară fierbinte de lipit, în mai multe puncte. După solidarizare se desprinde plăcuța de bordura șablonului superior.

De pe șablonul superior sînt trasate pe suprafața plăcuței următoarele repere:

Scanned with OKEN Scanner

1— Curbura vestibulară a bordurii de ocluzie a șablonului superior, este înscrisă cu un creion ținut perpendicular pe suprafața plăcuței și tangent la suprafața vestibulară a bordurii. În urma acestei înscrieri, rezultă un arc de cerc orientat cu concavitatea spre axul ocluzorului.

2— Linia mediană este înscrisă după linia mediană trasată pe bordura superioară și pe soclul modelului.

3— Linia caninilor este trasată, de asemeni, cu creionul după linia caninilor, însemnată pe bordura de ocluzie a șablonului superior.

4— Plăcuța metalică, prin suprafața sa superioară care este liberă, reprezintă planul de orientare ocluzală (protetică) așa cum a fost determinat la pacient cu ajutorul bordurii de ocluzie a șablonului superior. Poziția dinților arcadei superioare este stabilită în raport de acest plan de referință, materializat prin suprafața plăcuței.

Tehnica de montare a dinților

— Șablonul superior este îndepărtat de pe model, în locul lui se adaptează 1/2 placă de ceară roz de modelat (de aproximativ 7/7 cm) care reprezintă macheta viitoarei baze a protezei. Corespunzător vîrfului crestei alveolare se fixează un rulou de ceară, în zona frontală se plasează cu 2—3 mm mai anterior față de mijlocul crestei. Pe acest rulou de ceară vor fi montați dinții.

— Ruloul de ceară este încălzit cu spatula în dreptul unde urmează să se fixeze dintele respectiv.

— Incisivii centrali sînt așezați simetric față de linia mediană, cu marginea incizală în contact cu plăcuța metalică, urmînd linia curbă trasată cu creionul. Orientarea dinților este dirijată respectîndu-se regulile individuale de montare ale dinților formulate de Gysi.

— Incisivii laterali nu ating plăcuța, între marginea incizală și plăcuță rămîne o distanță de 1 mm. Înclinarea coletului la acești dinți este mai mare spre palatinal și spre distal, comparativ cu incisivul central.

— Caninii ating linia de pe plăcuță cu vîrful cuspidului.

Restul dinților sînt montați cu fețele ocluzale și axele longitudinale orientate identic după regulile lui Gysi.

TEHNICA DE MONTARE A DINȚILOR FRONTALI

Dinții din zona frontală a arcadelor dentare au rol principal în fizionomie și fonație. În stabilitatea protezei au, în general, un rol secundar.

Restaurarea funcțiilor, fizionomia și fonația, condiționează montarea dinților frontali în aceleași poziții ca ale dinților naturali, ceea ce înseamnă că trebuie să fie montați în afara crestei alveolare, deoarece mandibula a suferit procesul de atrofie concentrică. Stabilitatea protezei pe cîmpul protetic, impune așezarea acestora cît mai aproape de perimetrul suprafeței de sprijin (pe creasta alveolară).

Dinții frontali sînt situați cu marginea incizală în afara crestei alveolare. Dar în atrofii ale crestei în zona frontală, apare necesitatea să fie așezat și coletul dinților în afara crestei alveolare.

Scanned with OKEN Scanner

Dacă marginile incizale ale dinților frontali superiori sînt mult în afara crestei, montare impusă de necesitatea restaurării aspectului estetic, condițiile de menținere și de stabilitate a protezei sînt deficitare.

Proteza va avea tendința să se desprindă din zona posterioară (zona Ah) la contactul cu marginile incizale ale dinților frontali inferiori. Rolul funcțional (în fonație și fizionomie) al dinților frontali este posibil să fie asigurat în prezent, deoarece specialistul are la dispoziție mai multe tehnici, ce au fost imaginate în dorința de a realiza proteze care să satisfacă cele mai exigente doleanțe astfel:

1 — *Tehnica de montare după repere anatomice*

Această tehnică are la bază următoarea noțiune: poziția papilei incisive și relieful rugilor palatine rămîn constante, deși crestele alveolare continuă să se atrofieze.

Dinții frontali artificiali sînt așezați cu axele verticale orientate în sens vestibulo-palatinal înclinate, așa cum sînt implantați dinții naturali. Valorile unghiurilor de înclinare sînt cele care au fost enunțate de Gysi în tehnica preconizată de el, care este numită « montarea ideală ». Marginile incizale ale dinților frontali sînt ușor vestibularizate cu 2—3 mm în raport cu coletul, care este orientat spre palatinal. Această montare este indicată în condițiile în care atrofia crestelor alveolare nu este prea mare și rapoartele dintre cele două creste (maxilară și mandibulară) nu sînt mult modificate. Caracteristic pentru această tehnică este situarea fețelor vestibulare după repere anatomice prezente pe suprafața cîmpului protetic maxilar, reprezentate de: papila incisivă și de rugile palatine.

La dentat cu o deviere de ±1 mm în 90% din cazuri (Rosemarie Horn) distanța dintre fața vestibulară a caninului și extremitatea mezială a primei rugi palatine este de 10 mm. Distanța din mijlocul papilei interincisive la fața vestibulară a incisivului central este de 8 mm, iar vîrfurile cuspizilor celor doi canini se află situate pe o linie care trece prin mijlocul papilei incisive.

La proteza totală, sînt folosite aceste repere astfel (fig. 5—75):

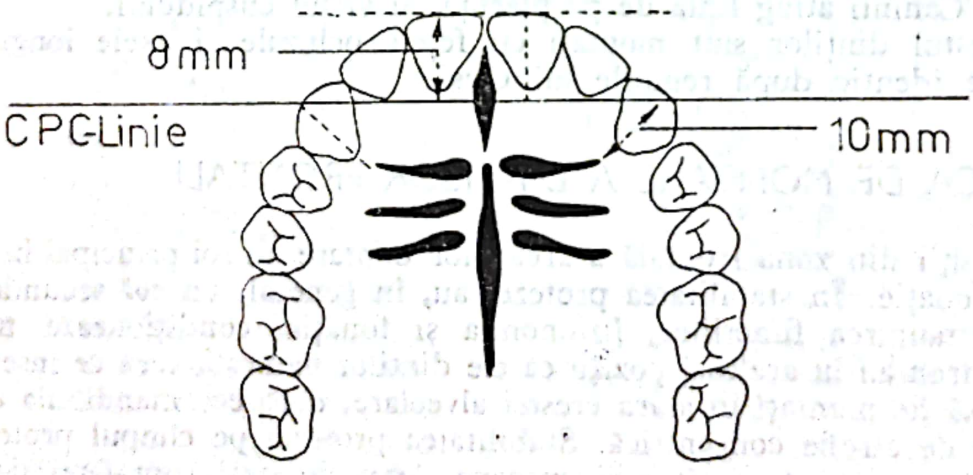

Fig. 5—75. Montarea după repere antropometrice.

— Incisivii centrali superiori sînt montați cu fețele vestibulare la o distanță de 8—9 mm de mijlocul papilei incisive sau după alți autori (Lejoyuex) fețele vestibulare sînt la 6—7 mm distanță de papila incisivă.

Scanned with OKEN Scanner

— Caninii superiori sînt montați cu fețele vestibulare la o distanță de 10—11 mm de prima rugă palatinală (extremitatea mezială). Linia care unește vîrfurile cuspizilor celor doi canini să treacă prin mijlocul papilei incisive.

2 — *Tehnica de montare pe bordura șablonului de ocluzie*

Curbura vestibulară a bordurilor de ocluzie ale șabloanelor este modelată în cabinet pentru a se reda plenitudinea etajului inferior al figurii, iar buzele să fie poziționate într-un raport armonios, acceptat și de pacient. Această curbură a bordurii de ocluzie modelată, reprezintă arcul pe care trebuie să se înscrie toate fețele vestibulare ale dinților frontali superiori. Din punct de vedere tehnic, fețele vestibulare ale dinților frontali superiori sînt așezate cu mare precizie în conturul feței vestibulare a bordurii de ocluzie astfel: imediat lîngă linia mediană din bordura de ocluzie se decupează un segment de ceară egal cu dimensiunile unui incisiv central. În locul rămas liber se fixează dintele respectiv, în așa fel, să se înscrie cu fața vestibulară în arcul format de bordura de ocluzie (fig. 5—76). Aceeași operație este folosită pentru poziționarea și fixarea în continuare a incisivului central de partea opusă, urmînd incisivul lateral și caninii superiori. Rosemarie Horn montează întîi caninii, apoi incisivii de o parte și de cealaltă (fig. 5—77 a, b, c,). După ce tot grupul frontal a fost fixat pe bordura șablonului de ocluzie, este recomandabil să se efectueze o probă în cabinet pentru a se verifica dacă se redă aspectul fizionomic. Este o tehnică foarte utilă, care nu trebuie să fie omisă dintre posibilitățile de montare a grupului de dinți frontali, deoarece favorizează rezolvarea unor situații clinice particulare, reprezentate de atrofii ale crestelor alveolare cu rapoarte nefavorabile între creste, la care se adaugă cerințele insistente exprimate de pacient, pentru redobîndirea aspectului fizionomic.

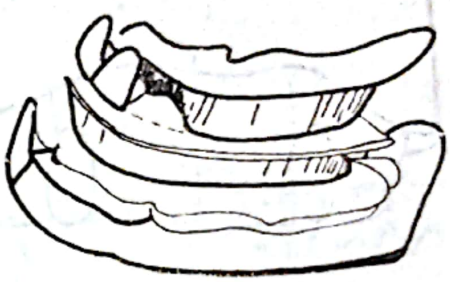

Fig. 5—76. Montarea frontalilor direct pe bordura de ocluzie.

3 — *Tehnica de montare a dinților de probă în cabinet, odată cu determinarea relației intermaxilare*

Această tehnică impune, pentru a fi efectuată, prezența unor condiții favorizante reprezentate de următoarele:

— Existența unor dinți speciali realizați din mase termoplastice, dar pot fi utilizați și alți dinți frontali, dacă prezintă dimensiuni apropiate.

— Șabloanele de ocluzie realizate fără bordura de ocluzie în zona frontală.

— Stomatologul să posede experiență și manualitate, deoarece, în această fază clinică, trebuie să prelucreze bordurile de ocluzie pentru determinarea și înregistrarea relației intermaxilare, să poziționeze și să fixeze cei șase dinți frontali pe șablonul superior.

Dinții frontali beneficiază de montarea cea mai corespunzătoare, fiindcă sînt observate și corelate toate reperele anatomice reale (în special de la nivelul etajului inferior și, în general, de la nivelul figurii). Această tehnică, creează posibilitatea să se restaureze armonia dento-facială în gradul cel mai înalt. În laborator sînt trimise modelele cu șabloanele fixate între ele în poziție de

Scanned with OKEN Scanner

relație centrică a mandibulei. Șabloanele prezintă în zona frontală montați cei 6 dinți de probă. Tehnicianul înlocuiește acești dinți cu cei definitivi, conservînd în totalitate poziția lor. Pentru conservarea poziției are la dispoziție două tehnici:

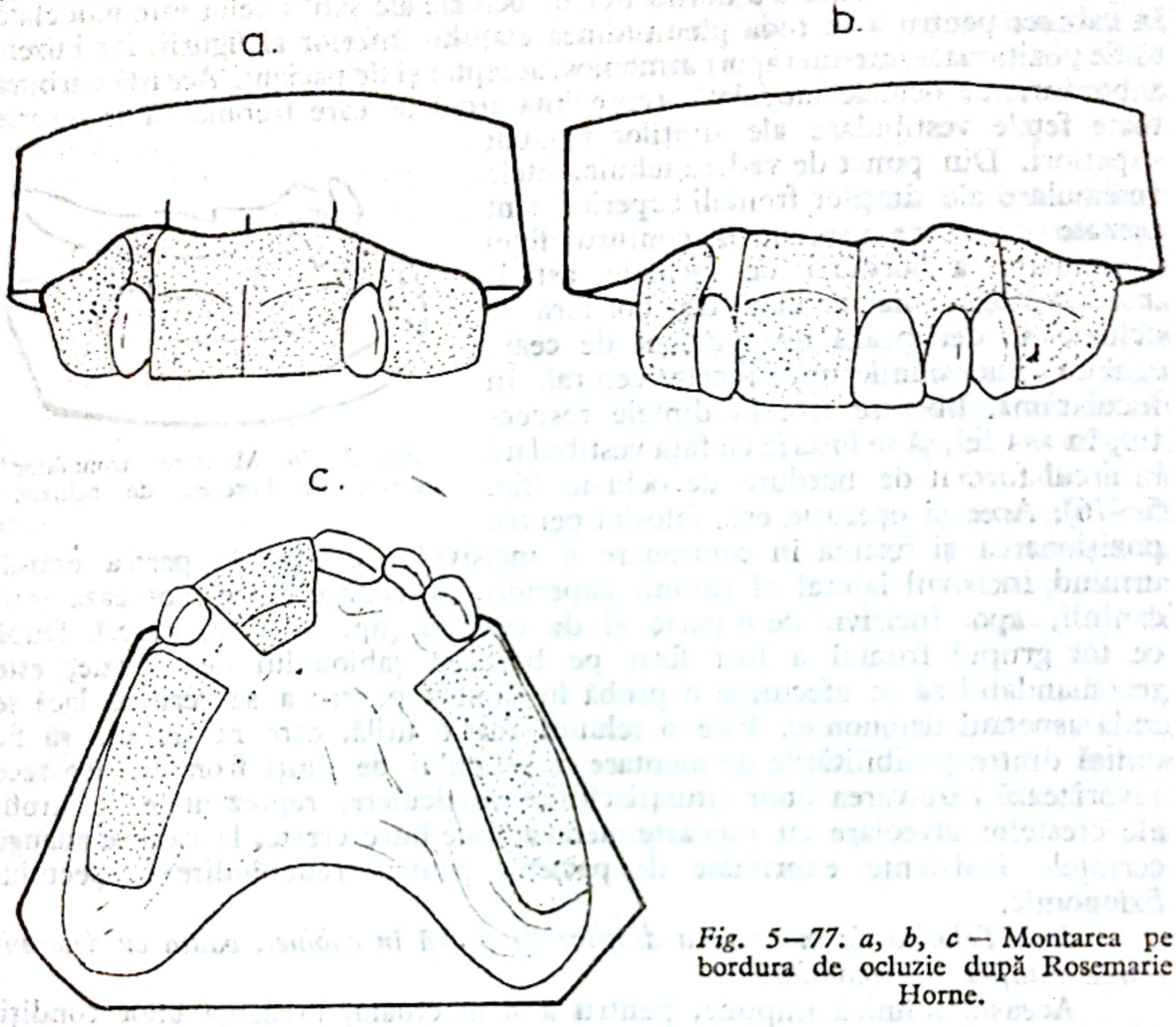

Fig. 5—77. a, b, c — Montarea pe bordura de ocluzie după Rosemarie Horne.

— Să obțină o amprentă cheie de ghips cu ajutorul căreia poziționează pe cei definitivi. Cu pasta de ghips se amprentează fețele vestibulare și unghiurile vestibulare ale dinților de probă și, totodată, o parte din soclul modelelor (necesar pentru reașezarea amprentei cheie în aceeași poziție.

— Să monteze progresiv dinții definitivi, înlocuind numai cîte un dinte de probă cu altul definitiv, dinții vecini constituind repere în poziționare.

4 — *Tehnica de montare individualizată a dinților*

Această tehnică este cunoscută sub termeni diferiți: montare fizionomică sau montare gerontologică.

Este o tehnică care își propune să realizeze proteze cu arcade dentare artificiale corespunzătoare vîrstei. Acest obiectiv este obținut dacă forma, culoarea, dimensiunea și, mai ales, aranjamentul dinților artificiali, prezintă caracteristici de involuție, de uzură, anomalii sau alte aspecte particulare dobîndite.

Scanned with OKEN Scanner

Arcada dentară realizată în laborator, are, de cele mai multe ori, dinții frontali montați impersonal. În cabinet medicul stomatolog trebuie să efectueze mici modificări pentru a înlătura uniformitatea montajului, să se obțină individualizarea. În completare, se recurge la alte caracteristici specifice care însoțesc involuția aparatului dento-maxilar. Dintre cele mai uzuale sînt: petele, fisurile și abraziunile.

Aspectele de uzură sînt obținute prin: imitarea abraziunii, fiind șlefuite marginile incizale într-o anumită formă; imitarea fracturilor de unghiuri, prin șlefuirea anfractuoasă a unghiurilor incizo-proximale; reducerea vîrfurilor cuspizilor caninilor; crearea de obturații în dinții artificiali.

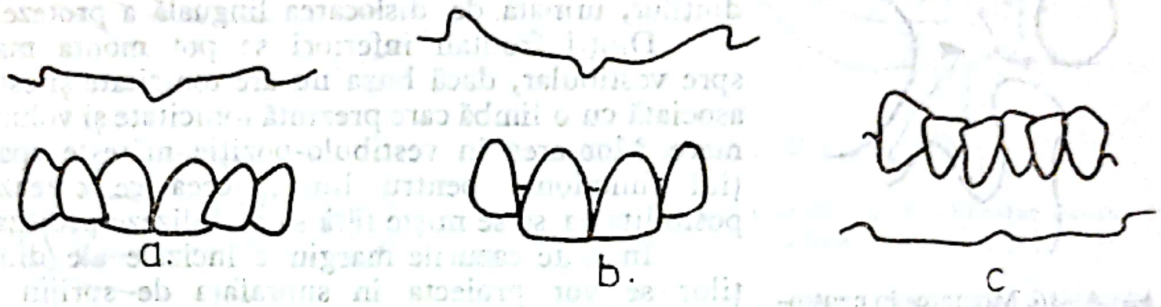

Fig. 5—78. Montări individuale. *a* — Suprapunerea incisivilor lateralii peste centrali superiori; *b* — incisivii centrali superiori mult mai lungi decît incisivii laterali; *c* — frontalii inferiori înghesuiți

Dacă purtătorul de proteze cere să se mascheze prezența protezei cît mai mult posibil, există la dispoziția practicii stomatologice următoarele procedee tehnologice: să se creeze între centrali diastemă, treme între ceilalți dinți; înghesuiri dentare, în special la frontalii inferiori; suprapuneri dentare, incisivii laterali superiori sînt puțin suprapuși peste centrali, în special la femei (fig. 5—78 a, b, c); se mai pot roti incisivii centrali sau laterali superiori; efect deosebit de determinant pentru mascare îl are și inversarea incisivilor centrali superiori (fig. 5—79) sau incisivii centrali superiori să fie mult mai lungi decît incisivii laterali.



Fig. 5 — 79. Montarea inversată a incisivilor centrali superiori.

Se poate recurge la confecționarea și aplicarea unor microproteze, incrustații sau obturații și, mai rar, la coroane de acoperire pe premolari.

5 — *Tehnica de montare în zona neutrală*

Tehnica este cunoscută și sub alte nume, ca: «montare miotonică», sau de montare în «neutro-ocluzie». După această tehnică montarea dinților este realizată cu scopul să se asigure stabilitatea, în special, a protezei inferioare. Montarea dinților depinde de gradul de resorbție al crestei alveolare, de tonicitatea mușchilor buzei inferioare și de tonicitatea, volumul și poziția limbii.

Dinții arcadei inferioare sînt așezați într-o poziție în care prin contracția celor două grupuri musculare proteza să nu fie mobilizată de pe cîmpul protetic (fig. 5—80). Poziția în care trebuie să fie așezați dinții este precizată cu aju-

Scanned with OKEN Scanner

torul unor tehnici speciale de amprentare, care stabilesc «zona neutrală». Amprenta modelată şi la nivelul feţei exterioare de tonicitatea muşchilor, este trimisă laboratorului unde este turnat modelul şi amprentele cheie, necesare poziţionării dinţilor. Dinţii frontali inferiori sînt montaţi spre oral dacă orbicularul buzelor prezintă o tonicitate crescută, asociată cu o limbă al cărei volum este mic sau care are o poziţie posterioară. În aceeaşi poziţie sînt montaţi dinţii, dacă pacientul a avut o maloformaţie congenitală a buzei superioare (despicătură anterioară). Montarea în poziţie normală a dinţilor în aceste situaţii, ar favoriza mobilizarea protezei prin apăsarea exagerată a buzei pe feţele vestibulare ale dinţilor, urmată de dislocarea linguală a protezei.

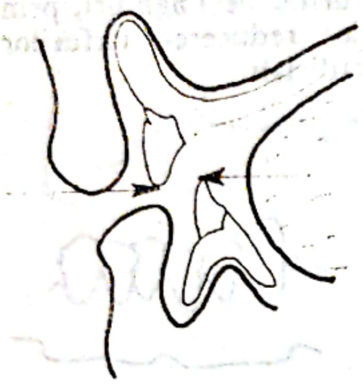

Fig. 5—80. Montarea în neutro-ocluzie a frontalilor inferiori.

Dinţii frontali inferiori se pot monta mai spre vestibular, dacă buza nu are tonicitate şi este asociată cu o limbă care prezintă tonicitate şi volum mare. Montarea în vestibulo-poziţie măreşte spaţiul funcţional pentru limbă, ceea ce creează posibilitatea să se mişte fără să mobilizeze proteza.

În toate cazurile marginile incizale ale dinţilor se vor proiecta în suprafaţa de sprijin a cîmpului protetic.

Linia incizală a dinţilor frontali superiori

Marginile incizale a celor şase dinţi frontali superiori formează o linie, a cărei configuraţie influenţează în mod evident aspectul facial.

Trăsăturile de caracter, aparente uneori la nivelul arcadelor dentare naturale, împreună cu alte elemente caracteristice ale acestora, se impune să fie redate la protezele dentare, pentru a se crea proteze individualizate.

Trăsăturile de caracter se pot reda astfel: 1 —linia incizală orizontală (fig. 5—81) arată dîrzenie, deoarece rezultă în urma abraziunii marginilor incizale, datorate masticaţiei puternice. Este recomandată pentru protezele bărbaţilor care prezintă musculatura mobilizatoare a mandibulei foarte bine dezvoltată; 2 —linia incizală curbă cu convexitatea orientată superior (fig. 5—82), exprimă o stare psihică pesimistă, recomandată pentru pacienţii suferinzi; 3 —linia incizală curbă cu convexitatea orientată inferior (fig. 5—83) exprimă o stare psihică optimistă, este recomandată pentru pacienţii veseli.

TEHNICI PENTRU MONTĂRI ATIPICE

Tehnicile de montare a dinţilor în mod atipic apar ca o necesitate de rezolvare terapeutică a cazurilor care prezintă atrofii foarte exagerată ale cîmpurilor protetice sau la cei care au avut anomalii dento-maxilare în perioada de dentaţie.

François Ackerman a făcut cu decenii în urmă următoarea afirmaţie: «orice anormal somatic nu poate fi adus la normal prin protezare».

Scanned with OKEN Scanner

După Gysi, în atrofiile accentuate ale crestelor alveolare, dacă înclinația liniei interalveolare este accentuată și formează cu planul de orientare ocluzală un unghi (supero-intern) mai mic de 80°, sînt recomandate tehnici speciale de montare, pentru a se asigura o bună stabilitate funcțională a protezelor (fig. 5—84).

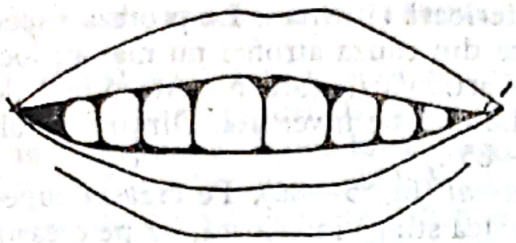

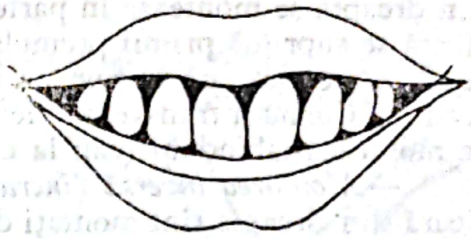

Fig. 5—81. Linia incizală orizontală.

Fig. 5—82. Linia incizală cu convexitatea orientată superior.

Fig. 5—83. Linia incizală cu convexitatea orientată inferior.

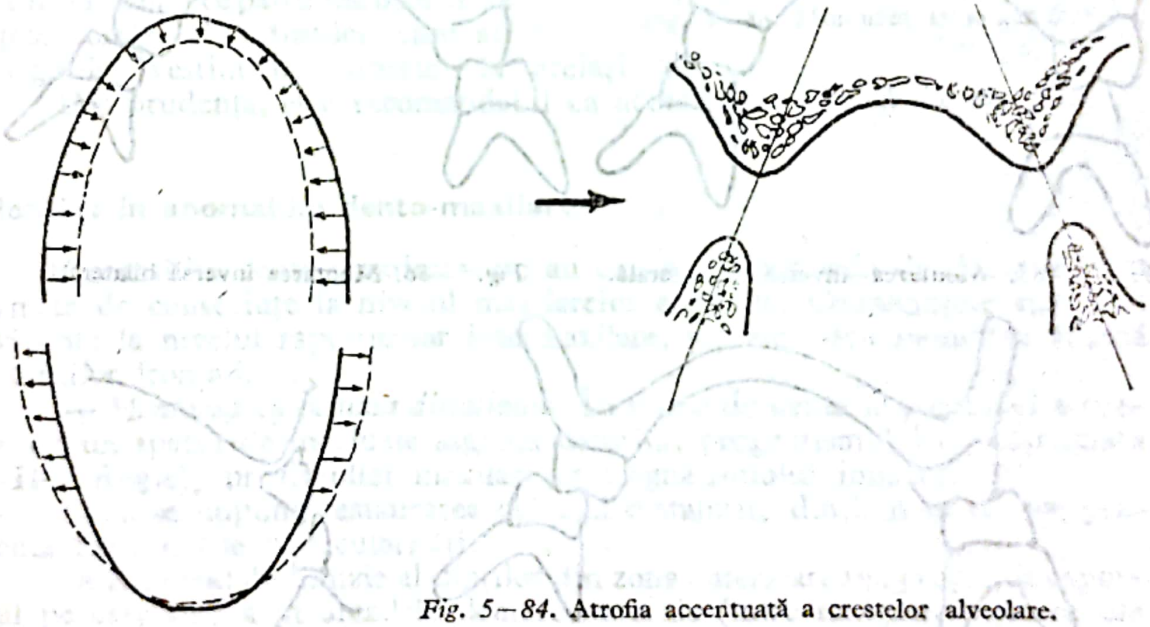

Fig. 5—84. Atrofia accentuată a crestelor alveolare.

Tehnica de montare inversă (ocluzia inversă)

Tehnica pentru montarea inversă, imaginată de Gysi, este recomandată în atrofii foarte mari ale crestelor. După această tehnică de montare, cuspizii vestibulari ai dinților laterali inferiori sînt montați în afara cuspizilor vestibulari ai dinților superiori.

Scanned with OKEN Scanner

Montarea inversă se poate realiza parțial (unilateral sau bilateral) sau total (atît în zonele laterale cît și în zona frontală).

Gysi a utilizat la început dinți cu o formă specială în care cei superiori erau unicuspidați. Mai tîrziu, au fost întrebuințați numai cei anatoformi, fiind realizate următoarele feluri de montări:

— *Montarea inversă (încrucișată) unilateral*, dinții laterali superiori din dreapta se montează în partea stîngă inferioară și invers. La proteza superioară se suprimă primii premolari, deoarece din cauza atrofiei nu mai au loc. Această montare are nevoie de echilibrarea articulării, care nu este dificil de realizat. Curbura transversală de ocluzie trebuie să fie inversată. Dinții frontali se montează labiodont (cap la cap) (fig. 5—85).

— *Montarea inversă (încrucișată) bilateral* (fig. 5—86). Pe creasta superioară din dreapta sînt montați dinții din partea stîngă inferioară, iar pe creasta superioară din stînga sînt montați dinții din partea dreaptă inferioară. La proteza inferioară sînt montați dinții superiori incrucișat, dinții din stînga superior sînt montați în dreapta inferior, iar cei din dreapta superior în stînga inferior. Și după această tehnică sînt suprimați primii premolari superiori. Echilibrarea ocluzală pentru mișcările de lateralitate se realizează mai ușor.

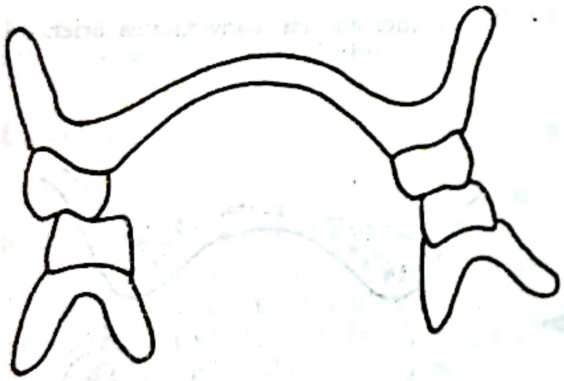

Fig. 5—85. Montarea inversă unilaterală.

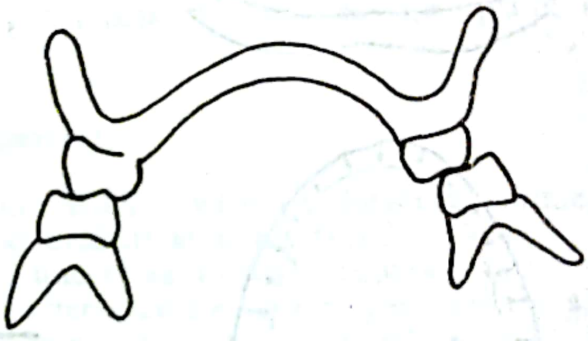

Fig. 5—86. Montarea inversă bilaterală.

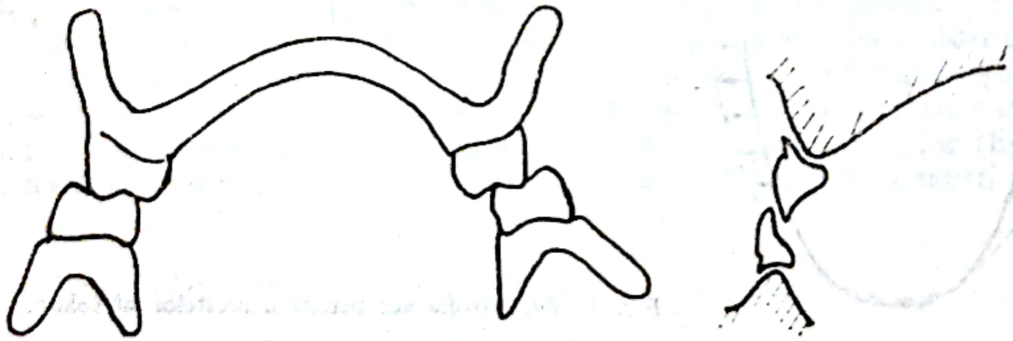

Fig. 5—87. Montarea inversă totală.

— *Montarea inversă totală.* Toți dinții sînt montați în pozițiile lor, dar din cauza unei atrofii foarte marcate a celor două maxilare (centripetă și centrifugă) dinții arcadei superioare vor fi cu fețele vestibulare mai retrase decît a celor de pe arcada inferioară (fig. 5—87). Cuspizii vestibulari ai dinților arcadei inferioare depășesc spre vestibular pe cei superiori. În această montare,

Scanned with OKEN Scanner

spațiul funcțional util pentru limbă este redus, drept consecință protezele pot fi mobilizate în fonație de mișcările limbii.

Din punct de vedere al funcției de masticație, montarea inversă poate să fie satisfăcătoare, deoarece mișcarea mandibulei pentru triturarea alimentelor se produce, în general, în plan vertical.

Tehnica de montare labiodondă

După această tehnică de montare, dinții sînt așezați cu fețele vestibulare pe același plan vertical. La această montare nu se mai pot obține rapoartele de intercuspidare clasică între dinții celor două arcade (fig.5 — 88). Avantajul acestei montări este reprezentat de poziționarea corectă a dinților pe mijlocul crestei.



Fig. 5—88. Montarea labiodontă.

Dezavantajele sînt mai mari, astfel:

— numărul contactelor dento-dentare este mai redus, nu se mai poate vorbi despre o intercuspidare maximă;

— mucoasa obrajilor este traumatizată deoarece pătrunde ușor între fețele orale ale dinților care au marginile vestibulare situate la același nivel.

Din prudență, este recomandabil ca această montare să fie evitată.

Montări în anomaliile dento-maxilare

Anomaliile dento-maxilare care au existat în perioada de dentație, sînt urmate de consecințe la nivelul maxilarelor edentate. Consecințele apar mai evidente la nivelul raporturilor intermaxilare, și determină montarea atipică a dinților frontali.

— *Montarea cu ocluzia distalizată.* În starea de dentație pacientul a prezentat un spațiu de inocluzie sagitală datorită: prognatismului maxilar (clasa a II-a Angle); proalveoliei maxilare; retrognatismului inferior.

Dacă se impune restaurarea ocluziei distalizate dinții montați vor prezenta următoarele particularități:

● Raportul de ocluzie al dinților din zona anterioară se apropie de raportul pe care l-au avut arcadele dentare naturale (între marginile incizale ale frontalilor inferiori și fața orală a frontalilor superiori se creează un spațiu cu dimensiuni variabile). Prin redarea aceluiași raport se obține: refacerea reliefului buzei superioare și o poziție asemănătoare pentru dinții frontali inferiori, favorabilă funcției fonetice.

Această poziție a dinților frontali este funcțională (miotonică) deoarece corespunde unui echilibru în tonicitatea mușchilor limbii și a chingii labio-jugale (fig. 5—89)

Scanned with OKEN Scanner

● La dinții laterali, primul molar este montat în disto-poziție sau în angrenaj normal, dar atunci trebuie să se renunțe la al doilea premolar inferior (fig. 5—90).

— *Montarea în ocluzie mezializată* este realizată cînd în perioada de dentație pacientul a prezentat progenie clasa a III-a Angle, sau o ocluzie cap la cap și în perioada de edentație s-a produs o atrofie exagerată a celor două maxilare.

Dinții se pot monta astfel: 1 — dacă inversarea raportului dintre crestele alveolare nu este foarte importantă, se încearcă realizarea unei ocluzii labiodonte (cap la cap), în special atunci cînd pacientul nu-și dorește, din punct de vedere estetic, prezența unei ocluzii inverse frontale. Ocluzia labiodontă este obținută prin scoaterea în afara crestei a frontalilor superiori cu înclinare spre vestibular și prin montarea frontalilor inferiori pe creastă, ușor lingualizați; 2 — dacă inversarea raportului dintre crestele alveolare este foarte mare, nu se va încerca realizarea unei supraocluzii normale, deoarece apar tulburări fonetice și reflexe noi neuromusculare, nefavorabile pentru menținerea și stabilitatea protezelor.

La nivelul dinților laterali în ocluzia mezializată, molarul I se poate monta astfel: în angrenaj mezializat sau normal, dar cu poziționarea primului premolar față de canini încît să se obțină între ei un spațiu variabil de compensare.

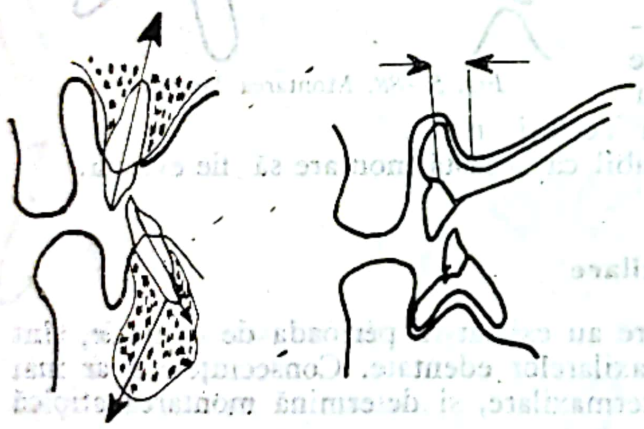

Fig. 5—89. Ocluzia distalizată.

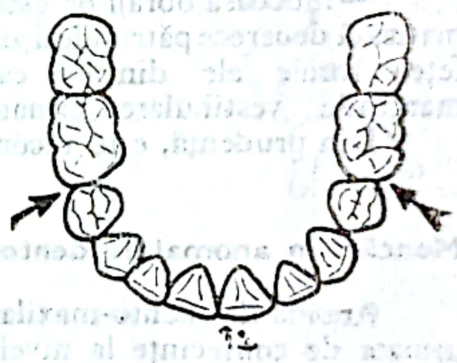

Fig. 5—90. Renunțarea la premolarul II inferior în ocluzie distalizată.

— *Montarea în ocluzie adîncă.* Dinții frontali superiori în sens vertical acoperă frontalii inferiori pînă la jumătate din înălțime. În sens orizontal este obligatoriu să se creeze un spațiu de inocluzie de 2—3 mm. Spațiul de incoluzie permite mandibulei să efectueze mișcările sagitale fără să producă mobilizarea protezelor de pe cîmpul protetic.

MONTĂRI CU DINȚI SPECIALI

Alături de dinții anatoformi, fabricile producătoare, în acord cu concepțiile unor autori, realizeaază dinți care prezintă alt relief la nivelul feței ocluzale. Prin utilizarea acestor dinți cu particularități morfo-funcționale, se susține în multe publicații, sînt obținute proteze cu articulare mai bună (comparativ cu dinții anatoformi) și cu valoare funcțională superioară.

Scanned with OKEN Scanner

— *Montarea dinților condiliformi*, imaginați de Gerber (Zürich) și Frusch (Los Angeles) constituie titlul cărții publicate de Rosemarie Horne Jurg Stuk (1980).

Autorii susțin să se realizeze numai ocluzia de balans, deoarece repartizează în mod uniform presiunile cîmpului protetic. Dar această ocluzie este posibil să fie obținută dacă forma fețelor ocluzale ale dinților este asemănătoare cu forma articulației temporo-mandibulare. În concepția autorilor, influența articulației temporo-mandibulare asupra mișcărilor mandibulare are rol decisiv, și poate fi compensată dacă și contactele ocluzale se produc pe suprafețe cu forme indentice. Dinții condiliformi, au fost concepuți după principiul «mojar-pistil». Gerber a asemănat configurația și mișcările condilului în cavitatea glenoidă cu principiul mojar-pistil și a reprodus acest raport formă-funcție la nivelul fețelor ocluzale a dinților laterali (fig. 5—91 a, b). Diatoricii

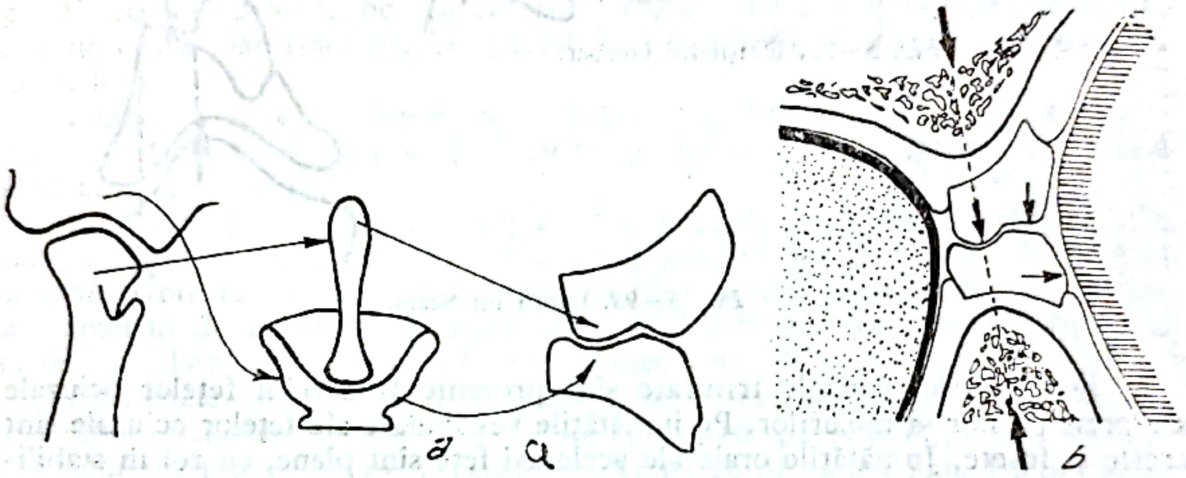

Fig. 5—91. a, b — Configurația și mișcările condilului în cavitatea glenoidă după principiul mojar-pistil.

condiliformi superiori prezintă cuspizii palatinali mai voluminoși, cei inferiori au aspectul unei excavații lărgite (minicalote). La articulația temporo-mandibulară condilul (pistilul) se mișcă și cavitatea (mojarul) este fixă, raportul în cazul dinților este inversat, mojarul se mișcă odată cu mandibula sub pistilul «fix» (cuspizii palatinali maxilari). Fața ocluzală a diatoricilor condiliformi este îngustă pentru a se reduce presiunile în timpul masticației, dar pentru a asigura contactul dintelui cu obrazul, acesta este luat în jumătatea cervicală, fiind cu aspect bombat în sens vestibular (fig. 5—92). Contactul cu obrajii la acest nivel, împiedică pătrunderea lor între fețele ocluzale evitînd să fie traumatizați.

Montarea acestor dinți este realizată în articulator individual în care sînt folosite datele medii, sau datele înregistrate cu arcul facial.

— *Montarea dinților imaginați de Sears*. Dinții lui Sears sînt necuspidați, dar prevăzuți cu mai multe creste de triturare și fosete, prin care se realizează eficient masticația (fig. 5—93).

Fețele ocluzale prezintă o morfologie care asigură, în primul rînd, stabilitatea protezei și, în al doilea rînd, eficacitatea masticatorie. Dinții lui Sears

formează garnituri complete, cu particularitatea că prezintă patru categorii de unități funcționale, astfel:

— Unitățile incizale cu rol în fizionomie, fonație și în secționarea alimentelor. Aceste unități se montează primele și intră în contact numai în mișcarea de propulsie.

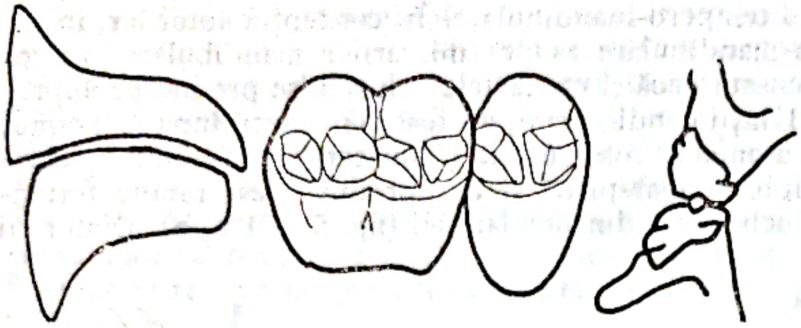

Fig. 5—92. Dinții lui Gerber.

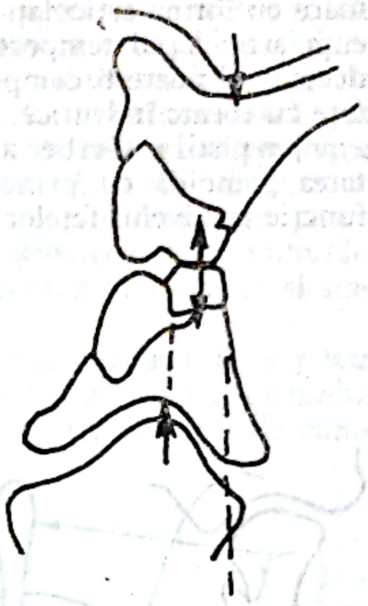

Fig. 5—93. Dinții lui Sears.

— Unitățile ocluzale triturate sînt prezente la nivelul fețelor ocluzale ale premolarilor și molarilor. Pe jumătățile vestibulare ale fețelor ocluzale sînt creste și fosete. Jumătățile orale ale aceloraşi fețe sînt plane, cu rol în stabilitatea protezelor.

— Unitățile echilibrate au rol de a forma punctele de contact distale și laterale în mișcările de propulsie și de lateralitate. Aceste unități sînt orientate în raport cu traiectoriile condiliene.

— Unitățile subocluzale, sînt micile suprafețe din zona vestibulară a fețelor ocluzale care articulează numai în anumite mișcări ale mandibulei.

Acești dinți sînt recomandați în special în următoarele situații:

— cavitățile glenoide foarte puțin adînci;

— creste alveolare foarte mult atrofiate cu înclinarea liniei interalveolare.

MACHETA PENTRU PROBĂ

Macheta bazei și a arcadei cu dinții artificiali montați în ceară, sînt pregătiți pentru a fi probați pe cîmpul protetic. Modelajul în ceară a machetei nu se realizează definitiv decît în zona frontală, în celelalte zone urmînd să se definitiveze numai după ce s-a constatat « calitatea », cu ocazia fazei clinice cunoscute sub numele de « proba machetei ». Pentru zona frontală modelajul este necesar deoarece, macheta din ceară constituie prima formă de proteză cu care pacientul vine în contact.

Scanned with OKEN Scanner

Caracteristicile machetei pentru probă sînt:

— Gingia artificială în zona anterioară este modelată în concordanță cu cerințele fizionomice.

— Placa de ceară la nivelul bolții palatine este întărită, cu o bucată de placă de bază, pentru a fi mai rezistentă, calitate necesară probei.

Toate celelalte zone ale machetei (vestibular, lateral și oral) nu sînt modelate deoarece: nu influențează controlul probei; uneori se impun modificări parțiale sau totale ale poziției dinților, ceea ce ar însemna un consum de timp suplimentar și nejustificat.

Macheta este foarte necesar să fie rezistentă, să nu se deformeze sau să se fractureze. Această calitate este necesară, fiindcă, nu sînt rare situațiile cînd proba machetei poate să dureze 10—20 minute.

Datorită temperaturii din cavitatea bucală, ceara machetei s-ar deforma după cîteva minute, în contact cu țesuturile. La presiunile ocluzale declanșate de ridicarea mandibulei, pentru controlul rapoartelor dentare și intermaxilare, baza de ceară s-ar fractura, în special la mandibulă, unde are dimensiunea mai redusă.

Pentru a se evita asemenea defecțiuni, se recomandă ca placa palatinală a machetei superioare să fie întărită cu placă de bază, iar placa lingual să fie armată cu sîrmă.

Machetei protezei superioare i se adaptează o plăcuță palatinală din placă de bază în interiorul arcadei dentare care se solidarizează prin lipire; machetei protezei inferioare i se realizează consolidarea cu ajutorul unei sîrme cu diametrul de 1,5 mm, modelată curbat după forma versantului lingual al crestei alveolare, fiind introdusă în grosimea cerii versantului oral al șeii.

Machetele înainte de a fi declarate bune pentru probă sînt desprinse de pe modele, deoarece este necesar să fie controlate pe suprafața mucozală și la nivelul marginilor să nu prezinte asperități ce ar putea jena părțile moi, cînd sînt așezate pe cîmpul protetic.

16.
PROBA MACHETEI

Machetele sînt prezentate cabinetului așezate pe modele, care sînt fixate în ocluzor sau articulator. Totodată, sînt aduse și șabloanele de ocluzie.

Proba machetei reprezintă o fază clinică deosebit de necesară, deoarece se pot constata următoarele: modalitatea de materializare de către tehnician a indicațiilor scrise pe fișe, a reperelor însemnate pe șabloanele de ocluzie și a celor decelate din analiza modelelor; capacitatea profesională proprie, în ceea ce privește determinarea și înregistrarea raporturilor intermaxilare, precum și cea referitoare la alegerea culorii dinților artificiali; dacă pacientul este satisfăcut sau nu de caracteristicile dinților și arcadelor.

Scanned with OKEN Scanner

În această fază este obligatoriu să fie decelate toate erorile care au apărut de la faza de determinare a relației intermaxilare pînă la proba machetei. Este un moment favorabil, cînd se mai pot aduce corecțiile necesare viitoarei proteze, dar care cere atenție și răspundere.

În această fază, după proba machetei, pe baza controlului efectuat, se pot stabili următoarele:

— să se definitiveze macheta și să se confecționeze proteza;

— să se aducă modificări parțiale, mai mari sau mai mici, în aranjamentul dinților, care, de multe ori, sînt necesare și obligatorii;

— să se schimbe garnitura de dinți deoarece nu corespunde culoarea, dimensiunea sau forma;

— să se reia confecționarea machetei de la început după o nouă determinare și înregistrare a relației intermaxilare cu ajutorul șabloanelor de ocluzie, motiv pentru care acestea sînt aduse din laborator în cabinet odată cu machetele.

Proba machetei se desfășoară întotdeauna sub formă de control pe parcursul a doi timpi de lucru: extrabucal și intrabucal.

Controlul extrabucal constă în verificarea următoarelor elemente:

— existența și corectitudinea liniilor trasate pe modele (linia mediană, linia caninilor);

— valoarea estetică a dinților în general, dar, în special, a celor frontali (culoarea, forma, dimensiunea);

— poziția dinților frontali și felul cum au fost montați față de creasta alveolară;

— raportul de ocluzie în zona frontală, dacă coincide cu reperele de pe șabloanele de ocluzie;

— poziția dinților laterali față de creasta alveolară, lățimea vestibulo-orală, curbele de ocluzie, regula lui Pound și intercuspidarea în relația centrică.

Pe articulator se mai controlează contactele și mișcările mandibulei în propulsie și lateralitate.

Controlul intrabucal, este efectuat în ordinea importanței, astfel:

— relația centrică și coincidența acesteia la nivelul arcadei artificiale cu poziția de intercuspidare maximă. Dacă s-au produs erori în faza de determinare și de înregistrare a relației intermaxilare, apar vizibile la proba machetei. Remedierea lor este posibilă numai prin utilizarea șabloanelor de ocluzie și repetarea fazei de derminate și de înregistrare a relației intermaxilare (fiind efectuată cu mai multă atenție să nu se repete eroarea). În laborator, se remontează modelele în ocluzor sau articulator și se face o altă montare a dinților;

— dimensiunea verticală de ocluzie a etajului inferior al figurii, care este analizată din toate punctele de vedere deoarece de ea depind: restaurarea aspectului fizionomic (redimensionarea etajului inferior și plenitudinea părților moi); restaurarea funcției fonetice; confortul pacientului (restabilirea echilibrului în tonicitatea mușchilor ridicători și coborîtori ai mandibulei). Dacă se constată erori în plus sau în minus, este, de asemenea, obligatoriu să se reia faza de determinare a înălțimii verticale a etajului inferior cu ajutorul șabloanelor de ocluzie. În laborator se remontează modelele în ocluzor sau articulator, și se execută o altă montare a dinților;

Scanned with OKEN Scanner

— valoarea fizionomică a machetelor la nivelul dinților frontali (culoarea, forma, dimensiunea, aranjamentul, raportul de ocluzie, gradul de vizibilitate al incisivilor, linia incizală, curbura fețelor vestibulare, poziția coletului, linia mediană);

— valoarea fonetică; după Pedro-Saizar, « este imposibil să fie separat controlul estetic de cel fonetic ». Acest control este posibil numai dacă machetele se mențin pe cîmpul protetic pentru a face mai multe probe fonetice.

Dacă proba machetelor este însoțită de rezultate satisfăcătoare, sînt însemnate pe model zonele care trebuie să fie despovărate (zonele cu sensibilitate dureroasă la palpare, torusul și papila incisivă) și zona Ah (pentru a obține închiderea marginală posterioară). Zona de demarcație între palatul dur și cel moale este evidențiată prin teste specifice și prin palpare pentru a se stabili rezilienta mucoasei, în scopul gravării modelului. Gravarea este recomandabil să se execute de medic, deoarece a examinat cîmpul protetic și are o imagine mai reală asupra zonei respective. Această operație se poate realiza mai bine în prezența pacientului, tăierea modelului pentru gravare să fie făcută prin comparație cu țesuturile din cavitatea bucală. Pentru gravare se utilizează o spatulă sau un bisturiu ascuțit, cu care se taie un șanț adînc de 1—2 mm și 2—5 mm lățime, în formă de bizou, vîrful bizoului este orientat întotdeauna anterior. Dimensiunile sînt variabile, depind de rezilienta mucoasei și de poziția dinților frontali superiori față de creasta alveolară. Gravarea este mai accentuată dacă rezilienta mucoasei este mai mare și dacă dinții frontali sînt așezați mult în afara crestei alveolare.

17.

MACHETA DEFINITIVĂ

Macheta pentru probă dacă a fost acceptată de pacient și de medic este trimisă în laborator, unde urmează să se desfășoare două operații: 1 — pregătirea modelelor și 2 — modelarea definitivă a machetei.

1. PREGĂTIREA MODELELOR

Modelele sînt pregătite cu scopul să se obțină protecția țesuturilor cîmpului protetic în anumite zone, să permită realizarea protezelor cu o foarte bună stabilitate și funcționalitate.

Machetele sînt primite împreună cu fișa de laborator pe care pot fi scrise, în mod diferențiat, următoarele recomandări: să se modifice poziția unor dinți din zona frontală; zonele care trebuie foliate și grosimea foliei; gravarea zonei Ah (dacă nu a fost executată direct de medic pe model); realizarea bazei

Scanned with OKEN Scanner

protezei dintr-o anumită nuanță de acrilat roz sau de acrilat incolor; consolidarea bazei cu o placă metalică, sau realizată mai groasă; realizarea festonului gingival în zona frontală în raport cu vîrsta pacientului; realizarea reliefului rugilor palatine, prin copiere (dacă pacientul este un orator).

Foarte rar, mai sînt indicate mijloacele excepționale de menținere. Se poate recurge uneori la succiunea parțială obținută cu ajutorul camerelor de vid sau a liniei americane.

— *Modelul superior* este pregătit pentru efectuarea a două operații: de foliere și de gravare.

a — *Folierea zonelor de despovărare.* Sînt acoperite cu folie de staniol sau plastic în următoarea ordine:

— proeminența reprezentată de papila incisivă;

— proeminențele corespunzătoare pachetului vasculo-nervos palatin anterior;

— zonele necompresibile cum sînt: sutura intermaxilară și torusul palatin (fig. 5—94). Această sutură este dureroasă la presiunea protezei, în plus, fiind necompresibilă poate să creeze un dezechilibru pentru proteză. În absența folierii, ea acționează ca un ax în jurul căruia proteza basculează;

— locurile cu exostoze sensibile la palpare. Aceste zone au fost desenate cu creionul pe model, în cabinet, o dată cu proba machetei.

Prin acoperirea lor cu folie de plumb, se obține o ușoară distanțare a protezei în aceste zone, evitîndu-se traumatizarea țesuturilor subiacente. Grosimea foliei este variabilă. Ea va fi cu atît mai mare, cu cît fibromucoasa care acoperă sutura intermaxilară va fi mai subțire și cu cît țesuturile din jur vor fi mai depresibile.

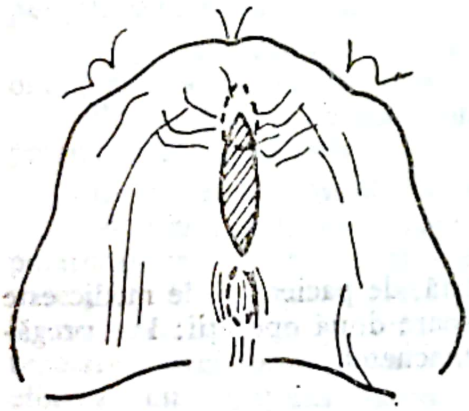

Fig. 5—94. Folierea torusului.

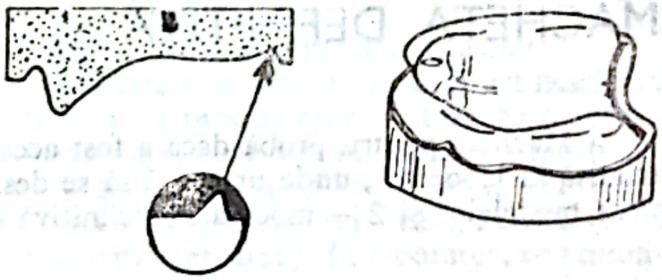

Fig. 5—95. Gravarea la zona « Ah ».

b — *Gravarea zonei Ah,* pentru obținerea închiderii posterioare. Dacă nu a fost executată de medic, localizarea gravării este determinată de la amprentarea finală și verificată la proba machetei din ceară. Marginea posterioară a protezei trebuie să fie proeminentă cu aproximativ 1 mm, mai rar 1,5 mm, la așezarea protezei pe cîmpul protetic să comprime zona de mucoasă neutră pe o fîșie a cărei lățime în sens antero-posterior este variabilă (între 2—5 mm). Fîșia are lățimea cea mai mică în dreptul suturii sagitale a bolții palatine, se

Scanned with OKEN Scanner

lăţeşte pînă la 3—4 mm în zonele laterale ale bolţii palatine unde se şi adînceşte (fig. 5—95).

— *Modelul inferior* este pregătit de asemenea prin efectuarea a două operaţii: de foliere şi de gravare.

a — *Folierea zonelor de despovărare* cum sînt: liniile oblice interne (dacă sînt proeminente, riscă să fie traumatizată mucoasa ce le acoperă de către proteză); muchia crestelor ascuţite sub formă de lamă, acoperite cu mucoasă subţire şi sensibilă; toate proeminenţele determinate de exostoze care sînt dureroase la palpare; torusul mandibular, cînd există.

b — *Gravarea* (Lejoyuex) în 1/3 anterioară a tuberculului piriform, prin săparea unui şanţ de 1 mm lăţime şi 1 mm adîncime. Această închidere favorizează menţinerea protezei pe cîmpul protetic, fiindcă se obţine închiderea posterioară.

2. MODELAREA DEFINITIVĂ A MACHETEI

Macheta pentru probă a fost numai sumar şi parţial modelată, ceea ce impune să se continue modelarea pentru a se obţine forma şi dimensiunea viitoarei proteze acrilice.

Tehnicianul dentar, prin această operaţie de modelare definitivă a machetei, îşi pune în valoare manualitatea, talentul şi capacitatea de a materializa bagajul de cunoştinţe teoretice pe care le are.

Modelarea definitivă a machetelor este executată pentru ca viitoarele proteze să redea aspectul dento-facial cît mai fizionomic, să asigure menţinerea şi stabilitatea, să favorizeze funcţia fonetică, să le asigure rezistenţa mecanică şi să asigure menţinerea unei igiene corespunzătoare. Această modelare trebuie să fie efectuată urmărindu-se obiectivele: fizionomic, de menţinere şi stabilitate, igienic, fonetic şi al rezistenţei mucoasei.

a — Obiectivul fizionomic

Toţi purtătorii de proteze dentare mobile îşi ascund starea de edentaţie deoarece o consideră drept o infirmitate destul de gravă. Această atitudine este mai accentuată la pacienţii cu vîrste mai tinere şi, în special, la sexul feminin. Medicul stomatolog împreună cu tehnicianul dentar prin pregătirea lor, au capacitatea să realizeze proteze cu aspect cît mai natural, pentru a masca prezenţa acestora.

Macheta protezei pentru restaurarea fizionomiei se va modela în zona anterioară (frontal) vizibilă, constituită din cele două elemente, versantul vestibular al şeii şi gingia, pentru a produce naturaleţea cît mai fidel posibil. Versantul şeii reproduce fosele şi bosele existente la acest nivel în starea de dentat. Dar atenţia este concentrată, în special, asupra zonei de colet a dinţilor care apare mai vizibilă în fonaţie. La acest nivel, relieful festonului gingival şi al papilei interdentare are rol deosebit de important în fizionomie.

La tineri, papila are formă triunghiulară şi umple complet spaţiul interdentar de sub punctul de contact; odată cu înaintarea în vîrstă, datorită involu-

ţiei caracteristice tuturor ţesuturilor organismului, papila se rotunjeşte (se atrofiază) iar dacă este prezent şi tartrul dentar, se şi tumefiază.

Modelajul este necesar să redea aspectele morfologice în corelaţie cu vîrsta pacientului (fig. 5—96 a, b). Linia coletului dinţilor frontali nu se înscrie pe o linie dreaptă, fiecare grup de dinţi are coletul la un anumit nivel. Linia de colet a incisivilor centrali este mai ridicată decît a incisivilor laterali cu 1—2 mm. Linia de colet a caninilor este mai ridicată decît a incisivilor centrali. Culoarea gingiei este diferită astfel, la bărbaţi este mai închisă decît la femei.

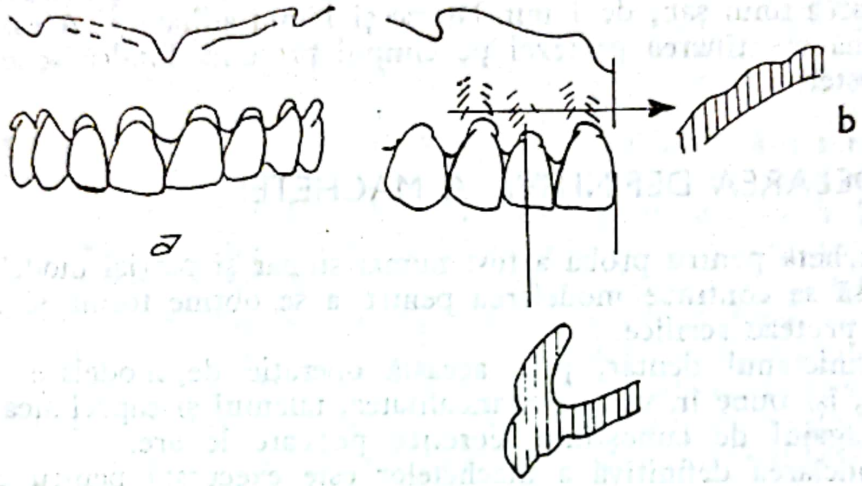

Fig. 5—96. Modelajul fizionomic. *a* — Papile interdentare atrofiate; *b* — papile interdentare puţin atrofiate, festonul gingival burjonat.

b — Obiectivul menţinerii şi stabilităţii

Menţinerea şi stabilitatea protezei este obţinută prin participarea unui complex de factori, prezentaţi într-un capitol anterior, dar pentru ca aceştia să acţioneze în modul cel mai favorabil, macheta trebuie să fie modelată cu o anumită configuraţie la nivelul marginilor şi la nivelul versantelor şeilor.

Marginile machetei sînt modelate cu formă şi grosime funcţională. În acest scop, din aproape în aproape, în fundurile de sac este picurată ceară roz bine încălzită pentru a le umple. Versantele vestibulare ale şeilor la macheta superioară şi la cea inferioară de la o extremitate la cealaltă, sînt modelate progresiv uşor convex, aşa cum au fost procesele alveolare, pentru ca musculatura oro-facială să se aplice pe aceste suprafeţe.

Musculatura prin tonicitatea sa participă la menţinerea protezelor pe cîmpul protetic printr-un dublu mecanism: muşchii obrajilor şi limbii stabilizează proteza în mod activ, deoarece reprezintă elementul motor care determină aplicarea părţilor moi (obraji şi buze) pe versantul extern al marginilor, producînd etanşeizarea acestora; 2 — musculatura care are fibrele orientate în sens orizontal şi sagital, în momentul contracţiei se aplică pe feţele versantelor vestibulare ale protezei şi o menţin fixată pe cîmpul protetic. Această acţiune musculară, este asemănătoare cu cea a unui cordon elastic care ar fi aplicat la acest nivel.

Villain și Fich au folosit pentru prima dată acțiunea musculaturii orofaciale asupra suprafeței lustruite, pentru stabilizarea protezelor.

În anul 1946 Strak recomandă situarea protezei inferioare în spațiul dintre acțiunea antagonistă exercitată de mușchii limbii, pe de o parte, și mușchii obrajilor, pe de alta. Acest spațiu a fost modelat individual de Hromatka, Hofman, Kaan, Kemeny, Schröder, Schwindling etc.

Cercetările miotonice (Burger, Hofmann, Pose) au arătat că în toate funcțiile (masticație, fonație, deglutiție), musculatura prin contracția ei are contacte intense, intermitent, cu suprafața protezei.

Mulți autori recomandă, din acest motiv, ca suprafața exterioară a șeilor să fie astfel modelată încît musculatura să se poată așeza pe ea, să o preseze în timpul contracției pe cîmpul protetic (fig. 5—97 a, b).

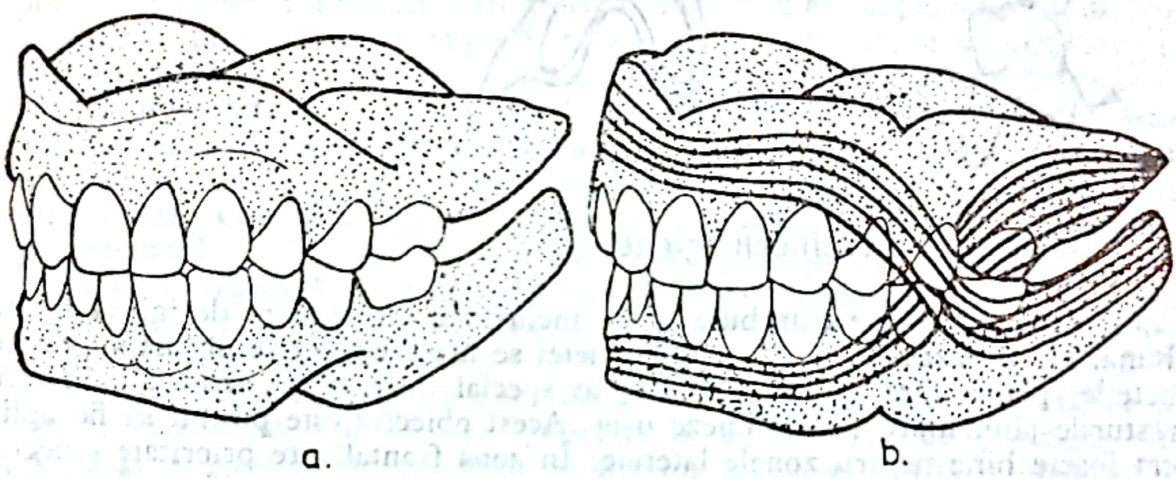

Fig. 5—97 a, b — Antrenarea musculaturii în stabilitatea protezelor.

Gerber a făcut următoarele recomandări cu privire la modelarea machetei protezei:

— versantului verstibular al șeii în zona frontală să i se dea o formă ușor concavă pentru a favoriza așezarea fibrelor mușchiului orbicular;

— marginile vestibulare și versantul vestibular din zonele laterale, să fie îngroșate pentru a se aplica fibrele mușchiului buccinator;

— zonele din dreptul frenurilor și bridelor să fie adîncite corespunzător pentru a nu fi împiedicate mișcările musculaturii periprotetice, astfel riscul desprinderii protezelor, datorită acțiunii musculaturii buzelor și obrajilor, este înlăturat;

— versantul lingual al protezei mandibulare este modelat să se obțină spațiul cu dimensiuni corespunzătoare în care să se miște limba. Urmărind acest obiectiv, întotdeauna versantul va fi modelat foarte subțire, cu o formă concavă sau plană. Niciodată acest versant nu trebuie modelat convex, deoarece limba ar fi deformată în sens transversal și constrînsă, ar mobiliza proteza în timpul mișcărilor sale (fig. 5—98).

Scanned with OKEN Scanner

Profilul concav al versantului lingual după Schreinemakers creează condiții asemănătoare unei articulații osoase (coxo-femurale), în care cele două extremități osoase se pot mișca libere. Pentru limbă, versantul concav înseamnă mărirea spațiului funcțional util, iar pentru proteză îmbunătățirea condițiilor de stabilizare.

Machetele din ceară cuprind tuberozitățile maxilare și tuberculul piriform, zone cu valoare biostatică, capabile să suporte bine presiunile.



Fig. 5—98. Modelajul șeilor (vestibular și lingual).

c — Obiectivul menținerii igienei

Viitoarele proteze trebuie să fie menținute într-o stare de igienă foarte bună. De la faza de modelare a machetei se urmărește să se obțină suprafețe netede, plane, fără spații retentive, în special între dinții artificiali, în care resturile alimentare să staționeze ușor. Acest obiectiv este posibil să fie aplicat foarte bine pentru zonele laterale. În zona frontală are prioritate obiectivul fizionomic, pentru aplicarea căruia cel igienic este sacrificat. În zonele retentive se acumulează resturile alimentare care întreține un miros neplăcut, pătrunzător și pot modifica aspectul protezei. Dacă există multe locuri retentive, și preocuparea pentru menținerea stării de igienă se manifestă mai puțin, alimentele lipicioase aderă de suprafețele protezei, devenind factori care participă la desprinderea protezelor de pe cîmpul protetic. În scopul obținerii viitoarelor proteze cu suprafețele neretentive și netede, machetele sînt foarte bine finisate, întreaga suprafață externă este lustruită.

d — Obiectivul fonetic

Protezele introduse în cavitatea bucală și așezate pe cîmpurile protetice trebuie să favorizeze desfășurarea funcției fonetice. În acest scop, protezele vor prezenta un volum cît mai mic, și cu un modelaj corespunzător formațiunilor anatomice pe care le acoperă.

Protezele ocupă prin dimensiunile lor o parte din spațiul în care limba își desfășoară activitatea în fonație și masticație. Apare foarte evident ca regulă, necesitatea ca cele două proteze să prezinte un volum cît mai redus pentru a nu modifica în mod substanțial dimensiunile spațiului funcțional al limbii.

Pe modelaj trebuie să fie reproduse rugile palatine și papila incisivă, dacă sînt bine exprimate pe mucoasa cîmpului protetic, pentru ca limba să întîlnească și după protezare un relief identic sau asemănător.

Adaptarea limbii pentru articulare și producerea sunetelor este de scurtă durată dacă întîlnește suprafețe și reliefuri modelate simetric. Versantele orale ale șeilor sînt modelate cu dimensiuni și forme încît să rezulte simetria de o parte și de alta a acestora.

e — Obiectivul rezistenței mecanice

Protezele totale în cadrul restaurării funcției masticatorii sînt supuse solicitărilor mecanice, care au tendința să le deformeze și să le fractureze. Efortul la care sînt supuse are valori diferite, specifice pentru fiecare pacient, fiind dependente de următoarele elemente: forța musculară dezvoltată în timpul contracțiilor mușchilor ridicători ai mandibulei; capacitatea țesuturilor cîmpurilor protetice de a suporta presiunile și consistența alimentelor care sînt așezate la nivelul fețelor ocluzale ale arcadelor antagoniste.

Placa palatinală este, în general, realizată cu o grosime de 2 mm, pentru a rezista solicitărilor mecanice. Această grosime este ușor de realizat, deoarece folia din ceară roz din care este modelată baza machetei prezintă această dimensiune. Grosimea plăcii de ceară este necesar să se mențină uniformă pe parcursul desfășurării operației de modelare a machetei. Se menține grosimea uniformă dacă: folia de ceară nu este încălzită mai mult (pînă se topește și curge un strat); folia nu este presată excesiv pe model să se subțieze în locul unde se exercită presiunea.

Grosimea de 2 mm nu este suportată întotdeauna fiindcă produce tulburări în funcția fonetică, sau tulburări în acomodarea cu protezele, cînd există și o sensibilitate exagerată la nivelul mucoasei cavității bucale. Este recomandabil să se realizeze grosimea bazei protezelor, în funcție de elementele morfologice ale cîmpului protetic și de dimensiunea limbii. Micșorarea grosimii este însoțită de mărirea confortului dar și de scăderea rezistenței mecanice. Pentru a se mări rezistența bazei protezei, este introdusă plasă de sîrmă sau o plăcuță metalică. Ieremia și colab. înlocuiesc toată placa acrilică cu o placă metalică din aliaj de aluminiu, obținută după procedeul tehnologic descris în cadrul protezei scheletate.

Plăcile palatinale cu grosime mai mică de 2 mm și nearmate, sînt expuse pericolului de deformare și de fracturare. Machetele cu dinți artificiali din porțelan sînt pregătite special la nivelul coletului acestora. Zona de colet de pe fețele vestibulare, pe o înălțime de 1—2 mm, este acoperită cu ceară roz, iar pe fețele orale, ceara este depusă pînă aproape de fețele ocluzale. Această pregătire este necesară, deoarece fixarea dinților este mecanică, ceea ce impune ca ei să fie încorporați în masa de acrilat.

După ce s-a realizat modelajul machetei, toți dinții sînt curățați foarte minuțios de ceara care a fost picurată pe fețele lor.

În final, suprafețele machetelor protezelor totale sînt netezite și lustruite, fiind cunoscut avantajul pe care-l prezintă o machetă bine modelată și finisată (o prelucrare foarte redusă a protezei obținută după dezambalare).

Scanned with OKEN Scanner

18.

TIPARUL

Tiparul reprezintă negativul machetei protezei totale. Este o piesă cavitară delimitată de pereți groși, obținuți în urma operației de ambalare a machetei. Cavitatea tiparului fiind negativul machetei, are forma și volumul acesteia și apare evidentă numai după ce a fost îndepărtată ceara machetei. În alcătuirea tiparului intră însuși modelul de lucru (copia pozitivă a cîmpului protetic) care reprezintă o parte din pereți unde se desfășoară procesul de polimerizare.

1. AMBALAREA

Ambalarea constituie operația tehnică de acoperire a machetei așezată pe model cu pastă de ghips. Prin ambalare se creează condițiile favorabile ca ceara machetei să poată fi înlocuită cu rășina acrilică, fără ca poziția dinților și raportul lor cu modelul să se modifice.

Modelul împreună cu macheta sînt scoase din ocluzor sau articulator. Dacă modelul are soclul mai înalt este redus pentru a fi posibilă intrarea în chiuveta conformator (fig. 5—99).

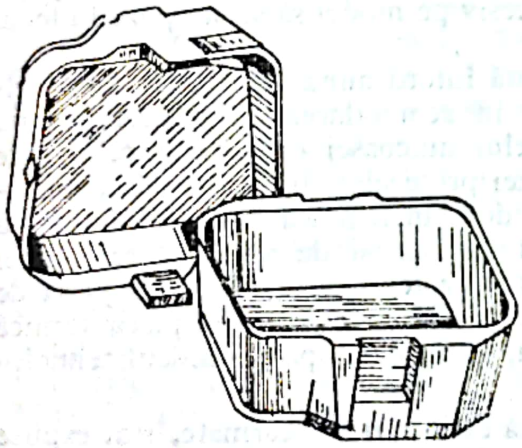

Fig. 5—99. Chiuveta conformator.

Există trei tehnici pentru ambalarea machetei totale:

— ambalarea directă, cunoscută și sub numele de « ambalare cu val », sau ambalarea într-o parte a chiuvetei;

— ambalarea indirectă, cunoscută și sub numele de « ambalare fără val », sau ambalare în ambele părți ale chiuvetei;

— ambalarea mixtă.

a — Ambalarea directă (ambalarea cu val)

Modelul și macheta sînt cuprinse într-o singură parte a chiuvetei, dinții sînt acoperiți de ghips pe fața vestibulară și ocluzală.

La deschiderea celor două părți ale chiuvetei, după îndepărtarea cerii, dinții artificiali și modelul rămîn într-o parte a chiuvetei, iar în cealaltă parte rămîne o masă de ghips care constituie așa-zisa « contră » (fig. 5—100).

Tehnica de ambalare cuprinde următoarele operații:

1 — reducerea din dimensiunile soclului modelului;

2 — prepararea pastei de ghips și umezirea concomitentă a modelului;

3 — turnarea pastei de ghips într-o jumătate a chiuvetei, și introducerea modelului în aceasta;

Scanned with OKEN Scanner

4 — modelarea « valului », prin acoperirea cu ghips a feţelor vestibulare şi ocluzale ale dinţilor;

5 — izolarea în apă a primei părţi, după priza ghipsului;

6 — asamblarea celui de al doilea inel şi turnarea ghipsului pentru completarea ambalării;

7 — presarea chiuvetei.

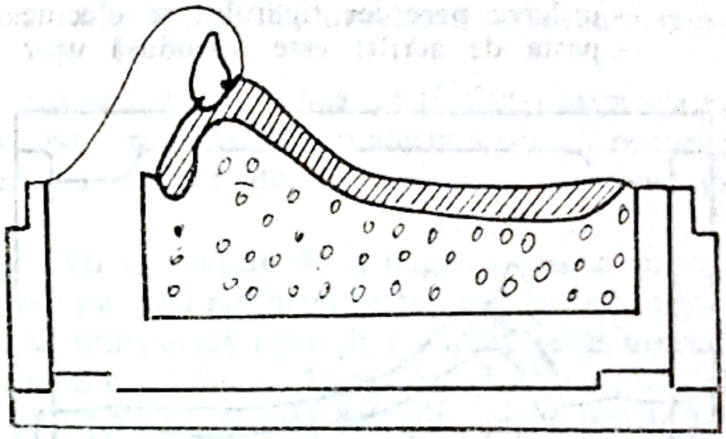

Fig. 5—100. Ambalarea directă (cu val).

Tehnica este folosită rar, deoarece prezintă următoarele dezavantaje:

— din punct de vedere tehnic se realizează dificil;

— ceara machetei de la nivelul versantului vestibular al şeilor este îndepărtată greu;

— dinţii, dacă au mai prezentat urme de ceară, se desprind din val fără posibilitatea să se repună în aceeaşi poziţie;

— izolarea pereţilor tiparului este efectuată cu multă dificultate;

— pasta de acrilat se introduce greu şi nu există posibilitatea să se controleze dacă a pătruns în toată cavitatea tiparului;

— valul de ghips se poate fractura la desfacerea celor două părţi sau în timpul presării materialului acrilic.

Avantajul este reprezentat de: conservarea înălţimii ocluziei, dacă nu se strîng corect cele două părţi ale chiuvetei; păstrarea aceluiaşi raport al dinţilor faţă de modelul de lucru.

98

b — Ambalarea indirectă (ambalarea fără val)

Modelul şi macheta sînt cuprinse în ambele părţi ale chiuvetei. La deschiderea celor două părţi ale chiuvetei, după îndepărtarea cerii, dinţii artificiali rămîn într-o parte iar modelul în partea opusă (fig. 5—101).

Tehnica de ambalare cuprinde următoarele operaţii:

1 — reducerea din dimensiunile soclului modelului;

2 — prepararea pastei de ghips şi umezirea concomitentă a modelului;

3 — turnarea pastei de ghips într-o jumătate a chiuvetei şi introducerea modelului în aceasta; pasta de ghips rămîne la nivelul marginilor machetei;

4 — izolarea şi netezirea suprafeţei ghipsului, după ce s-a produs fenomenul de priză;

5 — asamblarea celui de al doilea inel și prepararea pastei de ghips, turnarea pastei de ghips pentru completarea ambalării;

6 — presarea chiuvetei, mecanic și hidromecanic.

Tehnica este folosită frecvent fiindcă prezintă următoarele avantaje:

— din punct de vedere tehnic este ușor de realizat;

— ceara machetei este de asemenea îndepărtată foarte ușor din ambalaj;

— dinții își păstrează poziția în tipar;

— izolarea pereților tiparului se efectuează bine și simplu;

— pasta de acrilat este introdusă ușor în tipar.

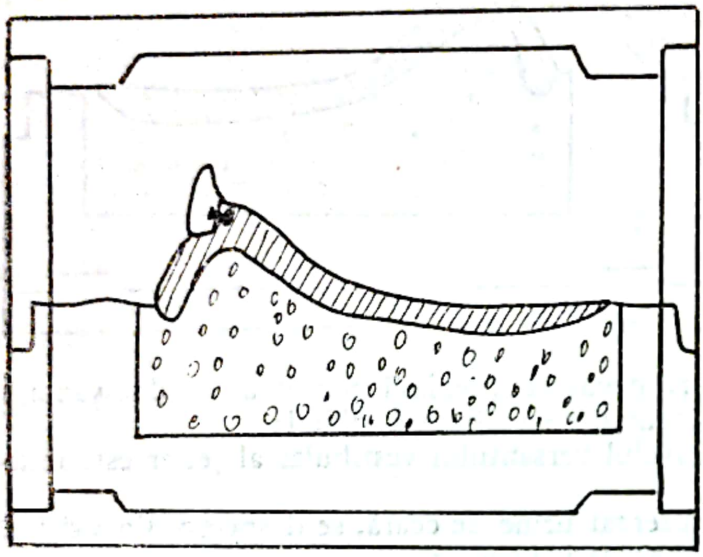

Fig. 5—101. Ambalarea indirectă (fără val).

Tehnica are un singur dezavantaj, reprezentat de înălțarea ocluziei. Acest dezavantaj este determinat de două cauze:

— utilizarea unei chiuvete defecte, la care nu se mai pot asambla în mod corect cele două părți;

— forța de presare insuficientă, este incapabilă să scoată excesul de pastă acrilică dintre cele două părți ale tiparului.

Ambele cauze pot să fie eliminate dacă se lucrează atent.

c — Ambalarea mixtă

Această tehnică rezultă din combinarea celor două tehnici descrise mai înainte. După această tehnică, într-o zonă macheta este ambalată după tehnica fără val, iar în altă zonă după tehnica cu val. După ce a fost îndepărtată ceara un grup de dinți rămîn într-o jumătate de chiuvetă în care se află modelul, fixați în valul de ghips, iar alt grup rămîne în jumătatea opusă.

2. ÎNDEPĂRTAREA CERII MACHETEI

După ambalare, în interiorul ghipsului din chiuvetă se află modelul funcțional, macheta din ceară a bazei, a șeilor și dinții artificiali. Macheta din

Scanned with OKEN Scanner

ceară a bazei și a șeilor trebuie să fie îndepărtată din interiorul ghipsului, pentru a-i lua locul pasta de rășină acrilică.

Tehnica de îndepărtare constă în următoarele:

— existența unui vas cu apă, a cărei temperatură este de 100°C;

— chiuveta, în care se află ambalajul, macheta protezei și modelul (după priza pastei de ghips) este așezată pe scufundător și introdusă în apa fiartă pentru 10—15 minute. În acest timp, ceara din interior sub acțiunea temperaturii se plastifiază;

— chiuveta este scoasă din apă și cele două părți sînt dezambalate;

— ceara machetei este scoasă din ambalaj cu ajutorul spatulei, resturile sînt îndepărtate prin spălare cu un jet de apă care are temperatura tot de 100°;

— pereții cavității sînt spălați cu soluție de detergenți casnici pentru a dizolva acizii grași (din compoziția cerii machetei) care impregnează suprafața acestora. Pentru efectuarea următoarei operații (izolarea) este necesar să se facă spălarea pereților foarte conștiincios. Dacă chiuveta cu ambalajul și macheta este ținută în apă care are temperatura de 100°C mai mult de 15' reprezintă o eroare, deoarece ceara se topește și impregnează în totalitate pereții tiparului. Impregnarea pereților din ghips ai tiparului cu acizi grași, creează mari dificultăți pentru izolare.

3. IZOLAREA

Izolarea pereților de ghips ai tiparului, după Lejoyuex, trebuie să se producă fizic și chimic pentru a fi împiedicat contactul cu pasta de rășină acrilică. Același autor a sintetizat obiectivele și proprietățile substanțelor utilizate pentru izolat tipare astfel:

— să asigure dezambalarea protezei fără riscul de fracturare al acesteia;

— să faciliteze separarea protezei de model;

— să favorizeze recuperarea modelului;

— să prevină orice acțiune chimică primară sau secundară între rășina acrilică și ghips;

— să împiedice orice unire fizică între cele două materiale;

— să se suprime riscul de a pătrunde monomerul în ghipsul tiparului;

— să se suprime riscul de a pătrunde vapori de apă în masa materialului plastic (rășina acrilică) în timpul procesului de polimerizare;

— să fie inert;

— să fie insolubil în apă și în monomer;

— să se poată utiliza ușor.

Toate substanțele folosite pentru izolarea tiparelor au fost prezentate în cadrul protezei parțiale acrilice.

Scanned with OKEN Scanner

19.

POLIMERIZAREA BAZEI PROTEZEI

Baza protezei este confecționată din rășină acrilică, prin introducerea acesteia sub formă de pastă în tipare.

1. RĂȘINILE ACRILICE

Rășinile acrilice sînt folosite în stomatologie din anul 1937, dată care a marcat înlocuirea progresivă și definitivă a cauciucului vulcanizat. Rășinile acrilice din punct de vedere chimic sînt rășini macromoleculare derivate din acidul acrilic. Aceste rășini sînt obținute prin polimerizarea mai multor substanțe, care derivă din acidul acrilic, acidul metacrilic și din esterii acestor acizi.

Polimerizarea constă în formarea unei molecule foarte mari, ce rezultă din adiționarea treptată de molecule identice de monomer, avînd ca rezultat creșterea masei moleculare.

După Skiner rășinile acrilice utilizate pentru bazele protezelor trebuie să prezinte următoarele proprietăți biologice și fizico-chimice:

— să fie tolerate de țesuturile cu care vin în contact;
— să fie stabile în toate condițiile de utilizare;
— să fie insolubile, insipide și neutre din punct de vedere chimic la toate alimentele și la enzimele din compoziția salivei;
— să nu prezinte fenomene de distorsiune, dilatații sau contracții la temperatura cavității bucale sau sub presiunile ocluzale;
— să fie rezistente la abraziune și la periajul efectuat pentru întreținere;
— să fie ușor de lustruit;
— să prezinte suprafețe fără porozități;
— să fie cu aspect cromatic estetic;
— să fie cu aspect cromatic stabil;
— să se manipuleze ușor;
— să fie ușor de reparat în caz de fracturare sau de extinderi ulterioare.

Rășina acrilică se prezintă sub formă de lichid și de pulbere.

Lichidul este monomerul reprezentat de metacrilatul de metil. Are următoarele proprietăți fizico-chimice: este transparent, fierbe la 100,3°C, este volatil, inflamabil, insolubil în apă, cu miros specific, este solvent organic puternic, poate polimeriza spontan sub influența luminii și a căldurii, ceea ce impune să fie conservat în flacoane de culoare brună, în care se adaugă hidrochinonă sau pirogalol 1% cu rol inhibitor de polimerizare. Are densitatea de 0,945 gram/cm³ la temperatura de 20°C și o greutate moleculară de 100.

Pulberea sau polimerul, este forma polimerizată a metacrilatului de metil. Este compusă din particule specifice, obținute prin dispersia monomerului centrifugat într-un lichid neutru (apă la temperatură ridicată); substanței

Scanned with OKEN Scanner

de bază i se adaugă substanțe inerte (talc), pentru a preveni unirea fizică sau chimică a particulelor. Produsele bine asortate, au nuanțe variate ale culorii roz, fiind însoțite de «chei» pentru alegerea culorii, în corelație cu nuanța coloristică a mucoasei gingivale a pacientului. Există și pulbere incoloră indicată la pacienții care manifestă intoleranță față de colorantul încorporat în acrilat.

Rășina acrilică «Superacril» (Spofa) se produce în 6 nuanțe de roz, fiecare însemnată cu o literă: A, B, C, D, E, F. Superacrilul incolor este notat cu cifra 0 (zero). Produsul românesc fabricat la Cluj-Napoca se numește Romacril.

Fiecare trusă este însoțită de instrucțiunile de utilizare privind proporția de amestec, tehnica de preparare, regulile de polimerizare etc.

2. PREPARAREA ACRILATULUI

99

Cantitatea de acrilat necesară pentru o proteză totală este de aproximativ 150 g pulbere, la care se adaugă cantitatea corespunzătoare de lichid.

Proporția de amestec între polimer și monomer este specifică pentru fiecare tip de produs; unele acrilate se prepară în proporție de două părți pulbere și o parte lichid, iar altele se prepară amestecîndu-se trei părți pulbere cu o parte lichid. Acrilatele cu proporția de amestec de 3/1 sînt superioare, deoarece au un conținut mai redus de monomer, sînt mai rezistente și au contracție minimă.

Tehnicile pentru realizarea raportului de pulbere și lichid sînt următoarele:

— *dozarea ponderală*, pulberea și lichidul sînt cîntărite. Monomerul trebuie să fie în proporția indicată de prospectul care însoțește produsul. Din punct de vedere practic, este incomod să se realizeze această cîntărire în laboratorul de tehnică dentară;

— *dozarea volumetrică* — este folosit un cilindru gradat de sticlă cu care se măsoară cantitatea de pulbere (polimer) și cea de lichid (monomer), proporția fiind cea din prospect;

— *dozarea empirică*, din comoditate, este cea mai folosită. Într-un recipient de sticlă sau de porțelan sînt puși 7—10 ml de lichid peste care se adaugă progresiv pulberea pînă la saturație, încît fiecare particulă de polimer să fie îmbibată cu monomer. Pentru omogenitatea compoziției chimice și pentru uniformizarea colorației, se recomandă amestecarea cu un baton de sticlă după care recipientul este acoperit cu o plăcuță de sticlă, pentru a se împiedica vaporizarea monomerului.

Condițiile necesare pentru a se efectua prepararea pastei:

— recipientul și spatula utilizate să fie total uscate;

— absența vaporilor de apă în încăperea laboratorului;

— mîinile tehnicianului să fie curate (fără urme de ghips, ceară sau umede);

— după amestecul lichidului cu pulberea să se controleze cu atenție fazele fizico-chimice care se succed, pentru a nu se depăși momentul optim de polimerizare.

Scanned with OKEN Scanner

Succesiunea fazelor:

— în prima fază amestecul formează o pastă friabilă;

— în a doua fază se formează o pastă lipicioasă, filantă și aderentă, care curge;

— în a treia fază pasta este neaderentă, se desprinde ușor de pe pereții recipientului. În această stare de pastă plastică, substanța este introdusă în tipar.

După J. N. Anderson la contactul dintre monomer cu particulele de polimer, se produce progresiv dizolvarea straturilor exterioare (monomerul are rol activ, iar polimerul rol pasiv). Monomerul normal, cu dublă legătură, trece în urma ruperii dublei legături în monomer activat, capabil să cupleze moleculele între ele avînd valențe libere. Inițiatorul de polimerizare (peroxidul de benzoil) cunoscut sub numele de catalizator, produce desfacerea dublei legături a monomerului, urmată de activizare. Pe măsură de monomerul își continuă acțiunea de dizolvare a particulelor polimerului, pasta devine din ce în ce mai vîscoasă, nelipicioasă, luînd aspectul de aluat.

Durata parcurgerii acestor faze este variabilă, fiind influențată de: temperatura mediului ambiant și a recipientului; proprietățile fizico-chimice ale produsului (mărimea particulelor polimerului) și de prezența plastifianților care facilitează pătrunderea monomerului în interiorul particulelor.

Temperatura crescută scurtează timpul de parcurgere al celor trei faze.

Dacă nu se respectă proporția dintre monomer și polimer, indicată de prospect, apar o serie de inconveniente.

— *Excesul de monomer* determină la nivelul protezelor gata polimerizate următoarele:

1 — creșterea coeficientului de contracție a masei acrilice (proteza are dimensiuni mai reduse);

2 — procent ridicat de monomer rezidual, care are acțiune toxică asupra țesuturilor (iritant);

3 — apariția porilor, atît în grosimea plăcii și a șeilor, cît și la suprafață, cu efecte negative pentru rezistența mecanică, a menținerii igienei și a aspectului cromatic.

— *Excesul de polimer* determină următoarele:

1 — reduce plasticitatea, îngreunînd introducerea pastei în tipar;

2 — neuniformitatea aspectului cromatic al protezei (zone cu colorație mai intensă sau mai puțin intensă);

3 — rezistența mecanică scăzută.

3. INTRODUCEREA ACRILATULUI ÎN TIPAR

a — Tehnica de introducere manuală

Masa de rășină acrilică este, mai înainte, scoasă din recipient și modelată între degete, sub formă de cilindru.

— Dacă ambalarea s-a făcut după tehnica cu val, bucăți mai mici sînt împinse sub dinții susținuți de val, după care, o bucată modelată sub formă de placă este aplicată pe bolta palatină a modelului. Dacă ambalarea s-a efec-

Scanned with OKEN Scanner

tuat după tehnica fără val, rășina acrilică este introdusă în jumătatea de chiuvetă în care se află dinții, acoperindu-se toată zona ce reprezintă baza protetică.

Deasupra acrilatului, presat uniform cu ajutorul degetelor, se aplică o folie de celofan sau de polietilenă, după care se asamblează partea opusă a tiparului în poziție corectă. Chiuveta este introdusă sub presa manuală sau hidraulică. Presiunea exercitată trebuie să fie lentă și progresivă, pentru a determina pasta să ocupe, prin alunecare, toată cavitatea tiparului. Dacă materialul s-a depus în exces, poate împiedica cuplarea totală a chiuvetei, sau poate sparge pereții tiparului în zonele unde sînt mai subțiri.

Se verifică umplerea tiparului. După 2—3 minute de presare, chiuveta este eliberată de sub presă și se separă cele două părți ale tiparului, se adaugă material cînd nu a fost depus suficient sau se îndepărtează excesul. Sînt efectuate, în general, două verificări ale repartizării acrilatului în tipar. Foaia de celofan este scoasă și chiuveta închisă pentru ultima presare care trebuie să fie suficient de prelungită și cu mare intensitate. Este necesar ca presiunea să dureze o oră, timp în care se produce unirea fizică și chimică între monomer și polimer.

d — Tehnica de introducere prin injecție

Este un procedeu care este utilizat în industrie pentru obținerea majorității obiectelor din mase plastice. Tiparul este realizat într-o chiuvetă specială care se poate adapta la o pompă ce introduce pasta de acrilat sub presiune foarte mare. Acest procedeu tehnologic elimină timpii de verificare a umplerii tiparului și a înlăturării excesului de pastă.

4. TERMOPOLIMERIZAREA RĂȘINII ACRILICE

Polimerizarea este o reacție fizico-chimică în care monomerul se unește cu polimerul și formează lanțul molecular din care rezultă un corp solid. Din punct de vedere chimic, polimerizarea se desfășoară în trei etape: inițierea, dezvoltarea și stoparea polimerizării.

— În etapa de inițiere activatorul de polimerizare sau catalizatorul (peroxidul de benzoil) acționează asupra monomerului pe care-l transformă în radicali liberi, capabili de a se cupla cu altul.

— În etapa de dezvoltare, multitudinea de radicali liberi, acționați, se înlănțuie cu mare repeziciune, rezultînd lanțuri macromoleculare.

— În etapa de stopare încetează reacția de creștere, deoarece numărul radicalilor liberi a scăzut total. Reacția de polimerizare este o reacție exotermă, eliberează o temperatură a cărei valoare este de 30—40°C. Temperatura crește cu viteza de producere a reacției. Această energie calorică se însumează la temperatura de încălzire a tiparelor. Pentru înțelegerea diagramei regimului termic de polimerizare cele două date numerice sînt fundamentale: 1 — temperatura la care se produce volatilizarea (100,3°C); 2 — valoarea temperaturii (30—40°C) eliberate de reacția de polimerizare. Temperatura din interiorul tiparului are valori mai ridicate decît temperatura mediului în care este intro-

Scanned with OKEN Scanner

dusă chiuveta pentru polimerizare, deoarece acolo are loc reacția și căldura eliberată se însumează la cea transmisă din afară.

Regimul termic de polimerizare se desfășoară astfel încît, în interiorul tiparului să nu se depășească valoarea de 100,3°C deoarece monomerul se volatilizează și apar pori.

După Skiner, regimul termic de polimerizare este următorul: chiuveta este ținută la temperatura de 65°C timp de 90 minute, în acest timp și părțile mai groase ale bazei polimerizează, fără să fiarbă monomerul, să apară porozități. Temperatura este ridicată apoi la 100°C, fiind menținută timp de 60 minute. Răcirea trebuie să fie lentă, în cîteva ore. Practic, proteza este polimerizată într-o zi de lucru și în cea de a doua se execută prelucrarea (după ce s-a răcit în timpul nopții).

Polimerizarea se execută în aparate numite polimerizatoare, care pot acționa cu temperatură umedă, sau uscată. În general, în laboratoare se practică următorul regim de polimerizare:

— Temperatura se ridică progresiv în două trepte astfel:

1 — timp de 30 minute temperatura ajunge la 60—65°C unde staționează 60 de minute (reprezintă prima treaptă);

2 — temperatura urcă din nou progresiv timp de 30 minute pînă la 100°C unde se menține 60 minute (reprezintă a doua treaptă), după care se răcește lent.

În laboratoarele mai puțin utilate, polimerizarea se execută în vase metalice emailate sau din aluminiu cu capacitate de 3—5 l. Durata totală de polimerizare este de 2 1/2—3 ore. Deoarece fiecare rășină acrilică are regulile ei de polimerizare, este recomandabil să se respecte indicațiile cuprinse în prospect.

20.

PRELUCRAREA ȘI LUSTRUIREA PROTEZELOR

1. DEZAMBALAREA

Dezambalarea reprezintă operația prin care proteza polimerizată este scoasă dintre pereții tiparului (al masei compacte de ghips).

Tehnica se desfășoară astfel: chiuveta complet răcită, se eliberează din inel. Cu ajutorul unui cuțit se acționează la limita dintre cele două părți și apoi la limita dintre inele și capace.

În funcție de gradul de retentivitate a cîmpului protetic și de rezistența opusă de ghipsul tiparului, proteza poate rămîne fixată într-o parte sau alta a chiuvetei. Îndepărtarea protezei din chiuvetă este realizată în mod diferit, depinde de tipul de chiuvetă. Din chiuvetele cu pereții ușor convergenți pro-

Scanned with OKEN Scanner

tezele sînt scoase împreună cu ghipsul tiparului prin ciocănire sau cu ajutorul unei prese, apoi ghipsul este tăiat progresiv pînă la eliberarea protezei. Din chiuvetele cu pereții paraleli, ghipsul este tăiat cu un cuțit din aproape în aproape.

Proteza eliberată din masa de ghips este spălată sub un jet de apă cu o perie aspră. Dacă s-a produs un defect la izolare, apare în anumite zone ghips aderent de suprafața protezei. Pentru îndepărtarea lui se introduce proteza cîteva ore într-o soluție de citrat de sodiu 30%, care-l dizolvă.

2. NETEZIREA

Netezirea este o operație de prelucrare care constă în: îndepărtarea plusurilor de acrilat rezultat de la îndesare, localizat, în special, la locul de unire dintre cele două părți ale tiparului. Aceste plusuri sînt șlefuite cu ajutorul pietrelor cu granulație mare sau cu freze pentru acrilat. Operația de netezire este efectuată într-un timp foarte scurt și reprezintă o manevră ușoară dacă macheta a fost modelată conform obiectivelor descrise anterior și dacă pereții tiparului au fost bine izolați.

Operația de netezire se desfășoară un timp mai îndelungat, ori de cîte ori nu se acordă atenție în faza de modelare a machetei și în cea de izolare a tiparului.

Netezirea apare necesară întotdeauna și după modelarea machetei și izolarea tiparului în condiții ideale, numai intensitatea și timpul afectat sînt diferite, așa cum a fost arătat mai înainte.

3. LUSTRUIREA

Lustruirea este operația de prelucrare a protezelor la nivelul suprafețelor externe pentru a se obține luciul sticlos.

Aspectul lucios al fețelor externe este necesar pentru:

—a favoriza alunecarea părților moi periprotetice în timpul exercitării funcțiilor aparatului dento-maxilar;

—a preveni producerea leziunilor în zonele de contact (limbă, planșeu bucal, mucoasa buzelor și obrajilor);

—a împiedica aderența și stagnarea alimentelor pe suprafața protezei urmate de miros fetid;

—a împiedica desprinderea, prin agățarea alimentelor lipicioase;

—a se menține mai mult timp aspectul culorii inițiale.

Operația de lustruire se realizează cu ajutorul instrumentelor speciale, reprezentate de: filțuri, perii și pufuri montate și acționate de motorul orizontal de tehnică dentară.

Aceste instrumente devin eficiente prin utilizarea unor paste de lustruit, constituite din particule cu dimensiuni foarte mici, specifice pentru această operație. Pastele sînt interpuse între perie sau filț și suprafața piesei protetice care va fi lustruită. Este folosită pulberea fină de piatră ponce sau pulberea de cuarț și feldspat în amestec cu apa.

Scanned with OKEN Scanner

Pastele sînt aplicate pe suprafața lucrării protetice și se acționează cu instrumentul de lustruit montat la motor ce se rotește la turația de 1500—3000 turații pe minut. Filțurile sînt acționate asupra protezelor cu presiune moderată și numai în prezența pastei. În caz contrar pot deteriora protezele din acrilat, prin șlefuire și prin încălzire excesivă. Peria este acționată după filț, tot prin intermediul pastelor. Puful circular din bumbac acționează direct asupra suprafețelor protezei fără a se utiliza pasta. În urma acțiunii lui se obține maximum de lustru.

În final, proteza este spălată cu un detergent după care este introdusă într-un vas cu apă pînă în momentul aplicării ei pe cîmpul protetic, pentru a preveni contracția produsă prin deshidratare.

Recomandări practice în scopul prevenirii deteriorărilor posibile din faza de prelucrare

— Netezirea pentru îndepărtarea plusurilor trebuie să se efectueze numai cu pietre cu granulație mare, la turație redusă, pentru a nu se dezvolta temperaturi ridicate prin frecare.

— Prelucrarea la nivelul dinților de acrilat să constituie un moment marcat de o atenție sporită, pentru a nu se modifica forma lor, în special a celor din zona frontală.

— Prelucrarea la nivelul dinților din porțelan, trebuie efectuată fără să se atingă aceștia de către pietre sau hîrtia sticlată, deoarece își pierd luciul sau se pot sparge.

— Suprafața mucozală a protezei nu se prelucrează, reprezintă suprafața amprentei finale — copia fidelă — în negativ, a cîmpului protetic.

— Marginile vestibulare linguale și cea distală la proteza superioară trebuie prelucrate și lustruite fără a se modifica forma și dimensiunea lor. Acestea trebuie să rămînă cu aceeași configurație funcțională, așa cum au fost modelate marginile amprentei finale pentru a se obține închiderea marginală.

21.

APLICAREA ȘI ADAPTAREA PROTEZELOR TOTALE PE CÎMPURILE PROTETICE

Faza clinică de aplicare a celor două proteze totale pe cîmpurile protetice nu reprezintă sfîrșitul tratamentului, ci marchează încheierea primei etape de tratament, în urma căreia au fost obținute numai piesele protetice (fig. 5—102) și începutul celei de a doua etape, în care se desfășoară acomo-

Scanned with OKEN Scanner

darea cu protezele, pentru restabilirea în mod progresiv a funcțiilor aparatului dento-maxilar.

În această fază sînt efectuate două operații:

— În cadrul primei operații medicul stomatolog examinează cele două proteze pentru a controla următoarele: pozițiile dinților, calitatea polimerizării și a prelucrării.

Fig. 5—102 a, b — Proteză maxilară finită.

— În cadrul celei de a doua operații, se efectuează examinarea după aplicarea în cavitatea bucală. Fiecare proteză este controlată separat, pentru a se constata dacă nu produce dureri și dacă se mențin pe cîmpul protetic. La proteza superioară este evaluată restabilirea funcției fizionomice prin: forma dinților, culoarea, dimensiunea și aranjamentul lor.

Cu ambele proteze aplicate pe cîmpurile protetice (după Ene) se efectuează controlul în trei timpi:

— *În primul timp* — sînt observate relațiile ocluzale (contactele dento-dentare) în poziția de intercuspidare maximă care, în mod corect, trebuie să fie reprezentate de următoarele elemente:

— contacte simultane și multiple la nivelul ambelor hemiarcade;

— coincidența dintre relația centrică și intercuspidarea maximă (relația centrică să se obțină fără glisarea mandibulei în vreo direcție);

— contacte multiple maxime la nivelul premolarilor și molarilor;

— absența contactelor dentare în regiunea incisivo-canină.

Tot în acest timp se trece la ajustarea reliefului ocluzal, pentru a se îndepărta punctele de contact premature, eliminarea vreunui contact din zona incisivo-canină și obținerea contactelor între cuspizii palatinali superiori și șanțul intercuspidian al dinților inferiori în relație centrică.

— *In al doilea timp* se efectuează controlul fizionomic care are valoare mai mică, deoarece a fost realizat la proba machetelor.

Scanned with OKEN Scanner

— *În al treilea timp* se încearcă o probă fonetică, dar ea nu este suficient de concludentă, deoarece prezența protezei, la început, poate produce deteriorări ale funcției fonetice.

În această fază sînt date explicațiile necesare purtătorului de proteze asupra modului de întreținere, de folosire în primele zile și asupra atitudinii pe care trebuie să o manifeste, față de această restaurare protetică.

În încheiere se face programarea pentru fazele ulterioare de tratament, impuse de adaptare.

BIBLIOGRAFIE

ACKERMANN F. — Le mécanisme des màchoires, Ed. Masson et Cie, Paris, 1953.
ACKERMANN F. — Dentures et dentiers complets, Ed. Masson et Cie, Paris, 1931.
ALLEN L. R. — J. prosth. Dent., 1958, 8, 758—763.
ARANJO P. A., JORGENSEN K. D., FINGER W. — J. prosth. Dent., 1985, 54, 5.
ATWOOD D. A. — J. prosth. Dent., 1962, 12, 441—450.
AUGSBERGER R. H. — J. prosth. Dent., 1953, 3, 755—770.
BALKWILL F. H. — Brit. J. dent. Sci., 1966, 9, 278—285.
BALOGH GH. — Rev. Stomat. (Paris), 1960, 12, 857—864.
BARABAN D. J. — J. prosth. Dent., 1962, 12, 1, 157.
BAABENEL J. C. — J. prosth. Dent., 1971, 26, 592.
BARONE J. — J. prosth. Dent., 164, 207.
BARRETT G. D. — J. prosth. Dent., 1985, 54, 5.
BECKELEY E. — Forth. Rev. Chicago dent. Soc., 1946, 12, 8—11.
BENNETT C. C. — J. prosth. Dent., 1961, 11, 648—656.
BENNETT N. C. — Proc. roy. Soc. Med., 1908, 79—98 (republicat în J. prosth. Dent., 1958, 1, 41—54).
BETRAND E. H. — Inform. dent. (Paris), 1963, 13, 1 125—1 127.
BEVLI M. S., VON FRAUNHOFER J. A. — J. Prosth. Dent., 1981, 46, 238.
BOCCALETTI G. — Rev. Stomat. (Paris), 1960, 9, 706—710.
BOCCALETTI G., BOCCALETTI U. — Rev. franç. Odonto-stomat., 1960, 4, 663—668.
BOIANOV F. B., KURLIANDSKI V. I. — Proteziane na bezbi celiusti, Med. i fiz. kult., Sofia, 1964.
BOOS R. H. — J. prosth. Dent., 1959, 9, 4—10.
BOUCHER J. L. — J. prosth. Dent., 1962, 12, 464—472.
BRILL N., TRYDE G., CANTOR R. — J. prosth. Dent., 1965, 3, 401—418.
BROCHERE F. — Inform. dent. (Paris), 1962, 44, 2 002—2 004.
BRONER A. S., SONI A., GOLDSTEIN G. R. — J. prosth. Dent., 1982, 47, 454.
BRUCE R. W. — J. prosth. Dent., 1971, 26, 448.
CALOMENI A. A., FELDMANN E. E., KUEBKER W. A. — J. prosth. Dent., 1983, 49, 5.
CALOMENI A. A. — J. prosth. Dent., 1983, 50, 3.
CAMPBELL R. L. — J. prosth. Dent., 1961, 11, 230—236.
CAMPBELL L. D. — J. prosth. Dent., 1977, 37, 507.
CECONI I. J. — Rev. Traum. D'adm., 1962, 16, 12—15.
CECCONI B. T. — J. prosth. Dent., 1977, 29, 635.
CHAPEY G., LANDE A. — Inform. dent. (Paris), 1950, 32, 1 403—1 408.
CHEN M. — J. prosth. Dent., 1980, 43, 133.
CLOUGH H. E., KNODLE J. M., LEEPER S. H., PUDWILL M. L., TAYLOR D. T. — J. prosth. Dent., 1983, 50, 2.

Scanned with OKEN Scanner

COHN L. A. — J. prosth. Dent., 1963, 3, 408, 494.
COLÓN A., KOTWAL K., MANGELSDORFF A. D. — J. prosth. Dent., 1982, 47, 1.
COSTA E. — Stomatologia (Buc.), 1959, 3, 197.
COSTA E., ENE L. şi colab. — Protetica dentară, Ed. medicală Bucureşti, 1975.
COSTA E., ENE L. — Propedeutică stomatologică, Ed. pedagogică, Bucureşti, 1968.
COSTA E. şi colab. — Îndreptar de lucrări practice de ortopedie stomatologică, I.M.F. — Bucureşti, 1966, 1967, 1973.
COSTA E. — Raţionamentul medical în practica stomatologică, Ed. medicală, Bucureşti, 1970.
CRISTESCU AL., BALASZ B. — Stomatologia (Buc.), 1965, 4, 323—329.
DAIBERL K. — Quintess. Zahntechnik 6 (12), 9—19, 1980.
DAIBERL K. — Zahnärztl Mitt, 1981, 2.
DAIBERL K. — Quintess. Zahnärztllit, 1982, 33, 277—288, 533—540.
DAIBERL K. — Bissnahme ohne Wachswall mit dem Zentrik-Plateen-System. Dental Labor, 1983, 31 (2), 159.
DAIBERL K. — Quintessenz 1984, 9.
DEFURIO A., GEHL D. H. — J. prosth. Dent., 1970, 23, 374.
DEMICHERI D. L., PIRANO S. — Odont. urug., 1956, 10, 113—117.
DEVIN R. — Rev. franç. Odonto-Stomat., 1960, 9.
DEVIN R. — Rev. franç. Odonto-stomat., 1960, 5.
DEVIN R. — Rev. franç. Odonto-Stomat., 1963, 10.
DEVIN R. — Actualités odonto-stomat., 1963, 62, 147—169.
DIPIERRO G. J., MOERGELI J. R. — J. prosth. Dent., 1976, 36, 624.
DOLDER F. — Rev. franç. Odonto-Stomat., 1955, 9.
ENE L. — Curs de propedeutică stomatologică, I.M.F. — Bucureşti, 1968.
ENE L. — Amprenta în edentaţia totală, Ed. medicală, Bucureşti, 1970.
ENE L., POPOVICI C. — Stomatologia (Buc.), 1981, 2, 101—104.
ENE L., POPOVICI C. — Edentaţia totală. Clinică şi tratament. Editura I.M.F., Bucureşti, 1982.
ENE L., POPOVICI C. — Stomatologia (Buc.), 1982, 3.
ENE L., POPOVICI C. — Stomatologia (Buc.), 1984, 1, 15—20.
ENE L., CONSTANTINESCU M. V., TRĂISTARU T. — Stomatologia (Buc.), 1985, 1, 35—48.
ELLINGER W. E., RAYSON J. H., HENDERSON D. — J. prosth. Dent., 1971, 26, 4.
FARMER J. B. — J. prosth. Dent., 1983, 50, 2.
FRIEDMAN S. — J. prosth. Dent., 1964, 14, 30—44.
FRIEDMAN S. — J. prosth. Dent., 1957, 7, 1, 14—26.
FRUSCH P. J., FISHER R. D. — J. prosth. Dent., 1955, 5, 586—595.
FRUSCH P. J., FISCHER R. D. — J. prosth. Dent., 1959, 9, 914—921.
GARFUNKEL ERIKA — J. prosth. Dent., 1983, 50, 6.
GRAHAM C. H., TREBITSCH F., ROWELL A. G. — Dent. J. Aust., 1950, 22, 12—23.
GYSI A. — Die Achsentheorie der Krieferbewegungen und die Facettentheorie der Kauflächenform der Zähne, Scheff-Pichler Handbuch, Zahnheilkunde, vol. IV, Zürich, 1948.
HALPERIN A. R. — J. prosth. Dent., 1980, 43, 605.
HAKIM-ABDEL A. M. — J. prosth. Dent., 1982, 47, 1.
HAYWOOD V. B., BRANTLEY C. F., KOTH D. L. — J. prosth. Dent., 1985, 54, 5.
HERVÉ M. — Actualité odonto-stomat., 1963, 6.
HERVÉ M. — J. prosth. Dent., 1964, 1, 6 1 006—1 068.
HUGHES G. A., REGLI C. P. — J. prosth. Dent., 1961, 11, 16—22.
HURST W. W. — J. Amer. dent. Ass., 1962, 64, 496—504.
INGERVALL B., HEDEGÄRD B. — J. prosth. Dent., 1980, 43, 3.
ISPIRESCU M., RÎNDAŞU I. — Stomatologia (Buc.), 1967, 3, 221—229.
JACOBSON T. E., KROL A. J. — J. prosth. Dent., 1983, 49, 2.
JANKELSON B. — J. Amer. dent. Ass., 1955, 50, 664—680.
JOHNSTON E. P., NICHOLLS J. I., SMITH D. E. — J. prosth. Dent., 1981, 46, 478.
JUYKSTAS, KAPVR-KRISHAN — J. prosth. Dent., 1964, 1054.
KOTWAL K. R., HOUSTON J. C. — J. prosth. Dent., 1985, 54, 4.
KROL A. J. — Removable Partial Denture Design, Outline Syllabus, ed. 3, p. 40, University of the Pacific Bookstore, San Francisco, 1981.
KURLIANDSKII V. I. — Zubnoe protezirovanie, Atlas, Moscova, 1963.

Scanned with OKEN Scanner

KURLIANDSKII V. I. — Ucebnic Ortopediceskoi Stomatologhii, Medghiz, Moscova, 1962.
KURLIANDSKII V. I. — Rukovodstvo i prakticeskim zaniatiam po ortopediceskii stomatologhii, Medghiz, Moscova, 1961.
LANDA J. S. — J. prosth. Dent., 1964, 42, 263, 490, 682, 887, 1 022.
LANDESMAN H. M. — J. prosth. Dent., 1980, 43, 3.
LAUCIELLO F. R. — J. prosth. Dent., 1979, 41, 16.
LAVERE A. M., KROL A. J. — prosth. Dent., 1973, 30, 102.
LEJOYEUX J. — Proteza totală. Diagnostic-tratament, Ed. medicală, Bucureşti, 1968.
LEJOYEUX J. — Introduction à la prothèse complète. Materiaux et techniques d'empreintes, Ed. S.A., Maloine, Paris.
LEJOYEUX J. — Rev. franç. Odonto-stomat., 1962, 12.
LEJOYEUX J. — Rev. franç. donto-stomat., 1965, 5.
LEJOYEUX J. — Actualités odonto-stomat., 1963, 6.
LE PERA F. — J. prosth. Dent., 1964, 651.
LUCIA V. O. — Modern gnathological concepts, ed. c.v. Mosby, St. Louis, 1960.
LUCIA V. O. — J. prosth. Dent., 1960, 10, 849—956.
MALSON T. S. — J. prosth. Dent., 1960, 10, 258—259.
MacPHERSON J. H., JAVID N. S. — J. prosth. Dent., 1982, 48, 220.
MARUNICK M. T. — J. prosth. Dent., 1983, 49, 5.
MASSLER M. — J. prosth. Dent., 1980, 43, 3.
Mc CARTNEY J. W. — J. prosth. Dent., 1980, 43, 231.
Mc CARTNEY J. W. — J. prosth. Dent., 1981, 45, 564.
MICHMAN J., LANGER A. — J. prosth. Dent., 1963, 13, 2, 248—254.
MORA A. F., BOONE M. E. — J. prosth. Dent., 1983, 49, 583.
MURRAY C. G. — J. prosth. Dent., 1979, 42, 1.
NAGLE R. J. — J. Amer. dent. Ass., 1959, 57, 183—187; N.Y., J. Dent. 1957, 58—59.
OESTERLING B. W. — J. Amer. med. Ass., 1961, 11.
OSTLUND S. G. — J. prosth. Dent., 1960, 10, 658—663.
POTTER R. B., APPLEY R. C., ADAM C. D. — J. prosth. Dent., 1967, 17, 63.
POSSELT U. — Physiology of occlusion and rehabilitation, F.A. David Co., Philadelphia, 1962.
POUND E. — Rev. franç. Odonto-Stomat., 1961, 4.
POWTER R. G., HOPE M. — J. prosth. Dent., 1981, 44, 224.
RAMFJORD ASH M. M. — Occlusion, Ed. W. B. Saunders Co., Philadelphia, 1971.
RIHANI A. — J. prosth. Dent., 1980, 43, 3.
RITCHIE J. R., GUERRA L. R., FINGER I. M. — J. prosth. Dent., 1985, 54, 6.
RORAFF A. R., STANSBURY B. E. — J. prost. Dent., 1972, 28, 247.
RUDD K. D., MORROW R. M. — J. prosth. Dentr., 1973, 30, 4.
SAIZAR P. — Traitement de l'édentation totale, Ed, Julien Prélat, Paris, 1964.
SCHNEIDER R. L. — J. prosth. Dent., 1985, 54, 6.
SCHREINEMAKERS J. — La logique en prothèse complète. Ed. G.J. Dtholen, Utrecht, 1964.
SEARS V. H. — J. prosth. Dent., 1960, 6, 1 029—1 036.
SERRANO P. T., NICHOLLS J. I., YUODELIS R. A. — J. prosth. Dent., 1984, 51, 4.
SHIFMAN A. — J. prosth. Dent., 1984, 51, 3.
SILVERMANN S. I. — Dent. Clin. N. Amer., 1962, 3, 7.
SILVERMANN S. I. — J. prosth. Dent., 1971, 25, 476.
STEPHENS A. P. — Dent. Practic Dent. Rec., 1970, 21, 37.
SYKORA O. — J. prosth. Dent., 1983, 50, 2.
TAUTIN E. S. — J. prosth. Dent., 1983, 49, 856.
TALLGREN A. — J. prosth. Dent., 1972, 27, 120.
TRAVAGLINI E. A. — J. Amer. dent. Ass., 1962, 64, 512—517.
TRĂISTARU T., CONSTANTINESCU M. V., ENE L. — Stomatologia (Buc.), 1984, 4, 30—306.
VALLAROLI F. — Minerva stomat., 1969, 5.
VOLDRRICH M. — Stomatologicka protetika, Státni Zdravotnické Nakladatelstvi, Praga, 1960.
WEINBERG L. A. — J. prosth. Dent., 1960, 10, 711—723.

Scanned with OKEN Scanner

PARTEA A VI-A

PROTEZAREA IMEDIATĂ

TABLA DE MATERII

Pag.

1. EXAMENUL PACIENTULUI ÎN CADRUL PROTEZĂRII IMEDIATE 228

Informaţiile subiective 229
Informaţiile obiective 229
Înregistrările anterioare extracţiilor 230
Indicaţiile extracţiilor dentare în cadrul protezării imediate..... 232
Extracţia datorită cariilor dentare 233
Extracţia datorită bolii parodontale 234
Extracţia dinţilor corelată cu vîrsta pacientului 236
Extracţia în scop estetic 237

2. METODE ŞI TEHNICI PENTRU PROTEZARE IMEDIATĂ 238

Protezele imediate 239
Protezele imediate fixe 241
a. Punţile provizorii 241
b. Coroanele de substituţie provizorii 242
Protezele imediate mobile 244
Proteze imediate cu caracter provizoriu 244
Proteze imediate cu caracter de lungă durată..... 252
Proteza imediată confecţionată după metoda cu amprentare preextracţională 252
Tehnici pentru realizarea protezei imediate..... 254
Proteza imediată confecţionată după metoda cu amprentare postextracţională 262
Protezarea precoce după extracţia dinţilor..... 263
Proteza executată la cîteva luni de la extracţie..... 264
Tehnica pentru redarea corelaţiei dento-faciale prin protezare imediată.... 266

3. PROBLEME LEGATE DE ÎNDEPĂRTAREA DINŢILOR ÎN PROTEZAREA IMEDIATĂ 269

Probleme de extracţie 269
Probleme de ocluzie 270
Probleme legate de topografia dinţilor 270

4. AMPRENTA PENTRU PROTEZA IMEDIATĂ 272

Varietatea elementelor morfologice ale cîmpului protetic cuprinse în amprentă.... 272
Materiale utilizate pentru amprentare la protezele imediate..... 274

Scanned with OKEN Scanner

Amprentarea cîmpului protetic în cadrul protezării imediate 286
Portamprenta 286
Tehnica de amprentare 288
Amprenta pentru proteza totală imediată 289
5. RELAȚIILE INTERMAXILARE ÎN CADRUL PROTEZĂRII IMEDIATE 295
6. PROBA MACHETELOR LA PROTEZELE IMEDIATE 300
7. ELEMENTELE DE STABILIZARE ALE PROTEZELOR PARȚIALE IMEDIATE 304
8. DINȚII ARTIFICIALI 309
Dinții laterali 309
Dinții frontali 312
9. TRANSFORMAREA MACHETELOR ÎN PROTEZE 317
Proteza imediată deschisă frontal 317
Proteza imediată închisă frontal (cu versant vestibular) 319
Proteza imediată închisă frontal, însoțită de alveoloplastie 319
10. INSERȚIA PROTEZEI CONFECȚIONATE 321
Extracțiile dinților și intervențiile asupra țesutului mucos și osos 321
Tehnicile chirurgicale alveoloplastice 322
Tehnici chirurgicale pentru îmbunătățirea aspectului fizionomic 324
Inserția protezei 326
Îngrijirile postoperatorii 326
11. AVANTAJELE PROTEZĂRII IMEDIATE 329
Avantaje funcționale 329
Avantaje biofuncționale 332
Avantaje operatorii și postoperatorii 334
12. READAPTAREA MORFO-FUNCȚIONALĂ A BAZEI PROTEZEI 334
Indicația pentru căptușire și rebazare 335
Tehnici de căptușire a protezelor 337
Bibliografie 344

1.

EXAMENUL PACIENTULUI ÎN CADRUL PROTEZĂRII IMEDIATE

Protezarea imediată este metoda constituită din îmbinarea tehnicilor de tratament protetic stomatologic, chirurgical buco-dentar și medicamentos.

Examinarea pacientului în vederea protezării imediate se impune să se efectueze sistematic și complex, deoarece stomatologul trebuie să primească o informare corespunzătoare asupra stării de sănătate a întregului organism și asupra aparatului dento-maxilar.

Scanned with OKEN Scanner

Examinarea pacientului se desfășoară în doi timpi, în primul timp sînt obținute informațiile subiective, în cel de al doilea sînt culese informații obiective.

Informațiile subiective

În primul timp are loc contactul între specialist și pacient, care este caracterizat de discuții. Scopul discuțiilor este să pună în evidență următoarele: cauza prezentării la consultație, tulburările funcționale de la nivelul aparatului dento-maxilar, starea generală a organismului și date personale (vîrstă, sex, profesie).

— Cauza prezentării la consultație. Foarte mulți dintre pacienții care se prezintă pentru consultații stomatologice sînt aduși de durere, dar, în afară de aceasta, sînt mulți care-și motivează prezentarea în mod diferit: lipsa unor dinți, prezența mobilității la cîțiva dinți, mobilizarea unei lucrări fixe (punți dentare), gingivoragii etc.

— Tulburările funcționale ale aparatului dento-maxilar pot prezenta intensități variate. Acuzele pacienților sînt exprimate destul de diferențiat, fiind determinate de gradul de cultură, de tipul de sistem nervos și de întinderea leziunilor dentare (carii, edentații, mobilități).

— Starea de sănătate generală trebuie cunoscută mai întîi în mod subiectiv, deoarece după această informare va fi orientată în continuare informarea cu alți specialiști (interniști, oreliști, oftalmologi, hematologi, neuro-psihiatri etc.).

— Datele personale referitoare la vîrstă, profesie și sex, prezintă o importanță deosebită în tratamentele stomatologice. Aceste date influențează alegerea soluțiilor terapeutice și desfășurarea tuturor fazelor de tratament protetic. Protezările imediate, cu caracter provizoriu, aplicate în perioada tratamentelor îndelungate, sînt mijloace ajutătoare pentru continuarea activității în cele mai diferite profesiuni.

Informațiile obiective

În al doilea timp se urmărește să se obțină o imagine cuprinzătoare prin: examenul aparatului dento-maxilar și a examenelor complementare.

— *Examenul aparatului dento-maxilar*, cuprinde explorarea (vizuală și palpatorie) a elementelor componente ale aparatului:

a — dinții — starea integrității coronare (carii, eroziuni, fracturi, colorație), integritatea arcadelor dentare (edentațiile); b — parodonțiul marginal (hiperemie, hipertrofie, hiperplazie, retracție sau pungi); c — mucoasa buzelor, obrajilor, bolții palatine, limbii, planșeului și a crestelor edentate; d — examinarea ocluziei (pe baza criteriilor ocluziei funcționale); e — examinarea eventualelor lucrări protetice existente în cavitatea bucală; f — mișcările mandibulei, împreună cu mușchii mobilizatori ai mandibulei și cu articulația temporo-mandibulară.

— *Examenele complementare.* În vederea alegerii metodei de protezare imediată ca soluție terapeutică, sînt necesare unele examene de laborator.

Scanned with OKEN Scanner

Protezarea imediată fiind însoțită și de intervenții chirurgicale sîngerinde asupra mucoasei, periostului și osului, solicită cunoașterea anticipată a stării generale a organismului și a țesutului osos (maxilar). Această cunoaștere se poate obține prin examinarea clinică de specialitate a organelor și aparatelor de care pacientul a afirmat în cadrul discuțiilor că suferă (cardiopatii, stări de alergie, hepatopatii, nefropatii, discrazii sanguine etc.) și prin examene de laborator. Dintre examenele de laborator mai importante sînt următoarele:

Fig. 6—1. Radiografii panoramice ale arcadelor dentare.

— radiografii dentare 3/4, 4/5 cm sau panoramice ale celor două arcade dentare (fig. 6—1). Informațiile oferite de radiografii aduc date în legătură cu gradul de implantare osoasă a dintelui, structura osului alveolar, care poate să fie densă sau să prezinte o rarefiere trabeculară, absența sau prezența reacțiilor periapicale, grosimea, forma și lungimea rădăcinilor etc.;

— hemoleucograma;

— V.S.H.;

— timpul de sîngerare și coagulare

Examenele de laborator (hemoleucograma, V.S.H.-ul, timpul de sîngerare și de coagulare) pot evidenția boli care să contraindice protezarea imediată.

Înregistrările anterioare extracțiilor

După examinarea pacientului și stabilirea indicațiilor de protezare imediată, indiferent de metoda întrebuințată, este necesar să se efectueze mai multe înregistrări. Aceste înregistrări au ca scop să păstreze și să furnizeze medicului

Scanned with OKEN Scanner

și tehnicianului date referitoare la situația elementelor aparatului dento-maxilar în momentul prezentării. Datele înregistrate creează posibilitatea să se reproducă cu exactitate dimensiunile, forma și culoarea dinților, articularea lor, forma festonului gingival, dimensiunea verticală a etajului inferior și, eventual, forma feței. În literatură sînt descrise diferite procedee pentru aceste înregistrări (Frahm, Molina, Matson). Din punct de vedere protetic, cele mai importante sînt: dimensiunea verticală, culoarea, amprenta dinților frontali, amprenta pentru situația dinților naturali, profilul și fotografia.

— *Măsurătorile* care sînt efectuate și notate sînt:

1 — Distanța dintre punctul subnazal și punctul mentonier cînd pacientul este cu gura închisă (dimensiunea verticală de ocluzie).

2 — Distanța de la marginea incizală a dinților incisivi superiori la punctul subnazal.

3 — Distanța de la marginea incizală a dinților incisivi inferiori la punctul mentonier.

Măsurătorile sînt efectuate cu dimensiometrul lui Willis sau cu un alt instrument asemănător. Dacă lipsește un astfel de instrument, dimensiunile vor fi notate pe o bucată de carton care va fi păstrată împreună cu fișa.

— *Culoarea.* Dacă vor fi reproduse culorile dentației naturale se va nota în fișa de tratament. Pentru determinarea culorii este necesar să se utilizeze același tip de cheie de culori pe care o utilizează și tehnicianul. Dacă pacientul solicită să se reproducă și unele modificări de culoare, așa cum există la dentația naturală, datorită obturațiilor etc., se va stabili de comun acord și se va nota prin desenare la care dintre dinți.

— *Amprenta dinților frontali.* Pentru această amprentare se poate folosi unul din materialele: Stents, ceară roz sau materiale elastice (alginați, thiocauciucuri, siliconi).

— Tehnica amprentării cu Stents: se plastifiază 1/2 plăcuță, se taie o bucată de 3/4 cm tablă de cupru, se lipește Stentsul de această folie metalică, apoi suprafața materialului termoplastic este netezită la flacără și se trece prin apă călduță, pentru a-i scădea temperatura. Stentsul astfel pregătit, este aplicat și comprimat prin intermediul suportului metalic pe fața vestibulară a celor 12 dinți frontali; se răcește bine și se deschide gura pentru îndepărtarea amprentei. Această amprentă poate fi întrebuințată în două feluri: fie să se toarne în ea un model din ghips, fie să se păstreze și să se așeze în ea dinții rezultați din extracție.

— Tehnica amprentării cu materiale elastice folosește ca portamprentă un suport de ceară roz improvizat, linguri speciale metalice sau acrilice. Materialul preparat este depus pe portamprentă și pe fața vestibulară a dinților frontali care sînt în poziție de ocluzie cu intercuspidare maximă. După separația buzelor, portamprenta cu materialul elastic este așezată în poziția dorită. Amprenta este îndepărtată numai după deschiderea gurii. Modelul trebuie turnat imediat, pentru a obține o reproducere fidelă.

— *Profilul* constituie un mijloc foarte util, care aduce adesea date valoroase pentru tratamentul cu proteze imediate. Înregistrarea profilului se poate obține prin mai multe procedee:

a — cu ajutorul profilometrului Jackson;

Scanned with OKEN Scanner

b — cu ajutorul fotografiei de profil în timp ce se ține o riglă milimetrică în fața pacientului;

c — o radiografie de profil, însă aceasta este mai puțin exactă.

Pentru a obține o precizie suficientă se utilizează teleradiografia.

d — o metodă uzuală și simplă, folosită de ortodonție, constă în înregistrarea profilului cu ajutorul unei sîrme de cupru sau plumb, care este mulată cu degetele pe profilul pacientului. Sîrma se aplică apoi pe un carton, și se desenează conturul; cartonul este decupat după desen; conturul tăiat se aplică pe profilul pacientului și se corectează defectele.

Profilul astfel obținut va folosi mai tîrziu, cînd se refac reliefurile. Profilele vor fi utilizate cu anumite precauțiuni, deoarece se transformă în martori muți (Pedro Saizar) ai deformării faciale, care se produce inevitabil în decursul anilor și pe care stomatologul nu va putea s-o remedieze.

— *Fotografiile* din față și din profil cu gura închisă sau arătînd dinții, servesc pentru conservarea înregistrării aspectului dento-facial înainte de intervenția chirurgiei proprotetice. Fotografiile după protezare vor fi comparate cu cele dinainte (Sweson). Prin păstrarea acestor fotografii se poate forma o colecție valoroasă. De asemenea, pot constitui și elemente de probă în caz de expertiză medico-judiciară.

— *Măștile.* Cu ajutorul lor se obține o reproducere foarte fidelă a fizionomiei pacientului, sînt arătate în relief toate detaliile. Datorită acestor calități, sînt opinii care nu le acceptă, deoarece pacienții devin foarte exigenți în păstrarea fizionomiei.

— *Analiza modelelor de studiu.* Studiul modelelor montate în ocluzor este esențial pentru stabilirea planului de tratament.

În corelație cu examenul clinic și cu radiografia dinților, aceste modele îl ajută pe specialist să fie luate hotărîri privind numărul și ordinea dinților, care urmează să fie extrași.

Orice îmbunătățiri, din punct de vedere fizionomic, care s-ar putea face pentru alterările de formă și poziție ale dinților sînt mult mai ușor justificate și demonstrate pacientului cu ajutorul modelelor. De asemenea, efectele asupra dentației restante vor putea fi studiate cu aceste modele.

Eventualele modificări, concepute în relațiile intermaxilare în sens vertical și orizontal, sînt mult mai ușor schițate și evaluate.

Tratamentul poate fi schițat împreună cu pacientul și tehnicianul. Dacă sînt necesare schimbări în forma și aranjamentul dinților sau în forma osului, ele pot fi executate mai întîi pe modele. Se pot obține mai multe modele duplicate cînd se solicită menținerea întocmai pe proteză a formei, a dimensiunilor și a aranjamentului dinților frontali.

INDICAȚIILE EXTRACȚIILOR DENTARE ÎN CADRUL PROTEZĂRII IMEDIATE

Cauzele majore sînt: cariile complicate și boala parodontală avansată. De asemenea, dinții mai pot fi extrași din motive fizionomice, la pacienții care prezintă o gravă dizarmonie dentofacială.

Scanned with OKEN Scanner

EXTRACȚIA DATORITĂ CARIILOR DENTARE

Cariile dentare reprezintă o boală care afectează țesuturile dentare la toate vîrstele, dar mai mult la vîrstele tinere. În serviciile mari de stomatologie se prezintă uneori la consulații și tratamente pacienții cu țesuturi dentare ce au rezistență scăzută, afectate de carii multiple, cu tendința marcantă la recidivă în urma tratamentului, leziunile carioase fiind întinse în suprafață și în profunzime. Alteori, se prezintă la consultație pacienți care au urmat tratamente stomatologice, dar acestea sau sînt incorecte, sau au apărut complicații pulpare, ori periapicale care necesită intervenții odontale.

Există situații cînd tratamentele odontale nu se pot efectua. Cauzele care împiedică efectuarea cateterizării canalelor radiculare sînt: rădăcini foarte curbe, în baionetă, ace rupte, căi false, tratament incomplet (obturat cu ciment oxifosfat). Ele se pot întîlni la dinți izolați sau la un grup întreg de dinți (fig. 6—2). În imposibilitatea rezolvării acestor complicații pe cale odontală, specialistul se gîndește desigur la extracția dentară, urmată sau nu de lucrări protetice fixe sau mobile. Restaurarea arcadelor dentare cu ajutorul protezelor fixe reprezintă tratamentul ideal pe care îl indicăm și efectuăm. Indicația acestui tratament nu trebuie să fie limitată de factori economici, de timp sau de efortul de lucru, mai ales cînd pacientul este tînăr. Este cunoscut, că la persoanele tinere îndepărtarea dinților și înlocuirea lor cu proteze mobile este posibil să se realizeze în condiții optime. Acești pacienți se adaptează bine cu protezele



Fig. 6—2. Dinți cu indicație de extracție datorită unor tratamente odontale incorecte și îmbolnăvire parodontală.

și purtarea lor pune capăt suferințelor dentoparodontale. Adesea însă, resorbția crestei alveolare, chiar dacă sînt protezate imediat, evoluează către atrofie, putînd compromite stabilitatea protezelor pe cîmpul protetic. Astfel, după un număr de ani de la protezare, la o vîrstă relativ tînără, cîmpul protetic devine deficitar, iar funcțional, purtarea protezelor aproape imposibilă.

Scanned with OKEN Scanner

Concluzia, la pacienții foarte tineri, cu leziuni carioase trebuie să se evite cît mai mult extracțiile dentare; la protezare imediată să nu se recurgă decît atunci cînd nu există alte mijloace de a restaura funcțiile aparatului dento-maxilar.

EXTRACȚIA DATORITĂ BOLII PARODONTALE

Forma mai frecventă de boală parodontală este cea inflamatorie (parodontita cronică marginală), caracterizată anatomo-patologic și clinic printr-o reducere mai mică sau mai mare, dar uniformă a înălțimii osului alveolar (fig. 6—3). În etiologia ei sînt citați multipli factori cauzali. Se pare că, la multe cazuri, modificările patologice ale parodonțiului sînt rezultatul unor supra-solicitări.

Fig. 6—3. Dinți cu indicație de extracție datorită îmbolnăvirii parodontale.

La edentații parțiali termino-terminali (clasa I după Kennedy) cu ocluzie adîncă în acoperiș, se constată frecvent îmbolnăvirea parodonțiului dinților frontali superiori. Alteori, dimpotrivă, procesele patologice ale parodonțiului sînt prezente la pacienții care au fost protezați cu ajutorul protezelor fixe sau mobile (fig. 6—4 a, b).

Parodonțiul dinților stîlpi ai lucrărilor fixe este afectat, în următoarele situații: cînd numărul dinților stîlpi este mai mic comparativ cu numărul dinților care sînt înlocuiți; cînd la modelajul corpului de punte și al elementelor de agregare nu s-au respectat relațiile ocluzale cu dinții antagoniști, conform criteriilor ocluziei funcționale. Afectarea parodonțiului dinților restanți la pacienții edentați parțial și protezați cu ajutorul protezelor mobilizabile cu sprijin mucozal se poate întîlni frecvent, după o perioadă variabilă de timp de la aplicare, prin înfundare pe cîmpul protetic și prin acțiunea necorespunzătoare a brațelor elastice ale croșetelor, care sînt așezate sub ecuatorul anatomic al dinților stîlpi.

Se discută mult în legătură cu oportunitatea menținerii pe arcadă a dinților în jurul cărora se află resorbție întinsă a osului.

Scanned with OKEN Scanner

În multe publicații de specialitate se evită abordarea acestui subiect. Aceasta se datorește, în parte, faptului că unii autori pun totdeauna accentul pe menținerea dinților naturali.

În parodontopatia cronică, pungile verticale și leziunile osoase neregulate prezintă dificultăți mari de tratament, iar dacă este afectat un număr mare de dinți se pune problema extracției.



Fig. 6—4. a, b — Dinți cu indicație de extracție datorită îmbolnăvirii parodontale prin suprasolicitare.

În parodontopatie, prognosticul referitor la menținerea dinților depinde pe de o parte de reușita tratamentului, iar pe de altă parte de numărul și importanța lor topografică pe arcadele dentare. Adeseori apar contradicții între concepțiile specialiștilor parodontologi și ale proteticienilor; primii urmăresc menținerea dinților cît mai mult, chiar în condiții precare, iar ceilalți se gîndesc la conformația viitorului cîmp protetic.

Mobilitatea dentară este un criteriu insuficient pentru a putea stabili profunzimea leziunilor osoase. Indicații mai utile și mai sigure sînt date de radiografie și de parodontometrie, corelate în timp cu progresia și resorbția osului alveolar.

În edentațiile parțiale, dacă dinții restanți sînt compromiși din punct de vedere funcțional, în special la maxilar, nu mai merită sacrificii pentru

Scanned with OKEN Scanner

menținerea lor în mod « eroic » pe arcadă, deoarece vor compromite viitoarea protezare.

Decizia privind menținerea sau extracția este întotdeauna dificilă în special pentru tinerii specialiști, fiindcă depinde în mare măsură de experiența operatorului, care întotdeauna trebuie să acționeze după o gîndire profundă, în care au fost corelați factori multipli (cauzali, terapeutici și de prognostic).

Dinții naturali sînt menținuți de două tipuri de os. Osul bazal susține treimea apicală a rădăcinii, în timp ce osul alveolar următoarele două treimi. Este demonstrat că după extracția dinților, cele două treimi din porțiunea alveolară se resorb, într-o perioadă de timp foarte scurtă, complet, ceea ce înseamnă că după un timp relativ scurt protezele rămîn susținute numai pe osul bazal. Indiferent de momentul extracției dinților, va rămîne să suporte proteza aceeași cantitate de os bazal. Cu alte cuvinte, substanța osoasă nu mai este în funcție de timpul cît au fost menținuți dinții înainte de a fi extrași, deoarece totdeauna va rămîne o creastă edentată de aceeași dimensiune.

Relația osului alveolar față de țesuturile gingivale (parodontale) diferă foarte mult după cum parodonțiul este afectat sau nu. În boala parodontală, creasta osoasă se depărtează de marginea gingivală cu 6—7 mm față de 2—3 mm cît este normal. Nivelul la care vindecarea primară a alveolei se instalează este determinat în mare măsură de înălțimea osului alveolar restant. Așadar, după extracția dinților afectați de boala parodontală, creasta va fi mai mică după vindecarea primară. Unde înainte de extracție era prezent mai mult os alveolar, așa cum se întîlnește după extracțiile efectuate în urma proceselor carioase, va rămîne o creastă mai proeminentă și rotunjită, capabilă să suporte presiunile protezei. Clinic, se constată că schimbarea formei procesului alveolar se produce mai repede în primele săptămîni după extracția dinților care au suferit de boală parodontală avansată, decît după extracțiile datorită cariilor. Aceasta se datorește mai mult țesuturilor moi (gingivale), care se prăbușesc și se retractă, și mai puțin resorbției osoase.

Din punct de vedere protetic, concepția asupra extracției întîrziate, poate avea următoarele consecințe:

— O creastă cu dimensiuni reduse este total nefavorabilă protezării, dimpotrivă creasta alveolară bine formată este de importanță considerabilă în stabilirea protezelor totale sau parțiale, deoarece se opun tendinței de deplasare laterală, efect foarte necesar în special pentru perioada de adaptare.

— Dinții compromiși, din punct de vedere funcțional, menținuți pe arcade, sînt factori determinanți care tulbură dinamica mișcărilor stereotipice ale mandibulei, cu efecte negative pentru viitoarea protezare.

EXTRACȚIA DINȚILOR CORELATĂ CU VÎRSTA PACIENTULUI

În decizia de a menține sau a extrage dinții trebuie să se țină seama de vîrsta pacientului, avînd în vedere posibila diferență între vîrsta sa biologică și cea cronologică.

Sînt pacienți la care procesele de îmbătrînire intervin prematur, în timp ce la alții sînt mult întîrziate. Aceste efecte ale îmbătrînirii, sînt sub formă

Scanned with OKEN Scanner

de atrofie. Se constată, nu numai la nivelul țesuturilor feței și a celor de sprijin ale protezei, dar și în sistemul nervos central.

Atrofia progresivă distruge elementele morfo-funcționale ale cortexului cerebral și structurile subcorticale care intervin în procesele de adaptare. Persoanele tinere prezintă, de obicei, o mare capacitate de adaptare, iar această capacitate diminuează cu vîrsta.

În perioada inițială de adaptare a protezei mobile este interesată musculatura, care poate reacționa în mod diferit. La pacientul mai vîrstnic, adaptarea se întinde pe o perioadă mai lungă de timp.

Metodele și tehnicile de tratament contemporane sînt incomparabil mai eficiente decît în trecut, în combaterea și tratarea cariilor și a îmbolnăvirilor parodontale. Rezultatul este evident, extracția tuturor dinților este întîrziată și, din ce în ce mai mulți pacienți sînt transformați în edentați purtători de proteze mobilizabile și mobile, la o vîrstă cînd adaptarea la proteze se produce mai lent.

În general, se consideră că la toți pacienții trecuți de 55 de ani prognoza păstrării dinților trebuie să fie stabilită cu atenție.

Dar, cînd pierderea tuturor dinților naturali este inevitabilă, decizia de extracție trebuie să fie luată și prezentată cu foarte multe menajamente mai ales pentru cei de vîrstă tînără, pentru a nu se declanșa tulburări psihice.

Momentul extracției va fi dependent și de eficiența și confortul pe care pacientul le obține de la dentația naturală. Pacienții, în general, preferă să-și mențină dinții naturali pentru o lungă perioadă de timp și sînt mîndri că pot beneficia de o asemenea situație. Se înțelege că, cu cît este mai lungă perioada în care este posibilă menținerea dentației naturale, cu atît mai scurtă va fi perioada de purtare a protezei. Este redus numărul celor care sînt încrezători în confortul cu protezele și acceptă starea de edentat la o vîrstă mai timpurie.

EXTRACȚIA ÎN SCOP ESTETIC

Neregularitățile importante în alinierea dinților din zona frontală sau protruzia lor pot avea un efect psihic negativ, în special la pacientele tinere.

Tratamentul ortodontic aplicat în timpul procesului de dezvoltare somatică aduce, de cele mai multe ori, o îmbunătățire a aspectului facial. Deseori, neregularitatea neplăcută la început, este acceptată mai tîrziu de pacient. Dar de obicei marile neregularități ale dinților anteriori pot continua să existe și la începutul vieții adulte și individul este obsedat de aspectul neplăcut al dentației sale.

În asemenea situații tratamentul ortodontic este uneori posibil, și de această posibilitate este obligatoriu să se țină întotdeauna seama.

În unele cazuri este de preferat înlocuirea dinților care produc aspectul neplăcut. Majoritatea autorilor sînt de acord că această soluție este valabilă, în special, cînd prodenția dinților anteriori este asociată cu o afecțiune parodontală (fig. 6—5).

Înainte de a lua hotărîrea extracției, specialistul trebuie să fie dominat de noțiunea fundamentală « dinții naturali au o valoare funcțională mai mare »

Scanned with OKEN Scanner

decît orice tip de proteză fixă sau mobilă, în afară de situațiile cînd menținerea lor provoacă mari neplăceri, iată de ce, în celelalte cazuri, tratamentul preferat este păstrarea dinților naturali. Bineînțeles, ceea ce poate fi din punct de vedere fizionomic satisfăcător pentru un pacient sau pentru stomatolog, poate să reprezinte subiectul unei critici din partea altora. Și din acest punct de vedere

Fig. 6—5. Prodenție asociată cu parodontopatie.

discuția dintre pacient și specialist, la începutul tratamentului, apare necesară și esențială. Ea trebuie să rezolve și să evite diferendele ce ar putea să se ivească pe parcursul tratamentului.

2.
METODE ȘI TEHNICI PENTRU PROTEZARE IMEDIATĂ

Restaurarea imediată a arcadelor dentare a dobîndit în ultimele decenii ale secolului nostru, o importanță socială.

Starea de inferioritate din punct de vedere estetic și fonetic, consecutivă pierderii dinților din zona frontală a devenit aproape inadmisibilă, datorită atît nivelului avansat al asistenței protetice de azi, cînd și condițiilor moderne de viață, bazate pe raporturi foarte intense între indivizi.

În afară de cerințele fizionomice și fonetice, adîncirea cunoștințelor privind anatomia și, mai ales, fiziologia aparatului dento-maxilar, au impus refacerea arcadelor dentare prin protezare imediată și în scopul restabilirii echilibrului morfo-funcțional dintre structurile lui.

Scanned with OKEN Scanner

Înlocuirea dinților este o preocupare veche, încă din antichitate s-a încercat să se înlocuiască breșele edentate prin legarea de dinții restanți a unor dinți de proveniență umană sau animală.

Din cele mai vechi timpuri s-au imaginat tehnici pentru restaurarea imediată a arcadelor dentare. La scurt timp de la edentare, corespunzător condițiilor tehnico-materiale din epocile respective, se practicau restaurări ale arcadelor la un număr redus de pacienți. Dezvoltarea progresivă a științelor a pus la dispoziție diferite materiale pentru fixarea dinților, ca: fire de mătase, benzi metalice, sîrmă etc.

Încercările de rezolvare a stărilor de edentație se adresau în special zonei frontale, scopul fiind estetic.

În secolul al XIX-lea, odată cu utilizarea cauciucului pentru confecționarea protezelor, s-au făcut precizări referitoare la tehnica de realizare a protezelor imediate.

În secolul al XX-lea prin sinteza rășinilor, cu variate posibilități de utilizare în practica dentară s-a produs o îmbogățire considerabilă a tehnicilor de protezare imediată.

În epoca noastră, datorită progreselor științifice, sînt puse la dispoziția stomatologiei materiale noi de amprentare (elastice) care au facilitat tehnica de lucru. Condițiile materiale au stimulat gîndirea specialiștilor pentru a crea tehnologii moderne de confecționare a protezelor imediate. Refacerea integrității arcadelor dentare se poate obține cu ajutorul protezei fixe sau a celei mobile. Fiecare din cele două tipuri de proteze, pot fi realizate cu caracter de scurtă durată (provizoriu) sau de lungă durată.

Indicația pentru un anumit tip de proteză nu se poate face decît numai după experiența specialistului și după situația clinică. Scopul trebuie să fie reprezentat de: refacerea imediată a funcțiilor aparatului dento-maxilar și profilaxia disfuncției ocluzale. Restaurarea imediată a arcadelor dentare are un caracter de urgență, ceea ce impune să se facă apel la tehnici care simplifică fazele de lucru pentru confecționarea protezelor în mod obișnuit.

Tehnicile simplificate permit confecționarea unor proteze direct în cabinet sau cu ajutorul laboratorului, dar într-un timp foarte redus.

Datorită acestor tehnici a apărut posibilă confecționarea « protezelor cu caracter provizoriu », solicitate de pacienți pentru perioada cît durează tratamentul protetic propriu-zis.

PROTEZELE IMEDIATE

Proteza imediată provizorie cunoscută și sub numele de proteză temporară sau de tranziție este reprezentată de toate restaurările fixe sau mobile, obținute prin procedee variate, în scopul de a asigura maximum de confort pacientului, pentru o perioadă de timp scurtă, egală cu cea în care se desfășoară tratamentul protetic de restaurare cu caracter « definitiv » (pentru mai mulți ani). Proteza provizorie este clasificată după relațiile pe care le are cu dinții restanți din cavitatea bucală în: proteză fixă sau mobilă. Proteza mobilă poate să fie parțială sau totală. Această proteză, după momentul cînd este reali-

Scanned with OKEN Scanner

zată, apare ca proteză imediată primară sau secundară adică o veche proteză parțială, este transformată în proteză imediată parțială extinsă sau în proteză totală.

Proteza provizorie fixă sau mobilă ca fază intermediară de tratament are următoarea acțiune:

— Suprimă perioada de incapacitate temporară a pacienților datorită restaurărilor dentare, le permite să-și continue nestingheriți întreaga activitate (pacienții nu au deficiențe în fizionomie și în fonație, ceea ce le creează o stare psihică pozitivă).

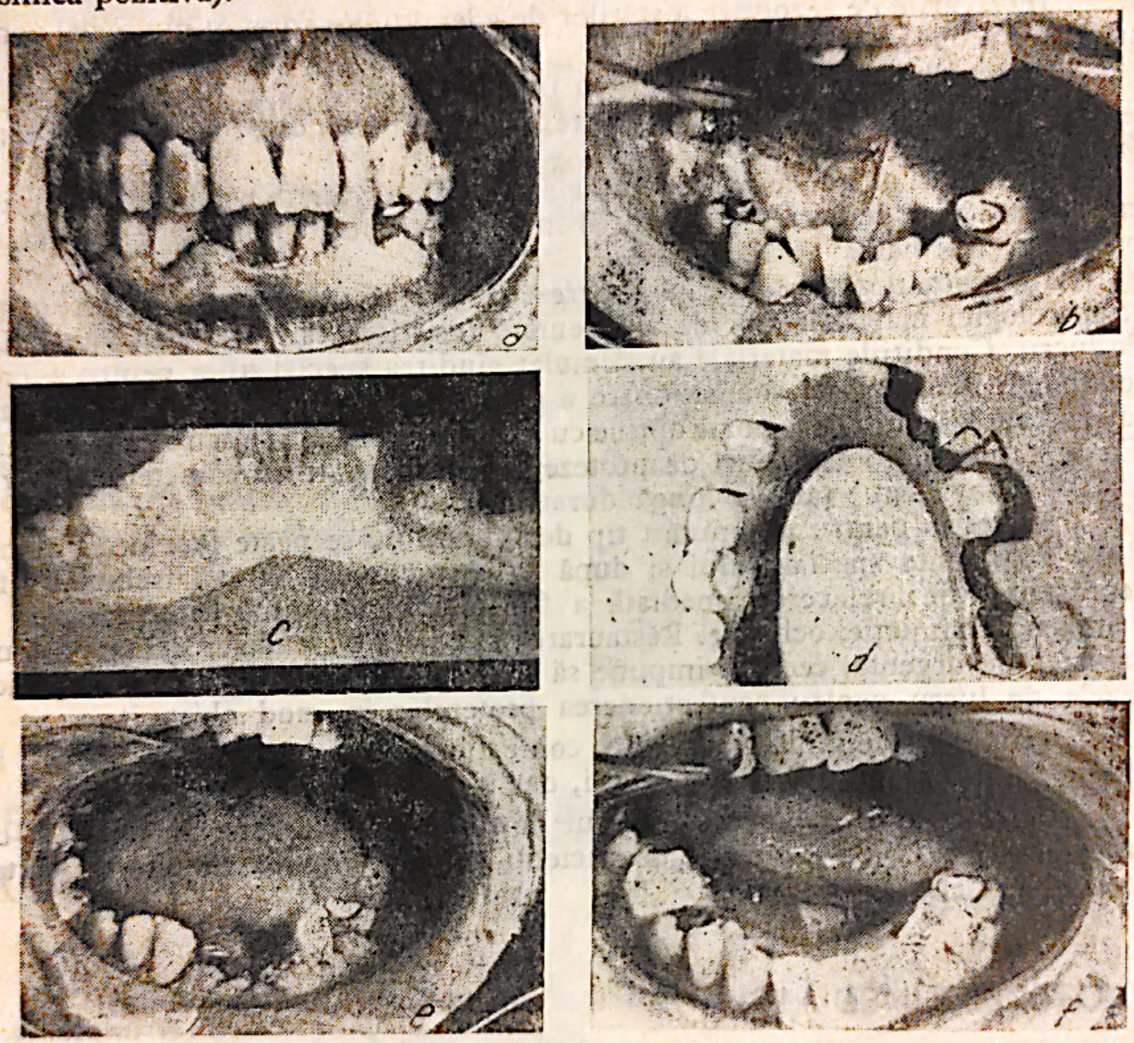

Fig. 6—6. Proteza parțială provizorie. *a, b* — Situația clinică la prezentare; *c* — radiografia panoramică la mandibulă; *d* — proteza imediată; *e* — timpul proteic mandibular după extracția incisivilor inferiori; *f* — proteza aplicată pe cîmpul protetic.

— Plăgile postextracționale se pot vindeca definitiv, după care rezultă creasta alveolară cu o formă și volum relativ stabilt, caracteristică necesară pentru confecționarea protezelor definitive (punți sau proteze mobile).

— Specialiștii — medicul stomatolog și tehnicianul — lucrează liniștiți, fără să fie grăbiți de scurgerea timpului și de solicitarea pacientului.

Scanned with OKEN Scanner

Deşi pentru realizarea ţəzəıoıd provizorii se consumă materiale, timp şi efort suplimentar, s-a impus în activitatea protetică stomatologică datorită funcţiilor arătate; intervenţiile pe dinţii din zona frontală nu mai sînt concepute fără această formă de tratament (fig. 6—6 a, b, c, d, e, f).

Protezele imediate provizorii prezintă următoarele caracteristici clinico-tehnico-terapeutice:

— Sînt confecţionate cu ajutorul tehnicilor care solicită cît mai puţin timp stomatologului şi tehnicianului.

— Sînt obţinute din materiale cu preţ de cost redus.

— Sînt realizate cu volum şi formă care favorizează refacerea imediată a funcţiei fizionomice şi fonetice.

— Se pot aplica şi îndepărta uşor de pe cîmpul protetic avînd, în acelaşi timp, suficientă stabilitate statică şi dinamică.

— Sînt indicate numai pentru o anumită perioadă de timp şi sub supravegherea strictă a specialistului. Este necesar ca proteza imediată provizorie să fie inclusă în planul de tratament, să se efectueze individualizarea ei în funcţie de situaţia morfo-clinică a cîmpului protetic şi de fazele de tratament care urmează să se efectueze. În general, fazele de tratament pentru confecţionarea protezei definitive se desfăşoară pe o perioadă de timp mai îndelungată. În această perioadă, asupra elementelor cîmpului protetic se efectuează multiple operaţii, care le modifică morfologia. Proteza provizorie trebuie să fie concepută încît să se poată adapta şi purta toată perioada tratamentului.

PROTEZELE IMEDIATE FIXE

a. PUNŢILE PROVIZORII

Doleanţele pacienţilor sînt cunoscute de fiecare specialist, fiind din ce în ce mai insistente, pentru a nu rămîne edentaţi în zona frontală pe perioada de timp cît sînt în tratament stomatologic sau dacă au suferit un accident (de muncă, de sport sau de circulaţie).

Tratamentul stomatologic reprezentat de confecţionarea unei lucrări care interesează întreaga arcadă dentară (puntea totală) poate să dureze 2—3 luni. În aceste situaţii, în zona frontală, de cele mai multe ori, sînt efectuate preparaţii la nivelul coroanelor dentare însoţite de sacrificii mari de ţesuturi (amputări coronare), pentru a se realiza dispozitive corono-radiculare. Coroanele amputate produc tulburări grave estetice şi fonetice, neacceptate de pacient, deoarece constituie un obstacol pentru activitatea lui obişnuită. Dacă nu este protezat provizoriu, solicită executarea lucrării protetice fixe într-un timp record, ceea ce creează o stare de tensiune psihică, de grabă, care îndeamnă, de multe ori, la unele compromisuri cu efecte negative asupra calităţii lucrării finite.

În aceste situaţii se impune confecţionarea de urgenţă a unei proteze provizorii. Este indicată confecţionarea extemporanee a unei lucrări sub formă de punte din răşină acrilică autopolimerizabilă. Tehnicile pentru obţinerea lor au fost descrise în cadrul capitolului de punţi speciale.

Scanned with OKEN Scanner

b. COROANELE DE SUBSTITUȚIE PROVIZORII

Coroanele de substituție sînt indicate ca elemente de agregare ale punților dentare și în următoarele modificări ale coroanelor dinților naturali: leziuni caracterizate prin pierderi mari de substanță în profunzime și în suprafață modificările intense de culoare ale coroanelor dinților naturali din zona incisivo-canină și premolară; malpoziții dentare.

Pentru substituirea coroanelor naturale se folosesc microproteze realizate în laboratorul de tehnică după amprenta trimisă de stomatolog.

Coroanele de substituție realizate cu ajutorul laboratorului durează o perioadă variabilă de timp (10—14 zile). În această perioadă, pe arcada dentară rămîne un spațiu determinat de amputarea coroanei. Absența coroanei de pe arcadă produce tulburări în fizionomie și chiar în fonație, neacceptate de către o parte din pacienți.

Pentru a nu fi observată lipsa coronară pe perioada cît durează confecționarea coroanei de substituție, s-au imaginat mai multe tehnici cu ajutorul cărora se realizează o coroană de substituție provizorie.

Tehnici pentru realizarea coroanelor de substituție provizorii:

Coroanele de substituție prefabricate sînt livrate de fabricile producătoare în următoarele variante:

— *Coroana de substituție tip Logan*, este alcătuită dintr-o coroană de porțelan solidarizată la un pivot radicular. Aceste coroane prezintă forme anatomice caracteristice pentru fiecare dinte monoradicular, fiind cu dimensiuni și culori diferite. Coroana este livrată împreună cu o freză necesară pentru prepararea canalului radicular. Dimensiunile frezei sînt corespunzătoare dimensiunilor pivotului respectiv; operația de fixare a coroanei de substituție constă în prepararea canalului radicular și în adaptarea acesteia la bontul radicular. Fixitatea celor două componente, a coroanei față de pivot, reprezintă un inconvenient, care nu o recomandă cînd axa coroanei dintelui natural nu a fost în axa rădăcinii.

— *Coroana de substituție tip Davis* este asemănătoare cu cea precedentă, dar se deosebește prin faptul că pivotul nu este fixat la coroană. Prezentarea separată a celor două componente (pivot și coroană), facilitează mult operația de adaptare a coroanei la suprafața bontului radicular.

Coroanele de porțelan se prelucrează foarte greu în scopul adaptării, ceea ce a determinat să se utilizeze mai rar.

Coroanele prefabricate sînt întrebuințate și ca microproteze cu caracter definitiv, fiind cimentate la bonturile radiculare. Rezultatele obținute în timp au arătat inferioritatea lor, comparativ cu cele confecționate în laborator, după amprenta preparației radiculare.

Coroanele de substituție provizorii realizate extemporaneu în cabinet

Specialiștii caută, imaginează și adoptă noi soluții în scopul improvizării unei coroane de substituție pentru o anumită perioadă. Tehnicile pentru realizarea acestor coroane sînt numeroase, vor fi descrise numai cîteva dintre acestea astfel:

— *Tehnica de realizare cu ajutorul amprentei coroanei.* Coroana de acrilat este obținută prin turnarea pastei de rășină autopolimerizabilă în amprenta

Scanned with OKEN Scanner

coroanei care a fost luată înainte de amputare. Această tehnică este indicată dacă pierderea țesuturilor coronare este redusă.

Tehnica cuprinde următoarele operații:

— completarea morfologiei coroanei cu unul dintre materiale: ceară roz, silicat sau acrilat;

— amprentarea coroanei dintelui ce va fi amputată și a dinților vecini cu ajutorul materialelor elastice;

— turnarea pastei de acrilat alb autopolimerizabil, în interiorul impresiunii amprentei coroanei (se obține coroana din acrilat de culoare adecvată);

— amputarea coroanei, urmată de prepararea suprafeței de secțiune și a canalului radicular, după procedeul tehnic descris la coroana de substituție definitivă (Partea I Microproteze);

— adaptarea coroanei de acrilat la suprafața de secțiune; operația este relativ simplă, deoarece coroana obținută reproduce fidel dintele natural;

— prepararea pivotului radicular dintr-o sîrmă de viplă cu diametrul de 1,2—1,5 mm (dacă nu există un sortiment de pivoturi fabricate — Dentatus —);

— frezarea unui tunel cilindric în coroana de acrilat în care se va fixa pivotul, urmată de efectuarea adaptării pivotului la canalul radicular și la coroană;

— introducerea pastei de acrilat autopolimerizabil în canalul radicular și în tunelul coroanei acrilice, după care sînt așezate cele două componente: pivotul în canalul radicular și peste el coroana.

O altă tehnică de realizare a coroanei cu ajutorul amprentei este caracterizată de următoarele:

— materialul pentru amprentare este un elastomer de sinteză;

— este amprentată coroana și dinții vecini;

— sînt preparate canalul radicular și pivotul;

— în impresiunea amprentei este turnată pastă de acrilat autopolimerizabil;

— peste pivotul introdus în canalul radicular este repusă amprenta cu pasta de acrilat pe arcada dentară, în poziția în care a fost luată. După polimerizare și îndepărtarea amprentei sînt efectuate mici retușuri și se prelucrează.

— *Tehnica de realizare cu ajutorul inelului de cupru.* Este indicată, în special, în situațiile clinice în care coroana dintelui prezintă mari pierderi de substanță.

Tehnica cuprinde următoarele operații:

— adaptarea inelului de cupru la colet, în sens axial și transversal, incizal, în ocluzie. Inelul este modelat să se obțină forma asemănătoare coroanei respective;

— sînt preparate canalul radicular și pivotul;

— pasta de acrilat autopolimerizabil este introdusă în interiorul inelului de cupru și a canalului radicular;

— pivotul este introdus în canalul radicular și peste el se așază inelul cu pasta de acrilat, în poziția în care a fost adaptat la bontul radicular;

— după polimerizare inelul este secționat, și se corectează adaptarea coroanei la colet și ocluzal.

— *Tehnica de realizare cu ajutorul fațetei fabricate.* Este indicată în situații clinice în care coroana dentară prezintă pierderi mari de țesuturi.

Scanned with OKEN Scanner

Tehnica cuprinde următoarele operații:

— alegerea și adaptarea fațetei în spațiul cuprins între dinții arcadei. Fațeta este aleasă pentru culoare și dimensiune, aceasta din urmă este necesar să fie mai mare, pentru a face posibilă adaptarea;

— canalul radicular și pivotul sînt pregătite; fixarea fațetei provizorii cu indiană pe fața orală; pe fața vestibulară se realizează amprenta cheie din ghips;

— în canalul radicular este introdusă pasta de acrilat autopolimerizabil și pivotul: pe fața orală, în locul pastei de indiană, este aplicată pasta de acrilat. După priză se îndepărtează cheia și se efectuează retușul pentru adaptare, după care se prelucrează.

— *Tehnica de realizare cu ajutorul conformatoarelor de plexiglas.* Este cea mai simplă. Există forme din plexiglas specifice pentru fiecare dinte, care sînt adaptate și umplute cu pastă de acrilat autopolimerizabil.

PROTEZELE IMEDIATE MOBILE

A. PROTEZE IMEDIATE CU CARACTER PROVIZORIU

Specialistul stomatolog este solicitat, nu de puține ori, să restaureze imediat integritatea arcadelor dentare cu ajutorul tehnicilor simple, rezultate din combinația celor de cabinet cu cele de laborator ca să obțină proteze imediate mobilizabile sau mobile.

Această restaurare a arcadelor dentare trebuie să fie înțeleasă ca o rezolvare de strictă urgență, pentru o perioadă foarte scurtă de timp. Dacă din neglijența pacientului sau din neatenția stomatologului această perioadă se prelungește, proteza va avea o acțiune iatrogenă pentru structurile cîmpului protetic.

Indicația protezelor imediate cu caracter provizoriu este pentru foarte multe situații clinice, dar cele mai frecvente pot fi grupate astfel:

— arcade dentare integre la care se vor executa extracții în zona frontală și laterală în mai multe etape;

— arcade dentare integre la care apare spontan o breșă redusă (spațiu unidentar) în zona frontală;

— arcade dentare edentate parțial protezate conjunct, la care se recomandă ablația punților dentare;

— arcade dentare edentate parțial protezate adjunct, la care sînt recomandate noi extracții;

— arcade dentare pe care se efectuează tratamente protetice fixe de lungă durată.

Arcade dentare integre la care se vor executa extracții în zona frontală și laterală în mai multe etape.

Indicația unor extracții multiple care să fie efectuate în etape succesive, atrage după sine restaurarea progresivă a arcadelor dentare, încît pacientul să nu apară edentat parțial cu diagnostic de edentație mixtă, neprotezat.

La acești pacienți sînt indicate proteze parțiale provizorii după primele extracții. Acestor proteze li se aduc modificări și completări după extracția

Scanned with OKEN Scanner

unui alt grup de dinți. Protezele sînt stabilizate pe cîmpul protetic cu ajutorul croșetelor de sîrmă de viplă (fig. 6—7 a, b, c).

Fig. 6—7. **Proteză mobilă imediată provizorie pentru regiunea frontală și laterală (extracțiile efectuate în două etape).**

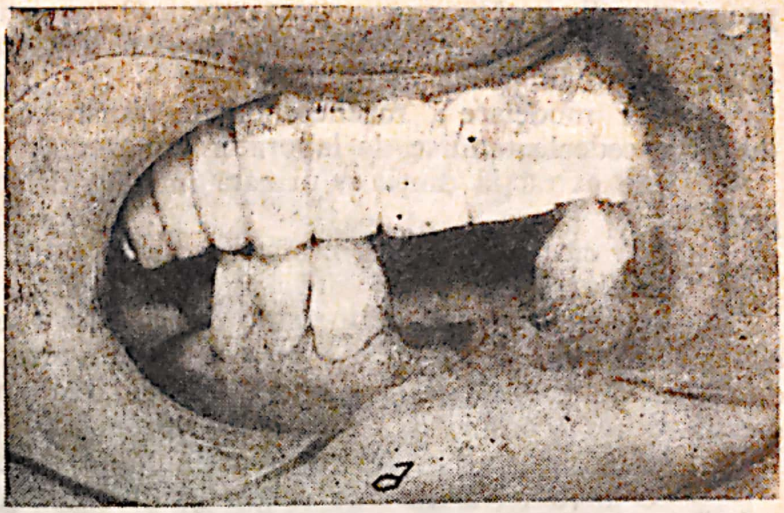

a — Extracțiile în zona frontală;

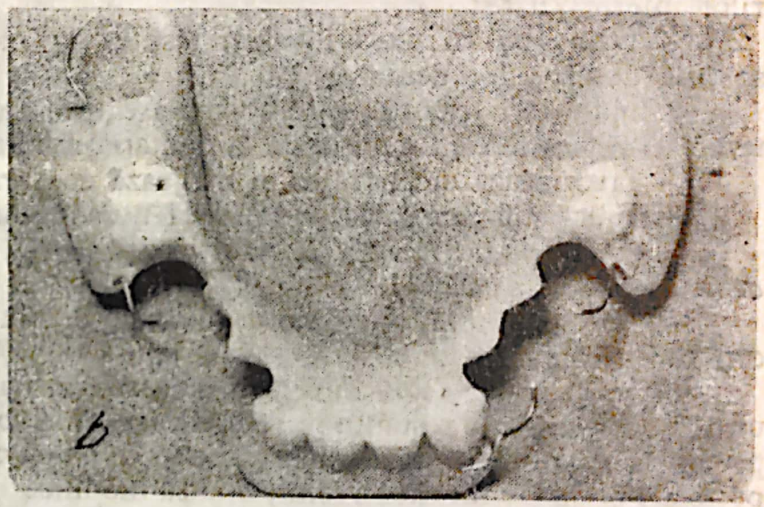

b — proteza gata;

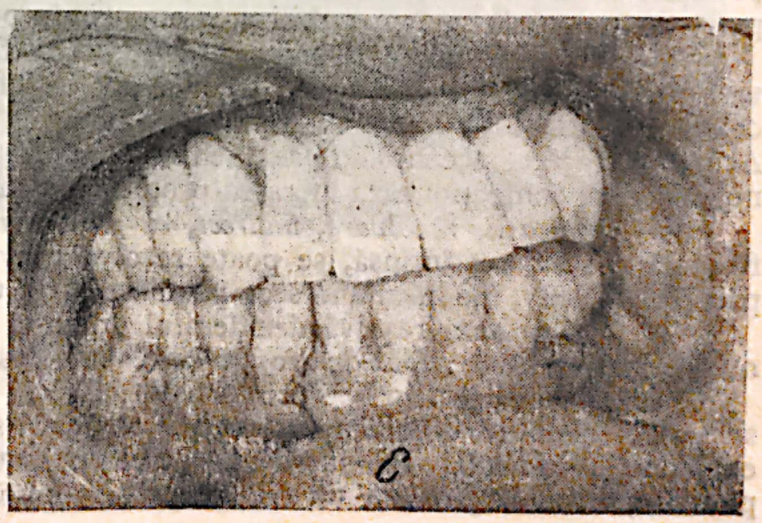

c — proteza așezată pe cîmpul protetic.

Scanned with OKEN Scanner

Tehnica de lucru pentru a realiza această proteză provizorie cuprinde următoarele operații:

— de amprentare cu ajutorul materialelor elastice (alginate) a cîmpului protetic:

— de turnare a modelului, de pe care sînt secționați dinții ce urmează să fie extrași în prima etapă;

— de modelare a machetei și de transformare a ei în proteză acrilică după procedeele tehnice de laborator cunoscute;

— de extracția dinților, urmată imediat de inserția protezei pe cîmpul protetic.

După cicatrizarea plăgii, sînt efectuate extracțiile dentare în altă zonă. Completarea protezei este obținută astfel:

— proteza este așezată pe cîmpul protetic și se amprentează cu materiale elastice; se toarnă modelul pe care se află proteza; de pe model sînt radiați dinții care urmează să fie extrași și se adaugă pe proteză. Extracțiile sînt efectuate după completarea dinților pe proteză.

Indicația acestor proteze este susținută de următoarele avantaje:

— contribuie, alături de dinții naturali restanți, la menținerea raporturilor intermaxilare;

— reduc posibilitatea invaziei țesuturilor moi (obraji, limbă, buze) în spațiile din zonele edentate;

— ajută ca pacientul să se obișnuiască progresiv cu noua situație de protezat, în perioade de tranziție de la dentația naturală la cea artificială;

— favorizează cicatrizarea și dirijează conturarea crestei alveolare;

— funcția fizionomică și fonetică nu sînt tulburate.

Arcade dentare integre, la care apare spontan o breșă redusă (spațiu unidentar în zona frontală).

Există două tehnici cu ajutorul cărora se pot restaura edentațiile reduse din zona frontală:

Tehnica de rezolvare direct în cabinet fără contribuția laboratorului. Lipsa unui incisiv se poate restaura provizoriu astfel: în spațiul edentat se adaptează, prin șlefuire, o fațetă din acrilat (dintr-o cheie de culori) la culoarea potrivită; pe fețele orale ale dinților vecini, fără să modifice relația de ocluzie, se aplică pastă de acrilat alb pentru stabilizarea acesteia în poziția necesară.

Fixarea trebuie să asigure retentivitatea fațetei în sens proximal și vestibular. În continuare, sînt suprimate prin șlefuire eventualele puncte de contact cu dintele antagonist în intercuspidare și în deplasările mandibulei. Această refacere, accentuăm, se menține o perioadă foarte scurtă de timp, numai cît se confecționează lucrarea protetică definitivă.

— *Tehnica de rezolvare, indirect, cu participarea laboratorului.* Edentația frontală redusă sau întinsă, se poate rezolva provizoriu de urgență, printr-o proteză Kemeny, modificată în scop profilactic (fig. 6—8 a, b).

Această proteză rezolvă dezideratul urgenței din punct de vedere fizionomic, în funcție de tipul de croșete care sînt folosite.

Această proteză nu reprezintă o formulă de a rezolva în mod definitiv starea de edentație, deoarece observațiile clinice și studiile anatomo-patologice, efectuate la pacienții care au purtat astfel de proteze, evidențiază leziuni ale parodonțiului marginal la nivelul dinților stîlpi în diferite stadii evolutive.

Scanned with OKEN Scanner

Este cunoscut că aceste proteze sînt caracterizate de un spriijn mucozal (nefiziologic). În breșe reduse, în special, se înfundă și comprimă țesuturile moi, producînd tulburări circulatorii datorită stazei; de asemeni croșetele voluminoase, nu oferă condiții satisfăcătoare pentru autocurățire. Toate deficiențele semnalate explică fenomenele patologice care sînt prezente la nivelul parodonțiului dinților restanți.

Fig. 6—8. Proteza mobilă imediată pentru edentație frontală mandibulară.



a — Edentație frontală (a incisivilor);

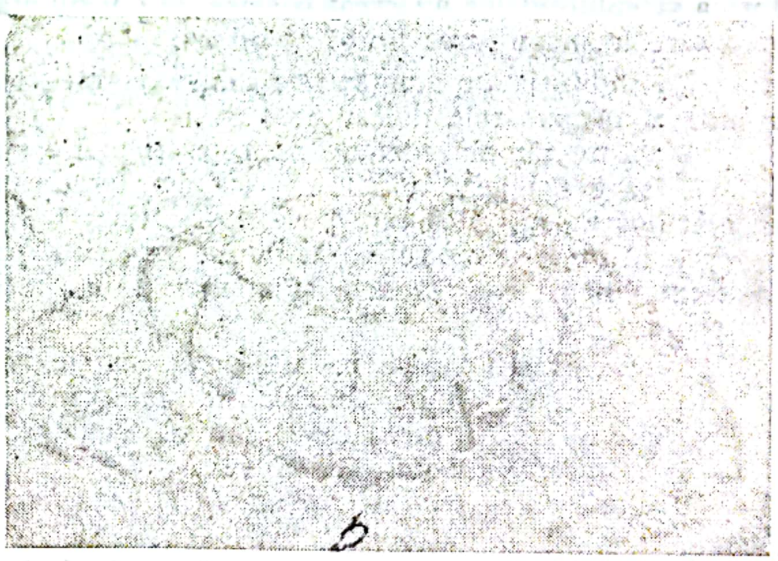

b — proteza provizorie așezată pe cîmpul protetic.

Arcade dentare edentate parțial protezate conjunct, la care se recomandă ablația punților dentare.

În această grupă pot fi cuprinși pacienții care prezintă edentații în zona frontală sau laterală și sînt restaurate arcadele dentare cu ajutorul punților. Momentul îndepărtării acestor lucrări este însoțit de evidențierea spațiilor edentate și nu este suportat de pacient din niciun punct de vedere (funcțional și al confortului).

Scanned with OKEN Scanner

Se impune restaurarea arcadei dentare în mod provizoriu cu ajutorul unei proteze parțiale.

Tehnica de lucru pentru obținerea protezei provizorii cuprinde următoarele operații:

— amprentarea cu ajutorul materialelor elastice (alginate) a cîmpului protetic;

— turnarea modelului, de pe care sînt secționate lucrările protetice conjucte ce urmează să fie îndepărtate;

— modelarea machetei și transformarea ei în proteză acrilică;

— îndepărtarea punților dentare, urmată imediat de inserția protezei pe cîmpul protetic.

Proteza mobilizabilă este purtată pe toată perioada cît sînt refăcute punțile dentare și sînt efectuate alte tratamente determinate de acestea (obturații, tratamente ale parodonțiului marginal etc.).

Arcade dentare edentate parțial protezate adjunct, la care sînt recomandate noi extracții.

În această grupă sînt cuprinși pacienții cu edentații întinse, în special termino-terminale (clasa I Kennedy) maxilare, mai rar mandibulare, care vor fi transformați în edentați totali la maxilar sau subtotali la mandibulă, prin extracția dinților restanți din zona frontală (excepție la mandibulă). Protezele vechi sînt satisfăcătoare, deoarece prezintă următoarele caracteristici: au adaptare și stabilitate bună pe cîmpul protetic, refac funcțiile aparatului dentomaxilar (fonația și masticația), mențin optime raporturile intermaxilare. Prin forma și volumul lor au creat o stare de obișnuință pentru mișcările părților moi care le înconjoară; limbă și obraji.

La indicația de a fi extrași dinții restanți, mulți dintre acești pacienți manifestă următoarele doleanțe:

— să nu rămînă edentați neprotezați nici o singură zi;

— să beneficieze după extracția dinților de proteze cu volum și forme asemănătoare sau, dacă este posibil, identice;

— să nu li se modifice fizionomia prin noua protezare (ceea ce înseamnă ca forma, mărimea, culoarea și aranjamentul dinților naturali să fie redate de proteză).

Aceste situații clinice, însoțite de doleanțele pacientului, solicită specialistului să utilizeze tehnici cît mai simple, prin care se obțin transformarea protezei parțiale în proteză totală sau subtotală.

Tehnicile folosite sînt:

Transformarea protezei parțiale în proteză totală sau subtotală cu ajutorul laboratorului.

Se poate obține pentru redarea fizionomiei (volumul, forma și aranjamentul dinților frontali) dacă este utilizat unul din cele trei procedee tehnologice, astfel:

— *Primul procedeu tehnologic* constă în:

— amprentarea cîmpului protetic, pe care este așezată proteza, cu materiale elastice susținute de linguri universale;

— turnarea cerii fluide albe sau roz în impresiunile dinților care urmează să fie extrași. Se obține direct macheta dinților care trebuie să fie aplicați pe proteză. În continuare se toarnă modelul, tehnicianul modelează numai mar-

Scanned with OKEN Scanner

ginea vestibulară a protezei. Ambalarea și restul fazelor se desfășoară după tehnologia cunoscută.

— *Al doilea procedeu tehnologic,* constă în:

— amprentarea cu materiale elastice a cîmpului protetic pe care se află proteza;

— turnarea modelului întregului cîmp protetic pe care se află proteza; în zona frontală se realizează o cheie din ghips a dinților (vestibular și oral) care sînt indicați să fie extrași;

— secționarea de pe model a dinților care urmează să fie extrași;

— repunerea cheii de ghips pe model și turnarea cerii fluide în impresiunile dinților delimitați de cheie și model. Cheile restabilesc poziția și morfologia dinților care au fost secționați de pe model; se obține astfel macheta în ceară pentru completarea dinților de pe proteză așa cum dorește pacientul;

— se modelează macheta versantului vestibular al șeii din dreptul machetei dinților, după care urmează ambalarea pentru înlocuirea cerii cu pasta de acrilat și polimerizarea.

— *Al treilea procedeu tehnologic* constă în:

— amprentarea cu material elastic a cîmpului protetic pe care se află proteza;

— turnarea a două modele: unul este folosit de tehnician în scop orientativ, astfel modelajul dinților care vor fi extrași, se realizează comparativ cu cel al dinților existenți pe acest model; cel de al doilea constituie modelul de lucru, pe care se vor realiza toate fazele pînă se obține transformarea protezei;

— secționarea dinților care vor fi extrași de pe modelul de lucru;

— modelarea machetei dinților care sînt completați la proteză și a machetei versantului vestibular al șeii;

— ambalarea pentru obținerea tiparului cu ajutorul căruia este înlocuită ceara cu pasta de acrilat și polimerizarea;

— extracțiile dinților și inserția protezei pe cîmpul protetic.

Transformarea protezei parțiale în proteză totală sau subtotală cu ajutorul laboratorului solicită să fie îndeplinite două condiții:

1 — să se facă mai înainte o programare riguroasă în laborator, deoarece un tehnician trebuie să-și consacre o bună parte din timpul său de lucru pentru rezolvarea cazului respectiv; 2 — pacientul să rămînă în serviciul de stomatologie mai multe ore, egal cu timpul cît se completează proteza și se efectuează extracțiile dentare.

Transformarea protezei parțiale în proteză totală sau subtotală direct în cabinet

Tehnica de transformare comportă următoarele operații:

— amprentarea cu un material elastic susținut de lingura universală a dinților restanți, împreună cu proteza aplicată pe cîmpul protetic;

— pasta de acrilat alb autopolimerizabil, preparată după culoarea aleasă, este turnată în impresiunile dinților naturali din amprentă care vor fi extrași, după care se așteaptă polimerizarea;

— îndepărtarea din amprentă, prin secționare verticală cu ajutorul unei lame, a unui strat gros de 2 mm de la marginea amprentei pînă la coletul

Scanned with OKEN Scanner

dinților. Această operație este necesară pentru completarea versantului vestibular al protezei, unde este necesar să se realizeze din acrilat roz;

— extracția dinților, regularizarea pereților alveolari și sutura plăgii; (fig. 6—9 a, b, c, d);

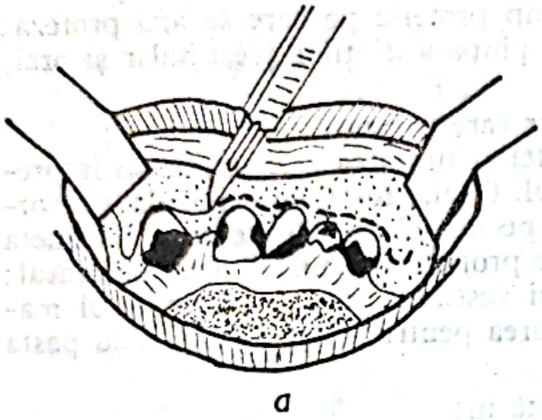

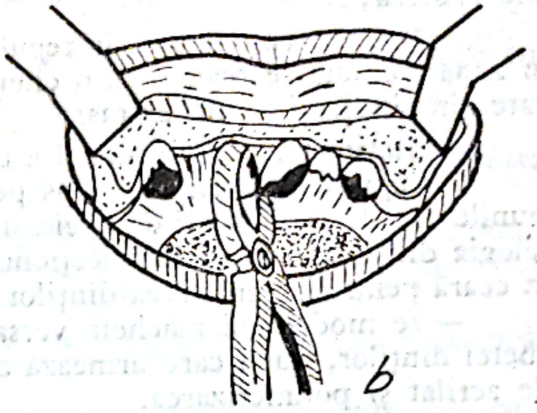

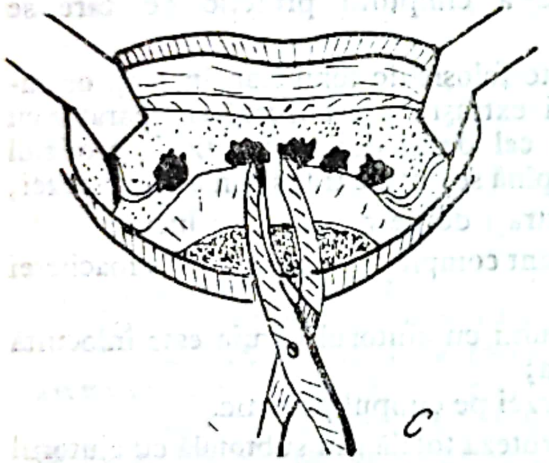

— pasta de acrilat roz este aplicată pe amprentă în locul fragmentului secționat mai înainte;

— aplicarea pe cîmpul protetic a complexului format de lingură și amprenta care conține dinții absenți din pastă de acrilat, pasta roz pentru versantul vestibular și proteză. Se obține astfel completarea protezei parțiale și transformarea ei în proteză totală.

Această tehnică a fost imaginată deoarece prezintă următoarele avantaje:

Fig. 6—9. Pregătirea cîmpului protetic. *a* — Linia de incizie; *b* — extracția dinților; *c* — regularizarea pereților alveolari; *d* — sutura plăgii postextracționale.

Scanned with OKEN Scanner

— nu este solicitat laboratorul, totul se realizează în cabinet, de către medicul stomatolog;

— plaga postextracțională se vindecă într-o perioadă scurtă de timp (5—6 zile), după care se obține o creastă alveolară cu o dimensiune și formă favorabilă pentru viitoarele protezări;

— poziția și forma dinților frontali sînt redate întocmai pe proteză, doleanță solicitată de unii pacienți;

— pacienții utilizează această proteză pe perioada cît se realizează o alta de lungă durată;

— se păstrează dimensiunea verticală, raporturile intermaxilare și stereotipurile musculare ale fonației.

Uneori aceste proteze sînt purtate mai mult timp, deoarece confortul și cerințele pacientului sînt satisfăcute în condiții mulțumitoare.

Arcade dentare pe care se efectuează tratamente protetice de lungă durată în scopul confecționării unei proteze fixe sau mixte (compozite, hibride).

Aceste situații clinice se referă îndeosebi la pacienții care urmează un tratament stomatologic pentru realizarea unei punți totale sau a unei punți speciale întinse, urmată de confecționarea unei proteze scheletate (cunoscută sub numele de proteză compozită).

Restaurarea arcadei dentare cu ajutorul unei punți totale sau a unei proteze compozite se obține într-o perioadă de timp îndelungată, evaluată la 2—4 luni, deoarece sînt efectuate următoarele operații:

1 — În cabinet dinții restanți, care reprezintă dinții stîlpi pe care se confecționează și se cimentează puntea dentară, sînt preparați în mai multe faze clinice. În cadrul preparației, forma și volumul părții coronare sînt mai mult sau mai puțin modificate, fiind posibil să apară tulburări atît funcțional cît și în raporturile intermaxilare (pregătirile clinice efectuate asupra dinților stîlpi din zona frontală, sacrifică, de cele mai multe ori, partea coronară). Elementele de agregare ale punților totale cu aspect fizionomic, sînt reprezentate de reconstituiri corono-radiculare acoperite de coroane mixte sau de coroane de substituție, dacă dinții naturali prezintă partea coronară cu înălțime redusă. Amputarea coroanelor dentare din zona frontală provoacă tulburări de fonație și fizionomie, iar preparațiile laterale tulburări în masticație. De asemenea, șlefuirile ocluzale ale dinților stîlpi modifică raporturile mandibulo-maxilare și stereotipiile musculaturii mobilizatoare a mandibulei.

2 — În laborator sînt efectuate multe operații foarte dificile, unde pot să apară fenomene negative, care să compromită întreaga lucrare protetică (dacă se lucrează atent, în liniște fără grabă, este mai puțin posibil să-și facă apariția fenomenele negative). În laborator se modelează din ceară mai multe machete, care sînt apoi ambalate la care se adaugă operații de topire, turnare, fiecare manoperă solicită un anumit barem de timp, peste care nu se poate trece fiindcă totul se compromite.

Dezvoltarea simțului pentru frumos și multiplicitatea relațiilor sociale dintre oameni, pe de o parte, și a cunoștințelor de morfo-fiziologie și de fiziologie ocluzală pe de altă parte, au dus spre o nouă orientare în asistența stomatologică și pentru perioada cît se realizează lucrări fixe care interesează arcada dentară. Noua orientare constă în prevenirea tulburărilor ce se pot declanșa la nivelul

Scanned with OKEN Scanner

aparatului dento-maxilar în perioada intervenției protetice. Prevenirea acestor tulburări se obține în condiții bune cu ajutorul protezelor provizorii. Protezele provizorii pot fi parțiale sau totale, în funcție de aspectul cîmpului protetic.

Tehnic, aceste proteze sînt obținute astfel:

— se amprentează cîmpul protetic, după ce s-a stabilit planul de tratament, cu ajutorul unui material elastic din grupa alginatelor, pasta fiind susținută de lingura universală;

— se toarnă modelul de lucru (ghips dur), dinții care urmează să fie amputați sînt secționați de pe acesta; se desenează limitele viitoarei proteze și se stabilesc elementele de stabilizare.

B. PROTEZE IMEDIATE CU CARACTER DE LUNGĂ DURATĂ

Termenul de proteză imediată s-a impus în vocabularul de specialitate după alți termeni care au fost utilizați în decursul timpului, ca: proteză de așteptare, proteză de tranziție, proteză directă etc.

La Congresul de Stomatologie care s-a ținut în 1962 la Paris, Pedro Saizar împreună cu F. Ackerman și Lebourg au recomandat și susținut termenul de « proteză imediată cu caracter definitiv ».

Caracterul definitiv al protezelor imediate este unanim recunoscut de specialiști. În literatura de specialitate, începînd din secolul al XX-lea, sînt descrise o serie întreagă de metode și tehnici de realizare a protezelor imediate, mare parte dintre ele fiind aplicate și astăzi cu deosebit succes de către mulți autori. Pentru o informare cuprinzătoare, apare necesar să prezentăm cîteva dintre aceste metode și tehnici.

Protezele imediate pot să fie confecționate înainte de extracția dinților cu ajutorul amprentei preextracționale, sau după extracția dinților cu ajutorul amprentei postextracționale.

Aceste proteze imediate de lungă durată sînt parțiale sau totale, realizate pentru maxilar, pentru mandibulă sau pentru ambele maxilare (pentru ambele maxilare sînt confecționate în etape de timp diferit).

a. Proteza imediată confecționată după metoda cu amprentare preextracțională

Proteza este confecționată înainte de îndepărtarea dinților naturali și inserată imediat după ce s-au efectuat extracțiile.

Mult timp a fost considerat un tratament neobișnuit, rezervat numai pentru anumiți pacienți, la care lipsa dinților avea repercusiuni serioase asupra activității lor sociale sau profesionale.

În prezent, datorită cunoașterii avantajelor prezentate de inserția imediată a protezelor, există o solicitare crescută din partea pacienților.

Există totuși, în număr redus, specialiști care preferă să aștepte săptămîni sau luni, după extracție, pentru ca apoi să confecționeze protezele.

Tehnica de realizare a protezelor imediate cu amprentă preextracțională cuprinde următoarele operații:

Scanned with OKEN Scanner

—amprentarea de orientare a cîmpului protetic cu materiale elastice (alginate) într-o lingură universală, avînd ca obiectiv să se obțină impresiuni foarte corecte; tot în această ședință se amprentează și arcada antagonistă;

—confecționarea lingurii individuale (portamprenta) pe modelul obținut (de studiu sau preliminar) din materiale diferite, în raport cu situația clinică și cu materialul folosit pentru amprentarea funcțională (experiența ne-a arătat că sînt superioare și trebuie preferate cele din rășini acrilice autopolimerizabile);

—studiul modelelor preliminare pentru integrarea cunoștințelor referitoare la cîmpul protetic și la raporturile intermaxilare;

—amprentarea funcțională, operație de foarte mare importanță, deoarece acum se pot obține maximum de elemente pentru manifestarea fenomenului de succiune totală; specialistul care nu acordă suficientă atenție acestei operații, motivînd că va fi necesară rebazarea pentru menținere, minimalizează însăși metoda de protezare imediată. Recomandabil este ca lingura individuală să fie adaptată cu multă minuțiozitate la zona de mucoasă neutră și numai după aceasta să se efectueze amprentarea;

—turnarea modelului funcțional și confecționarea șabloanelor de ocluzie. Este necesar, de cele mai multe ori, să se realizeze șabloanele, deoarece numai cu ajutornl acestora vor fi așezate modelele (superior și inferior) în raporturi identice cu cele precizate la pacient între mandibulă și maxilar în viitoarea ședință de cabinet. Există, mai rar, posibilitatea ca în unele situații clinice să se poată așeza modelele în raporturi optime numai cu ajutorul cerii de ocluzie (fără șabloane);

—determinarea și înregistrarea raporturilor intermaxilare.

Raporturile intermaxilare sînt înregistrate în cele trei planuri (orizontal, sagital și frontal) fie cu ajutorul cerii de ocluzie (dacă există mai multe unități de masticație) sau cu ajutorul șabloanelor de ocluzie. În această fază, de acord cu pacientul, se aleg: forma, culoarea și dimensiunile dinților frontali;

—confecționarea machetei pentru probă, care are numai dinții din spațiile edentate, existente pe model;

—proba machetei pentru a se verifica raporturile intermaxilare, montarea dinților și calitatea lor (formă, mărime, culoare). Proba machetei nu se poate efectua întotdeauna, în aceste situații se trece direct la executarea următoarei operațiuni;

—prepararea modelului pentru confecționarea machetei definitive care constă în: secționarea dinților, radierea zonelor alveolare, și folierea altor zone. Această operație este recomandabil să fie executată în urma colaborării celor doi specialiști medic-tehnician;

—transformarea machetei în piesă protetică prin procesul tehnologic cunoscut (ambalare, polimerizare, prelucrare);

—inserția protezei care este anticipată de extracția dinților, și intervenția asupra osului și mucoasei. Inserția protezei este însoțită de șlefuire pentru individualizarea reliefului ocluzal. Recomandările sînt făcute pentru următoarele 24 de ore;

—tratamentul de acomodare, după care urmează mai multe controale a intervale de timp variabil (2, 7, 30 de zile etc.).

Scanned with OKEN Scanner

Tehnici pentru realizarea protezei imediate

Tehnica lui François Ackerman

Autorul a diferențiat tehnicile pentru obținerea protezei imediate cu amprentă preextracțională în funcție de situația clinică a cîmpurilor protetice. O astfel de diferențiere reține atenția asupra mai multor categorii de protezări imediate, pe care le-a clasificat astfel:

● *Tehnica de realizare a protezei imediate parțiale la pacientul care nu a purtat proteză.* Specialistul trebuie să fie foarte prudent, deoarece acești pacienți nu au dobîndit o experiență prin purtarea protezelor, părțile moi din cavitatea bucală pentru prima dată vor întîlni un corp străin (proteza imediată).

Proteza este realizată în următoarele faze de lucru:

— Faza clinică, constă în examinarea generală și loco-regională a pacientului; acum se efectuează echilibrarea ocluzo-articulară, dacă este necesar, și se notează dimensiunea verticală de ocluzie și de repaus. După aceste examene se alege și se probează lingura universală. Cîmpul protetic se amprentează cu materiale elastice (alginate); în continuare se amprentează arcada dentară antagonistă și se înregistrează ocluzia în ceara de ocluzie.

— Faza de laborator: se toarnă modelul preliminar (de studiu), se analizează pentru completarea imaginii asupra cîmpului protetic și se confecționează lingura individuală dintr-un material rezistent (rășină autopolimerizabilă).

— Faza clinică: se adaptează lingura individuală și se amprentează funcțional tot cu un material elastic (alginate sau elastomeri de sinteză).

— Faza de laborator: în care se confecționează modelul de lucru pe care numai medicul stomatolog recomandă să se secționeze dinții care au indicația să fie extrași. Macheta este confecționată și cu dinții care vor fi extrași și transformată în proteză, deoarece situația clinică a cîmpului protetic nu permite proba machetei.

— Faza clinică constă în extracția dinților, urmată de alveoloplastie chirurgicală a țesuturilor, suturarea plăgilor și inserția protezei. Firele sînt scoase după 5—7 zile.

● *Tehnica de realizare a protezei imediate la un vechi purtător de proteză.* Această tehnică prezintă două variante:

— *Proteza veche nu mai poate să refacă funcțiile aparatului dento-maxilar.* În această situație, protezarea imediată nu beneficiază de prezența vechii proteze. Amprentarea cîmpului protetic se efectuează după scoaterea protezei. Aceste proteze sînt analizate pentru a se constata deficiențele, motiv pentru care nu mai sînt capabile să restaureze morfo-funcțional aparatul dento-maxilar.

Fazele de lucru includ: confecționarea modelelor (preliminar și de lucru), realizarea șabloanelor de ocluzie, determinarea și înregistrarea raporturilor intermaxilare și proba machetei. Inserția protezei, se face după extracția dinților, alveoloplastie și sutură.

— *Proteza veche este corespunzătoare*, din toate punctele de vedere, ceea ce permite să fie transformată într-o proteză totală.

Proteza este realizată în următoarele faze de lucru:

Scanned with OKEN Scanner

— Faza clinică, constă în alegerea și probarea lingurii universale. Proteza este așezată pe cîmpul protetic și se amprentează cu materiale elastice (alginate) dinții restanți și proteza.

— Faza de laborator: în amprentă care nu are și proteza se toarnă modelul preliminar, pentru confecționarea lingurii individuale.

— Faza clinică: se amprentează cu materiale elastice (elastomeri de sinteză) în lingură individuală, cîmpul protetic pe care se află proteza.

— Faza de laborator: în amprenta care conține și proteza se toarnă modelul de lucru. Modelul are dinții restanți și proteza. Dinții restanți vor fi secționați progresiv, cîte unul, și imediat montați în ceară cei artificiali. După ambalare, polimerizare și prelucrare se fac extracțiile alveoloplastice și inserția protezei.

● *Tehnica protezării imediate în două etape*, pe care a recomandat-o pentru pacienții cu edentații intercalate.

Această tehnică prezintă caracteristici ale celor două etape:

— *În prima etapă* este confecționată proteza imediată cu dinții din regiunea laterală, după o amprentă preextracțională. Înaintea oricărui act operator, se amprentează cele două arcade dentare. Modelele obținute oferă informații referitoare la morfologia dinților și, prin deducție, asupra celorlalte elemente ale aparatului dento-maxilar. Pe aceste modele, după secționarea dinților ce urmează a fi extrași, se modelează macheta cu dinții laterali. Pentru montarea dinților tehnicianul se inspiră din schema ocluzală naturală a modelelor. Curba de compensație, ca și orientarea linguală sau vestibulară a fețelor ocluzale, vor fi reproduse cît mai fidel. Premolarii și molarii sînt aleși și montați cu atenție, în așa fel, încît să ofere maximum de contacte în relație centrică, în mișcările de propulsie și de lateralitate. La cazurile cu ocluzie adîncă sau cu retrognatism nu se poate urmări obținerea acestor contacte generalizate. Sînt suficiente numai contactele în trei puncte (unul anterior și două posterior). Proteza parțială confecționată este inserată pe cîmpul protetic imediat după extracția dinților laterali și alveoloplastie. Această proteză este purtată o perioadă de 4—6 săptămîni, timp în care se produc procese reparatoare la nivelul osului și mucoasei. De asemenea, în această perioadă pacientul se adaptează la proteză.

— *În a doua etapă*, proteza parțială care a fost purtată în prima etapă este înlocuită cu o altă proteză imediată. Această proteză este confecționată în următoarele faze de lucru în cabinet și în laborator:

— Faza clinică începe cu amprentarea cîmpului protetic fără proteză cu materiale elastice, într-o lingură universală. Această amprentă preliminară trebuie să înregistreze foarte bine întreaga suprafață de sprijin a cîmpului protetic și să ofere informații asupra periferiei, asupra zonei de succiune.

— Faza de laborator, se confecționează modelul preliminar pe care se realizează lingura individuală.

— Faza clinică: se adaptează lingura individuală la formațiile structurale ale cîmpului protetic și se amprentează funcțional cîmpul protetic.

— Faza de laborator: pe modelul funcțional (de lucru) se confecționează șablonul de ocluzie.

— Faza clinică: cu ajutorul șablomului sau a șabloanelor se determină și se înregistrează raporturile intermaxilare.

Scanned with OKEN Scanner

— Faza de laborator: se montează modelele în articulator sau ocluzor, şi se confecţionează macheta pentru probă, care are dinţii artificiali în zonele laterale.

— Faza clinică: se efectuează proba machetei, pentru controlul relaţiilor intermaxilare şi se însemnează pe model limita zonei « Ah », zonele dure şi moi. Totodată, se însemnează dinţii restanţi din zona frontală ce urmează a fi extraşi şi se gravează procesul alveolar.

— Faza de laborator: se secţionează dinţii şi se modelează procesul alveolar, se confecţionează o placă de ghidaj chirurgical din răşină transparentă. Machetei i se montează dinţii frontali. Urmează ambalarea, polimerizarea şi prelucrarea protezei.

— Faza clinică: se extrag dinţii restanţi şi se modelează osul cu ajutorul plăcii transparente de ghidaj, care a fost trimisă din laborator împreună cu proteza finită. Placa de ghidaj este aplicată pe cîmpul protetic şi punctele care sînt mai proeminente vor lua contact cu suprafaţa ei. Transparenţa face posibilă vizibilitatea contactelor izolate, care sînt necesare să fie reduse.

Această operaţie se repetă de mai multe ori, pînă cînd placa se adaptează intim la suprafaţa cîmpului protetic. Sîngerarea împiedică o vizibilitate foarte clară prin transparenţă a punctelor proeminente, dar simţul clinic şi palparea digitală întregesc posibilitatea modelării ţesuturilor, asemănătoare cu cea executată pe model. Autorul recomandă suturarea părţilor moi după modelarea osoasă, cu ajutorul firelor de păr de cal şi inserţia protezei imediate.

● *Tehnica de protezare imediată hibridă însoţită de modificări în corelaţia dento-facială.*

Fazele de lucru în cabinet şi în laborator se desfăşoară asemănător ca la tehnica precedentă, dar se vor nota şi realiza la proteze unele ameliorări dorite de pacient (ocluzie, aranjament, formă, mărime şi culoarea dinţilor frontali). În scopul îmbunătăţirii menţinerii, sprijinului şi stabilizării, sînt conservate cîteva rădăcini pe care se confecţionează dispozitive radiculare unite între ele printr-o bară (Dolder).

Tehnica lui Swenson

Autorul a recomndat să se realizeze protezarea imediată în edentaţiile intercalate, după un procedeu care se desfăşoară în mai multe etape, astfel:

În prima etapă sînt extraşi dinţii din zona laterală, în una sau mai multe şedinţe. Numărul de şedinţe şi al dinţilor extraşi într-o şedinţă, este fixat în funcţie de următoarele elemente: implantarea dinţilor (valoarea parodontală), starea generală a pacientului şi vîrsta. Pentru menţinerea raporturilor intermaxilare, dacă acestea sînt conservate, se opreşte în zona laterală cîte un premolar pe fiecare hemiarcadă. În perioada de vindecare a plăgilor postextracţionale, prezenţa premolarilor menţine dimensiunea verticală de ocluzie. Pentru această perioadă nu se confecţionează şi nu se aplică proteză. Cicatrizarea se produce fără să fie dirijată de prezenţa şeilor protezei.

În a doua etapă, după aproximativ 30 de zile, se trece la efectuarea protezării imediate.

Proteza imediată confecţionată este totală şi se aplică după extracţia grupului de dinţi din zona frontală şi de modelare a osului cu ajutorul lingurii transparente-ghid.

Scanned with OKEN Scanner

Tehnica de confecționarea a plăcii transparente pentru ghidaj. După prelucrarea modelului de lucru (secționarea dinților și gravarea zonelor alveolare), modelul este amprentat cu hidrocoloizi reversibili. Pe modelul duplicat se modelează macheta din ceară a plăcii ghid. Grosimea machetei este uniformă, de 2 mm. Macheta împreună cu modelul sînt ambalate, polimerizate și prelucrate. Placa de ghidaj este realizată din acrilat transparent.

Hromatka și Reichenbach au fost adepții acestei tehnici, descrisă de Swenson. Ei au practicat-o în edentațiile intercalate, pentru restaurarea arcadelor dentare cu ajutorul protezelor imediate.

Tehnica lui Schön

Autorul a recomandat să se efectueze protezarea imediată cu amprentă preextracțională. Intervenția de modelare a osului de la nivelul pereților alveolari este dirijată prin utilizarea plăcii transparente imaginate de F. Ackerman și de Swenson.

Protezarea imediată este realizată în următoarele faze clinico-tehnice:

—amprentarea preextracțională;

—confecționarea modelului, urmată de radierea dinților care vor fi extrași și a zonelor alveolare;

—confecționarea plăcii transparente (lingurii transparente) din celuloid sau din polistiren, pentru dirijarea intervenției chirurgicale;

—intervenția chirurgicală asupra osului, după extracția dinților, o realizează în măsura în care o solicită adaptarea corectă a plăcii de celuloid;

—confecționarea pe model a unei plăci din acrilat autopolimerizabil, bine adaptată, pe care montează dinții în ceară pentru probă. Această probă apare ca specifică tehnicii autorului;

—proteza imediată este realizată după această probă cu dinți, și este inserată nu imediat după extracție, ci la foarte scurt timp după efectuarea acestora.

Tehnica lui Gasser

Autorul a imaginat și proiectat această tehnică de protezare imediată pentru prima dată în cadrul școlii din Bassel. Tehnica se desfășoară în două etape.

În prima etapă, sînt extrași dinții din zonele laterale cu alveoloplastie consecutivă. Se așteaptă 4—5 săptămîni pentru vindecarea plăgilor postextracționale, după care trece la următoarea etapă de tratament.

În etapa a doua, amprentează cîmpul protetic cu ajutorul materialelor elastice (alginate). Se urmărește, ca obiectiv foarte important, să se înregistreze forma și dimensiunea fundurilor de sac vestibulare. Pe suprafața amprentei, la nivelul marginilor, sînt însemnate limitele viitoarei portamprente individuale, zona de mucoasă pasiv mobilă, prin comparație cu inspecția fundului de sac.

Pe modelul preliminar se realizează portamprenta individuală cu mîner. Ca material recomandă placa de schellack sau substanțe care polimerizează la rece. Portamprenta individuală este confecționată la 2 mm distanță de dinții restanți. Această distanță este obținută prin acoperirea dinților cu o placă de bază sau cu asbest.

Distanțarea este realizată deoarece permite să fie amprentați dinții restanți cu un strat uniform de material, fiind astfel reproduse, în mod foarte fidel, toate elementele de morfologie.

Scanned with OKEN Scanner

Amprentarea se efectuează cu materiale elastice (alginate, siliconi sau polisulfid-cauciuc). Înainte de amprentare lingura este pregătită astfel:

La o distanță de aproximativ 3 mm de margini, pe fața ei vestibulară, se lipește un rulou de ceară roz cu diametrul de 2 mm, această operație este efectuată pentru a se obține la proteză margini funcționale. Cu portamprenta astfel pregătită se trece la amprentare, pacientul este instruit înainte, ca în timpul înregistrării să execute mișcări active ale mimicii.

Modelul este turnat în ghips, pe care se confecționează șabloanele de ocluzie.

După înregistrarea rapoartelor intermaxilare modelele sînt montate în articulator sau ocluzor.

Pe model sînt însemnate cu ajutorul creionului marginile alveolare, după care se secționează dinții restanți. Dinții sînt radiați cîte unul, în mod progresiv, cu ferăstrăul, iar cu o freză se realizează radierile în dreptul alveolelor.

Montarea dinților artificiali. Modelul preliminar pe care s-a confecționat lingura individuală este folosit și în această fază, pentru a-l orienta pe tehnician să monteze grupul dinților frontali artificiali, comparativ cu dinții acestui model. Forma și poziția dinților frontali depind de datele individului și de voința acestuia, dar, în general, se tinde să se reproducă cu fidelitate toate elementele dinților naturali. Anomaliile foarte accentuate se recomandă să se reproducă într-un grad mai atenuat.

După polimerizarea și prelucrarea protezei, aceasta este trimisă în cabinet, unde se extrag cu grijă dinții restanți, fără să se producă leziuni la nivelul fesonului gingival. Marginile ascuțite ale pereților osului alveolar se nivelează puțin, pentru rotunjire. Proteza este aplicată imediat după intervenția chirurgicală.

Tehnica lui Fred Blau

Autorul recomandă pentru practicarea protezării imediate ambele metode: cu amprentă preextracțională și cu amprentă postextracțională.

Metoda cu amprentă preextracțională este realizată în urma parcurgerii fazelor clinice și tehnice astfel:

— amprentarea cîmpului protetic cu materiale elastice înainte de intervenție;

— turnarea modelelor; sînt confecționate două modele, modeul de lucru și modelul martor pentru orientarea la montarea dinților frontali. Pe modelul de lucru se realizează șablonul de ocluzie;

— determinarea și înregistrarea rapoartelor intermaxilare (dacă este necesar, aceasta va fi corectată);

— montarea modelelor în articulator;

— secționarea pe model a dinților care vor fi extrași, urmată de corectarea formei și volumului crestei alveolare.

— montarea dinților se realizează pe o bază rigidă; dacă este necesar se efectuează o probă pe cîmpul protetic;

— confecționarea unei plăci din acrilat transparent pe modelul asupra căruia s-a făcut intervenția. Aceasta va folosi ca ghid în cursul intervenției pe cîmpul protetic;

— proba machetei în gură după intervenție, urmată de modificări și finisare;

Scanned with OKEN Scanner

— inserția protezei terminate, retușuri la nivelul plăcii și readaptare prin căptușire.

Autorul nu insistă asupra necesității amprentei funcționale, ceea ce se reflectă în recomandarea de a se adapta proteza finită și prin căptușire în ziua inserției.

Tehnica este caracterizată de o fază nouă de tratament, care constă în proba machetei imediat după extracție. La prezentarea pacientului pentru extracții, proteza nu este gata confecționată, ci este în faza de machetă. Proteza se definitivează după proba machetei. Avantajul probei machetei la care se pot aduce sau nu unele modificări la nivelul arcadelor artificiale, este diminuat de dezavantajul reținerii pacientului în serviciul de stomatologie cîteva ore.

Metoda cu amprentă postextracțională constă în parcurgerea următoarelor faze clinice și de laborator:

— amprentarea înainte de intervenție, urmată de determinarea relației intermaxilare și de alegerea dinților;

— turnarea modelelor martor;

— extracția dinților, alveoloplastia și sutura țesuturilor moi;

— amprentarea celor două maxilare cu materiale elastice sau pastă de eugenat de zinc;

— turnarea modelelor și trimiterea lor în cabinet pentru a se însemna cu creionul, comparativ cu observațiile din cavitatea bucală, marginile vestibulare ale protezei, ocolind inserțiile pliurilor mucoasei mobile și limita posterioară a protezei la zona « Ah »;

— montarea dinților este efectuată, imitîndu-se poziția celor naturali după modelul turnat înainte de intervenție;

— macheta este ambalată și transformată în proteză după polimerizare;

— inserția protezei pe cîmpul protetic.

Autorul realizează și inseră proteza imediat după extracția dinților și sutura mucoasei. Atitudinea este argumentată amplu, deoarece prezintă avantaje locale și loco-regionale. În susținerea avantajelor sînt folosite și rezultatele cercetărilor făcute de M. Spreng, F. Gasser, Haüpl, Steinhard, Meyer și alții, referitoare la acțiunea favorabilă a protezelor imediate asupra structurilor aparatului dento-maxilar.

Tehnica lui Wallace D. Loo

Restaurarea arcadelor dentare cu ajutorul protezelor imediate după tehnica clasică (Swenson) se efectuează în două etape:

În prima etapă se extrage grupul dinților laterali; în al doilea timp, după o perioadă de 5—6 săptămîni, se confecționează proteza totală și se extrage grupul dinților frontali.

Autorul a criticat această tehnică, afirmînd că prezintă mai multe dezavantaje. Ea satisface cerințele de fizionomie în timpul perioadei de vindecare a țesuturilor după extracția din zona laterală, dar rezultă o stare de edentație parțială pentru o perioadă. Dacă această perioadă de edentație se prelungește, pot să apară unele modificări în morfologia elementelor aparatului dento-maxilar. Aceasta se referă la: afectarea fonației, masticației; dimensiunea verticală și relația centrică vor fi alterate, mai ales dacă există în zona frontală parodontopatie; fizionomia poate să fie modificată datorită micșorării dimensiunii verticale de ocluzie; țesuturile își pierd tonusul normal, cu efecte nega-

tive în adaptarea protezei; pacientul este supus de două ori intervenţiilor chirurgicale.

Wallace D. Loo recomandă, pentru a se evita aceste dezavantaje, practicarea protezării imediate într-o singură etapă. Autorul realizează mai întîi proteza totală, după care efectuează extracţiile dinţilor existenţi pe arcadă într-o singură şedinţă, urmată de inserţia imediată a protezei. Tehnica recomandată are următoarele avantaje: 1 — vindecarea plăgilor postextracţionale este uniformă şi se face într-un timp relativ scurt; 2 — pacientul nu este supus mai multor intervenţii chirurgicale; 3 — nu este afectată funcţia masticatorie; 4 — fizionomia nu este alterată datorită modificărilor musculare; 5 — relaţia intermaxilară şi poziţia de intercuspidare se pot conserva dacă sînt corespunzătoare; 6 — perioada de tranziţie de la dinţii naturali la proteze este mai scurtă; nu apar modificări la nivelul articulaţiei temporomandibulare; crestele alveolare se resorb puţin şi rămîn rotunjite.

Kelly şi Seivers au arătat că există o diferenţă mare între cele două părţi ale arcului alveolar rezultat (prin tehnica în doi timpi). Cînd jumătate din dinţii de pe o arcadă au fost extraşi în momentul aplicării protezelor imediate, iar dinţii de pe cealaltă jumătate au fost extraşi cu mult înainte de aplicarea protezelor, se observă atrofii inegale la nivelul crestelor alveolare.

Dacă, totuşi, dinţii au fost extraşi în momentul inserţiei protezei, pacientul prezintă creste alveolare proeminente, rotunjite şi egale.

Extracţia şi aplicarea imediată a protezelor pezintă multe avantaje, dar intervenţia chirurgicală poate fi prea extinsă pentru unii pacienţi şi să solicite condiţii de spitalizare. Starea fizică şi psihică a pacientului trebuie să fie întotdeauna un factor decisiv. În urma extracţiilor şi a protezării imediate, se produc modificări mai reduse la nivelul ţesutului osos, decît, dacă nu se face protazarea imediată. Este posibil să apară dureri, însoţite de tumefacţia şi iritaţia ţesuturilor moi subiacente, dar de mică intensitate. Aceste fenomene cedează în cîteva zile, în special cînd protezele sînt stabilizate corespunzător. Contactele dento-dentare ocluzale, constituie un factor favorizant sau, dimpotrivă, traumatizant pentru ţesuturi în această etapă. Instabilitatea protezelor datorită contactelor premature este recomandabil să nu apară prezentă niciodată la protezele imediate, deoarece agravează lipsa de confort, prelungeşte timpul necesar cicatrizării şi perioada de adaptare. În scopul adaptării protezelor la cîmpul protetic, autorul indică să se efectueze rebazarea dacă apare instabilitate, iar pentru adaptarea progresivă la relieful ocluzal, montează în regiunile laterale, în locul dinţilor, borduri de acrilat.

Tehnica pentru realizarea protezei este următoarea:

— maxilarul superior şi inferior sînt amprentate cu alginat înainte de extracţia dinţilor;

— modelele confecţionate sînt montate în articulator în relaţie centrică cu ajutorul cerii de ocluzie sau al şabloanelor;

— dinţii modelului sînt secţionaţi, făcîndu-se şi radierea pentru modelarea crestelor alveolare;

— în zona frontală sînt montaţi dinţi de aceeaşi formă şi dimensiune cu a celor naturali;

Scanned with OKEN Scanner

— în zona laterală, dinții sînt înlocuiți cu borduri de ocluzie din ceară în scopul restaurării dimensiunii verticale de ocluzie a etajului inferior al figurii și a planului de ocluzie inițial;

— macheta este ambalată; după îndepărtarea cerii și spălarea tiparului, pe toată suprafața modelului se aplică un strat dublu de 0,01 mm de folie de staniol, creîndu-se spațiul necesar pentru materialul de căptușire. După polimerizare proteza este scoasă din chiuvetă, finisată și prelucrată;

— dinții naturali sînt extrași cu minimum de traumatism, extracția fiind urmată de alveoloplastie și sutura mucoasei;

— proteza este inserată pe cîmpul protetic fără dificultate;

— dacă marginile protezei nu sînt suficient de extinse să favorizeze apariția fenomenului de succiune, se fac adăugiri prin căptușire;

— căptușirea bazei protetice este anticipată de pregătirea cîmpului protetic; pe suprafața acestuia se aplică o folie de staniol, care împiedică să pătrundă pasta materialului utilizat în alveole și între firele de sutură. Materialul utilizat pentru căptușire este hidrocastul;

— în perioada de adaptare se recomandă să se facă 2—3 căptușiri cu acest material.

Pentru confecționarea protezei imediate, autorul nu recurge la amprentarea funcțională și nici la lingura (placa) transparentă de ghidaj pentru dirijarea modelării osului în timpul intervenției chirurgicale. Recomandă cu multă ușurință căptușirea repetată, fiindcă proteza imediată obținută după tehnica arătată este provizorie, cea definitivă urmează să fie confecționată după perioada de adaptare la proteză și după stabilizarea (vindecarea) relativă a cîmpului protetic.

Tehnica lui Pedro Saizar

Concepția autorului asupra posibilității clinico-tehnice de protezare imediată este foarte cuprinzătoare, ceea ce i-a permis să rezolve cazurile în mod foarte diferit. În 90% din cazuri aplică metode de protezare imediată cu amprentă preextracțională, iar la 10% aplică, în funcție de situația clinică, metode cu amprentă postextracțională.

Pentru metoda cu amprentă preextracțională folosește mai multe tehnici, fiind selectate în funcție de situația clinică a cîmpului protetic, de starea de sănătate a întregului organism.

— *Tehnica de protezare într-un singur timp*, care constă în extracții multiple într-o singură ședință, urmată de inserția imediată a protezei. Această tehnică o aplică dacă există următoarele condiții favorizante: 1 — extracția dinților nu ridică probleme deosebite în timpul intervenției (prin numărul, forma și dimensiunea rădăcinilor); 2 — starea generală a pacientului să fie foarte bună (să suporte mutiplele extracții); 3 — pacientul să fie de acord și chiar să solicite această protezare de urgență.

— *Tehnica de protezare în mai mulți timpi* (doi sau trei timpi) constă în extracția dinților din zonele laterale, alveoloplastia și sutura părților moi, într-o ședință sau în două. Dacă efectuează extracții în două ședințe, în prima ședință extrage dinții laterali de pe o singură hemiarcadă, iar în a doua ședință de pe hemiarcadă opusă. În general, după extracțiile din zonele laterale ale maxilarelor, aplică proteze imediate de tranziție (provizorii).



Scanned with OKEN Scanner

După pregătirea crestelor alveolare din zonele laterale, așteaptă un timp variabil. Nu recomandă o anumită perioadă, ci se orientează în funcție de evoluția proceselor reparatorii.

Extracția dinților frontali și protezarea în continuare, sînt efectuate numai cînd s-a produs o vindecare completă. Creasta alveolară se consideră că este vindecată dacă, la compresiunea digitală pacientul nu acuză senzații dureroase. Această tehnică, ce este caracterizată de efectuarea extracției dinților în mai multe etape, o aplică ori de cîte ori nu sînt îndeplinite toate condițiile care să-i permită aplicarea tehnicii într-un singur timp.

Coincidența între forma și dimensiunea modelului pregătit după secționarea dinților și a cîmpului protetic maxilar, este obținută cu ajutorul lingurii transparente ghid pe care o folosește pentru modelarea chirurgicală a osului. Autorul preferă, în majoritatea cazurilor, ca și Swenson și J. Anderson, să realizeze proteze imediate cu versant vestibular (închise) în zona frontală. Proteza parțială este confecționată fără acest versant vestibular.

Autorul, bazat pe o experiență foarte bogată, a atras atenția asupra valorii înregistrărilor care se impun să se efectueze la fiecare pacient înainte de extracția dinților, demonstrînd importanța lor practică.

Referitor la posibilitățile de montare a dinților anteriori, a constatat că se pot monta în trei feluri diferite, astfel:

— să se realizeze dinții frontali așa cum au fost cei naturali, să fie redate: forma, dimensiunea și aranjamentul;

— să se realizeze dinții frontali cu unele modificări față de cei naturali, în ceea ce privește forma, volumul și aranjamentul;

— să se realizeze dinții frontali cu schimbări importante în dimensiunea, forma și poziția dinților determinate, de obicei, de modificări ale dimensiunii verticale de ocluzie și ale articulației temporo-mandibulare.

b. Proteza imediată confecționată după metoda cu amprentare post-extracțională

Proteza este confecționată după extracția dinților naturali și inserată după o scurtă perioadă de timp pe cîmpul protetic. Metoda este indicată în următoarele situații clinice: 1 — edentațiile vechi de la nivelul unei arcade sînt însoțite de egresiunea dinților antagoniști, această migrare verticală a dinților împreună cu procesul alveolar, impune ca după extracție, să se efectueze corectarea pentru restaurarea formei osului din acea zonă. Pregătirea modelului (secționarea dinților și radierea zonei alveolare) prin apreciere preoperatorie la acești pacienți este greu să coincidă cu intervenția chirurgicală asupra cîmpului protetic; 2 — pacienții care prezintă dinții naturali din zona frontală cu caracteristici (formă, dimensiune, poziție și culoare) pe care nu le mai dorește să apară la dinții artificiali după protezare, la care se adaugă și un comportament psihic particular (ce trebuie să atragă atenția stomatologului pentru adoptarea unei atitudini prudente, materializată prin realizarea machetei de probă).

Tehnic, protezarea imediată în aceste situații se realizează astfel:

— extracția dinților de pe arcadă, modelarea alveoloplastică și sutura plăgii;

Scanned with OKEN Scanner

— amprentarea imediată a cîmpului protetic cu ajutorul materialelor elastice în lingura universală, urmată de amprentarea dinților antagoniști;

— confecționarea modelului de orientare, pe care se realizează lingura individuală din acrilat autopolimerizabil;

— adaptarea lingurii individuale la cîmpul protetic (zona neutră în special) și amprentarea funcțională cu materiale elastice, sau cu pastă de eugenat de zinc;

— confecționarea modelului funcțional (întotdeauna după indiguirea marginilor amprentei dacă materialul permite), pe care se realizează șablonul de ocluzie;

— determinarea și înregistrarea raporturilor intermaxilare cu ajutorul șabloanelor. Această fază este recomandabil să se efectueze înainte de extracția dinților, dacă pacientul are unități masticatorii, sau se determină în această fază de lucru, fiind foarte utile unele repere însemnate preextracțional;

— montarea modelelor în articulator sau ocluzor. Șabloanele (șablonul) de ocluzie fixate în poziție de relație centrică, cu dimensiunea verticală de ocluzie, pe care se află însemnată linia mediană, a surîsului și a caninilor sînt folosite pentru montarea modelelor în aparatele (instrumentele) respective;

— confecționarea machetei — montarea dinților este realizată de baza datelor însemnate pe șabloane, a analizei modelelor și celor înscrise în fișă;

— proba machetei — macheta este controlată după regulile cunoscute de la proteza totală și apoi este așezată pe cîmpul protetic. Este analizată în mod minuțios, dacă satisface cerințele pentru care a fost indicată. La această probă este posibil să se efectueze modificări la nivelul arcadei dentare;

— în laborator macheta este transformată în proteză finită;

— ultima fază constă în aplicarea protezei pe cîmpul protetic, însoțită de unele retușuri la nivelul fețelor ocluzale, pentru a fi înlăturate punctele premature de contact și de interferență.

De remarcat, toate fazele de tratament care se succed pentru efectuarea protezei imediate după această tehnică, se desfășoară într-o singură ședință (zi de lucru), ceea ce înseamnă că pacientul trebuie să rămînă în serviciul de stomatologie 5—6 ore.

c. Protezarea precoce după extracția dinților

Amprentarea este efectuată la un interval de 5—6 zile de la intervenția chirurgicală (extracții și alveoloplastie), cînd nu mai există nici un pericol pentru perturbarea organizării chiagului din interiorul alveolelor. În condiții normale de vindecare, un strat epitelial protector acoperă alveolele într-o săptămînă, după care se poate efectua amprenta. Asupra acestui interval există păreri deosebite. Sînt unii autori (Schön) care recomandă amprentarea și aplicarea protezei la 12 ore de la extracții și alții (Birnbaun) care consideră posibilă amprentarea și inserția protezei la un interval variabil de la extracție cuprins între 24 ore și 4—6 săptămîni.

În timpul perioadei timpurii de vindecare au loc schimbări în forma stratului de acoperire al crestei alveolare datorită reducerii în volum a țesutului moale, și a activității resorbtive asupra marginilor alveolare. De aceea,

intervalul de timp dintre luarea amprentei și inserția protezei trebuie să fie mai scurt.

O amînare mai mare va avea ca rezultat neadaptarea suprafeței mucozale protetice la zona de sprijin a cîmpului protetic, cu efecte negative asupra retenției și stabilității. În plus, creasta alveolară este deseori cu forme neregulate în acest stadiu, în special dacă extracțiile au fost dificile. Mucoperiostul poate fi întins peste proeminențele osoase și presiunea protezei în aceste zone produce, în general, leziuni.

Acest fenomen continuă, pînă cînd zonele proeminente s-au rotunjit prin lentele procese de resorbție. Dacă survin aceste schimbări, proteza devine instabilă, se va mobiliza în timpul desfășurării funcțiilor aparatului dento-maxilar și vor traumatiza proeminențele osoase.

Comparativ cu această situație, arătată mai înainte, proteza inserată imediat după extracție are stabilitate bună și retenție pe cîmpul protetic, ceea ce asigură un confort mulțumitor pacientului.

În general, această tehnică de protezare precoce pierde din obiectiv avantajele esențiale ale protezării imediate, ca: dirijarea cicatrizării plăgii și conformarea crestei alveolare, redarea fizionomiei și fonației, conservarea raporturilor intermaxilare, adaptarea pacientului într-un timp scurt la proteză etc.

Tehnica de protezare precoce prezintă următoarele avantaje:

— forma, dimensiunea, culoarea, poziția și aranjamentul dinților din zona frontală mai sînt prezente în memoria stomatologului și a pacientului. Datorită acestui argument poate să rezulte montarea grupului de dinți frontali încît să restaureze fizionomia;

— funcțiile aparatului dento-maxilar sînt tulburate pentru o perioadă scurtă de timp;

— dezechilibrarea morfo-funcțională a elementelor componente ale aparatului dento-maxilar (mușchii, articulația, relieful ocluzal) este provocată, de asemenea, pentru un interval scurt de timp (perioadă cuprinsă între data extracției și inserția protezei).

d. Proteza executată la cîteva luni de la extracție

Planul de tratament este prelungit, proteza se confecționează numai cînd există o creastă alveolară rotunjită și netedă.

S-a afirmat de multe ori că, resorbția intensă a crestei, după extracție, se produce în timpul primelor șase luni, dar modificările în forma și dimensiunea țesuturilor subiacente se continuă de-a lungul vieții, într-un ritm mult mai lent. Incontestabil că după această perioadă de timp calitățile cîmpului protetic sînt mai favorabile pentru confecționarea protezei, dar restaurarea protetică ridică multiple probleme pe care specialistul trebuie să le rezolve favorabil.

Specialiștii care au la bază o experiență bogată, fac deducții utile pentru realizarea protezelor cu arcade dentare asemănătoare dinților naturali, capabili să restaureze funcțiile într-o corectă dimensiune verticală și relație intermaxilară.

Scanned with OKEN Scanner

intervalul de timp dintre luarea amprentei și inserția protezei trebuie să fie mai scurt.

O amînare mai mare va avea ca rezultat neadaptarea suprafeței mucozale protetice la zona de sprijin a cîmpului protetic, cu efecte negative asupra reținerii și stabilității. În plus, creasta alveolară este deseori cu forme neregulate în acest stadiu, în special dacă extracțiile au fost dificile. Mucoperiostul poate fi întins peste proeminențele osoase și presiunea protezei în aceste zone produce, în general, leziuni.

Acest fenomen continuă, pînă cînd zonele proeminente s-au rotunjit prin lentele procese de resorbție. Dacă survin aceste schimbări, proteza devine instabilă, se va mobiliza în timpul desfășurării funcțiilor aparatului dento-maxilar și vor traumatiza proeminențele osoase.

Comparativ cu această situație, arătată mai înainte, proteza inserată imediat după extracție are stabilitate bună și retenție pe cîmpul protetic, ceea ce asigură un confort mulțumitor pacientului.

În general, această tehnică de protezare precoce pierde din obiectiv avantajele esențiale ale protezării imediate, ca: dirijarea cicatrizării plăgii și conformarea crestei alveolare, redarea fizionomiei și fonației, conservarea raporturilor intermaxilare, adaptarea pacientului într-un timp scurt la proteză etc.

Tehnica de protezare precoce prezintă următoarele avantaje:

— forma, dimensiunea, culoarea, poziția și aranjamentul dinților din zona frontală mai sînt prezente în memoria stomatologului și a pacientului. Datorită acestui argument poate să rezulte montarea grupului de dinți frontali încît să restaureze fizionomia;

— funcțiile aparatului dento-maxilar sînt tulburate pentru o perioadă scurtă de timp;

— dezechilibrarea morfo-funcțională a elementelor componente ale aparatului dento-maxilar (mușchii, articulația, relieful ocluzal) este provocată, de asemenea, pentru un interval scurt de timp (perioadă cuprinsă între data extracției și inserția protezei).

d. Proteza executată la cîteva luni de la extracție

Planul de tratament este prelungit, proteza se confecționează numai cînd există o creastă alveolară rotunjită și netedă.

S-a afirmat de multe ori că, resorbția intensă a crestei, după extracție, se produce în timpul primelor șase luni, dar modificările în forma și dimensiunea țesuturilor subiacente se continuă de-a lungul vieții, într-un ritm mult mai lent. Incontestabil că după această perioadă de timp calitățile cîmpului protetic sînt mai favorabile pentru confecționarea protezei, dar restaurarea protetică ridică multiple probleme pe care specialistul trebuie să le rezolve favorabil.

Specialiștii care au la bază o experiență bogată, fac deducții utile pentru realizarea protezelor cu arcade dentare asemănătoare dinților naturali, capabili să restaureze funcțiile într-o corectă dimensiune verticală și relație intermaxilară.

Scanned with OKEN Scanner

În memoria stomatologului, după mai multe luni de zile, elementele ce caracterizau aspectul dinților naturali și proporțiile armoniei dento-faciale devin destul de confuze.

Sînt utilizate reperele și mișcările efectuate în perioada preextracțională, pentru alegerea și montarea dinților. Medicul stomatolog trebuie să le acorde o importanță deosebită și să și le însușească în mod reflex. Elementele care se pot înregistra preextracțional sînt: fotografii de profil ale pacientului, modele ale arcadelor maxilare și madibulare, eventual montate în poziție de intercuspidare, informații asupra profilului pacientului și diferite măsurători faciale, toate acestea fiind foarte folositoare.

Astăzi, această formă de tratament apare ca ilogică pentru marea majoritate a specialiștilor, dacă mai este utilizată, nu-i putem găsi nici un argument

După cîteva luni de la extracție se produc următoarele fenomene morfofiziopatologice:

— mișcările mandibulei pacientului devin neprecise, dezordonate, datorită lipsei de contact dentar;

— mușchii nu vor mai mobiliza încă mult timp mandibula cu aceleași mișcări tipice, ca cele efectuate în prezența dinților naturali, apărînd o mare varietate de tipuri de mișcări.

În încercarea de a folosi mandibula în scop masticator, apare tendința să se formeze și să se dezvolte mișcări anormale. După o perioadă de șase luni de la extracție, mandibula tinde să se apropie de maxilar și să cîștige o nouă relație față de el. Această poziție este produsă de modificările mușchilor, care determină și controlează relația dintre mandibulă și maxilar. La pacientul tînăr poate să fie efectuată orice restaurare a relației intermaxilare dar, la un pacient vîrstnic, acest tip de schimbare este mai dificil. Stomatologul are dificultăți în determinarea și înregistrarea relațiilor intermaxilare;

— limba și obrajii au tendința de a invada aria viitoarei proteze;

— resorbția procesului alveolar poate fi accentuată de presiunea limbii, obrajilor sau de dinții prezenți pe maxilarul opus;

— presiunea alimentelor care acționează direct asupra crestelor în timpul procesului de masticație, are tendința să le modeleze cu o formă ascuțită, nefavorabilă viitoarei protezări;

— dinții naturali de pe maxilarul opus, în absența stopurilor ocluzale și a ocluziei, pot traumatiza direct creasta alveolară;

— se adaugă lipsa informațiilor precise asupra fizionomiei și a caracteristicilor dinților naturali;

— ca rezultat al îndelungatei stări de edentat, pacientul se va adapta mult mai greu la forma și dimensiunea protezei așezată brusc în cavitatea bucală.

De aceea, restaurarea imediată a dinților naturali va fi tratamentul obișnuit. Este adoptată tehnica de restaurare tardivă în mod excepțional, astfel: asocierea unei stări de îmbolnăvire gravă a pacientului care îl reține la pat o perioadă mai lungă de timp; condiții tehnico-materiale necorespunzătoare (renovarea localului, calamități naturale, mutarea serviciului stomatologic în alt local etc.).



Scanned with OKEN Scanner

e. Tehnica pentru redarea corelației dento-faciale prin protezare imediată

Protezele imediate sînt realizate după tehnici care creează posibilitatea să se restaureze arcadele dentare, cu toate caracteristicile morfologice din starea de dentație conservate. Protezele imediate prezintă dinții din zona frontală montați cu formă, dimensiune, poziție și aranjament identic sau asemănător cu ale dinților naturali. Protezarea imediată datorită suprimării perioadei de edentație, cît și redării aspectului fizionomic, oferă pacientului condiții favorabile ca să-și poată ține secretă infirmitatea dentară.

Literatura de specialitate cuprinde preocupările autorilor în acest domeniu, în scopul obținerii protezelor cu aspecte care să restaureze armonia dento-facială. De-a lungul anilor au fost practicate și descrise numeroase tehnici. Unele nu mai au decît o valoare istorică, deoarece materialele elastice, indicate astăzi pentru amprentare, au condus la apariția altora mai simple.

Tehnicile utilizate înainte de apariția maselor elastice solicitau un volum mare de muncă, atît în cabinet cît și în laborator. Citățm tehnicile practicate de Victor Sears, Swenson, Reichenbach, Gherlache care constau în amprentarea cu ceară și ghips a dinților frontali naturali, pentru a obține amprentechei după care se montau dinții artificiali în laborator. Timpul consumat pentru efectuarea amprentelor chei în cabinet și în laborator pentru așezarea acestora pe model, precum și posibilitățile de deformare a cerii, reprezintă dezavantaje care le fac să fie mai rar folosite.

Tehnicile imaginate după apariția materialelor elastice de luat amprentă, au înlăturat dezavantajele enunțate mai sus.

Avantajele pe care le prezintă tehnicile actuale precum și utilizarea lor mai largă, sînt argumente care ne determină să descriem detaliat cîteva dintre ele, ce pot fi practicate în orice serviciu stomatologic:

— *F. Ackerman a utilizat* pentru redarea morfologiei și poziției dinților frontali artificiali *modelul duplicat,* obținut cu ajutorul maselor elastice de amprentare.

După secționarea dinților modelului de lucru, se realizează macheta viitoarei proteze. În reconstituirea arcadei dentare din zona frontală, pentru redarea formei, dimensiunii și aranjamentului dinților, tehnicianul se orientează după modelul duplicat și imită prin modelaj și poziționare dinții pe care-i privește.

Tehnici recente:

● *Tehnica prin care macheta dinților artificiali este obținută cu ajutorul amprentei*

După această tehnică, sînt confecționate proteze parțiale acrilice astfel:

— în cabinet este amprentat cîmpul protetic cu un material elastic în lingura universală, este stabilită culoarea dinților și aleși dinții stîlpi cu mijloace de stabilizare (croșetele) adecvate;

— în laborator se realizează macheta dinților care urmează să fie extrași după următorul procedeu tehnologic: amprenta este spălată cu apă călduță și uscată cu un curent de aer. În impresiunile acestor dinți se toarnă ceară fluidă, albă sau roz. În ceara din fiecare impresiune se înfige cîte un știft de sîrmă de 1 mm diametru și 10—12 mm lungime, din care jumătate rămîne

Scanned with OKEN Scanner

liber, în jurul căreia se realizează din aceeași ceară un mic bont radicular de 2—3 mm. În amprenta astfel pregătită, este turnată pasta de ghips dur pentru confecționarea modelului. După demulare rezultă un model ce prezintă în zona frontală sau fronto-laterală, dinții indicați a fi extrași realizați din ceară cu formă, mărime și poziție identică cu a celor naturali. Deoarece protezarea interesează zona frontală se copiază relieful mucoasei palatinale anteroare (rugii, papila);

— dinții din ghips, existenți pe model, sînt foliați prin cimentare în zona de colet pentru profilaxia parodonțiului marginal;

— croșetele realizate din sîrmă sînt așezate pe dinții stîlpi, după care se modelează macheta bazei. Conturul cervical al dinților artificiali este bine exprimat, deoarece ușurează îndesarea pastei de acrilat în tipar (într-un singur timp pentru dinți și bază);

— tiparul va prezenta cîmpul protetic fără dinții care urmează să fie extrași;

— pasta de acrilat este pregătită pentru dinți la culoarea prescrisă de stomatolog. Se îndeasă sub formă de pastă în tiparul pentru dinți, depășind nivelul cervical cu circa 2—3 mm. Se prepară apoi acrilatul pentru baza protezei, care se îndeasă în tipar. Urmează închiderea chiuvetei, presarea, polimerizarea, dezambalarea, prelucrarea și lustruirea protezei. După ce proteza este gata, în cabinet se extrag dinții și se aplică proteza.

Această tehnică prezintă următoarele avantaje:

— sînt obținute forma, dimensiunea și poziția dinților artificiali, identic cu cea a dinților naturali dinainte de extracție;

— proteza este aplicată imediat după extracția dinților.

Aceste două avantaje asigură pacientului continuitatea în mediul social și elimină momentele în care ar fi posibil să apară suferințe psihice;

— din punct de vedere tehnic este simplă atît pentru medic, dar, în special, pentru tehnician, deoarece sînt reduse mai multe faze;

— amprenta dinților antagoniști și ocluzia nu sînt necesare, deci nici confecționarea modelului și nici fixarea în ocluzor (se realizează economie de timp și material);

— tehnicianul nu mai confecționează și montează dinții, operație uneori minuțioasă, însoțită de posibile erori în corelația dento-facială;

— la aplicarea protezei în cavitate nu există defecțiuni ale ocluziei și ale contactelor dento-dentare, deoarece proteza a fost creată după cerințele individuale.

● *Tehnica prin care macheta dinților artificiali este obținută cu ajutorul amprentei cheie*

După această tehnică sînt confecționate proteza totală sau parțială acrilică astfel:

— în cabinet este amprentat cîmpul protetic cu un material elastic. Dacă indicația este să se confecționeze proteză totală, amprenta în mod obligatoriu va înregistra foarte fidel și zona de succiune;

— în laborator se toarnă modelul din ghips dur;

— pe model se realizează mai multe chei (2—3) vestibulo-ocluzale la nivelul dinților care urmează să fie extrași (fig. 6—10 a, b);

Scanned with OKEN Scanner

— dinții care urmează să fie extrași sînt secționați cu fierăstrăul și este modelată creasta alveolară;

— cheile din ghips sînt repuse în poziție; împreună cu suprafața modelului formează un tipar (cavitate) în care se toarnă ceară, pentru a se obține macheta dinților.

Fig. 6–10. Tehnica de obținere a machetei dinților artificiali cu ajutorul amprentei cheie. *a* — Cheile vestibulare așezate pe model cu dinții care vor fi extrași modelați în ceară; *b* — aspectul comparativ între modelul cu dinții naturali și cel cu macheta viitorilor dinți artificiali.

Datorită acestui tipar realizat cu ajutorul cheilor, macheta dinților va avea poziția și morfologia identică cu a celor naturali.

Urmează confecționarea machetei protezei și a elementelor de stabilizare (pentru protezele parțiale), restul operațiilor de laborator sînt identice cu a celorlalte proteze.

Această tehnică prezintă următoarele avantaje:

— amprentarea dinților arcadei antagoniste nu este necesară;

Scanned with OKEN Scanner

— determinarea rapoartelor intermaxilare nu este necesară dacă există stopuri ocluzale;
— nu trebuie să se efectueze montarea modelelor în ocluzor;
— morfologia şi poziţia dinţilor artificiali sînt identice cu a celor naturali;
— aspectul fizionomic este conservat.

3.
PROBLEME LEGATE DE ÎNDEPĂRTAREA DINŢILOR ÎN PROTEZAREA IMEDIATĂ

PROBLEME DE EXTRACŢIE

Îndepărtarea dinţilor este un act chirurgical. Numărul dinţilor care pot fi îndepărtaţi într-o şedinţă depinde de experienţa serviciului de chirurgie respectiv.

Unui bolnav spitalizat i se pot extrage într-o şedinţă toţi dinţii naturali şi să se înlocuiască cu proteze imediate.

Pentru pacientul neinternat, numărul dinţilor care vor fi extraşi o dată va fi limitat, pentru a evita accidentele.

Un factor foarte important, de care depinde luarea hotărîrii asupra numărului dinţilor ce vor fi extraşi într-o şedinţă, este starea de sănătate generală a pacientului. În unele cazuri este necesar să se consulte şi medici de alte specialităţi.

Majoritatea autorilor sînt de acord că numărul dinţilor ce vor fi extraşi de pe un maxilar nu va depăşi opt, dintre care pînă la trei vor fi premolari şi molari.

Cînd sînt necesare extracţii simultan la maxilar şi la mandibulă, numărul total al dinţilor ce vor fi extraşi nu va depăşi paisprezece.

Deseori se susţine, cînd se aplică o proteză imediată, ca toţi dinţii laterali să fie extraşi într-o şedinţă; în acest fel, zona edentată se vindecă înainte ca dinţii anteriori să fie extraşi şi această zonă va fi suficient de largă ca să reziste forţelor de masticaţie.

În această situaţie trebuie să fie evaluate dificultăţile posibile ale extracţiei dinţilor laterali. Stomatologul trebuie să se informeze în vederea extracţiei, dacă există dificultăţi la cazul respectiv, din antecedente, şi să examineze radiografiile dinţilor ce urmează a fi extraşi.

Dacă se prevede necesitatea unei extracţii chirurgicale laborioase a unui dinte, atunci aceasta se va face cu cîteva săptămîni înainte de aplicarea protezei imediate, deoarece, datorită cantităţii de os lipsă, adaptarea protezei în această zonă va fi greu de obţinut, ceea ce va provoca — datorită presiunilor inegale — lipsă de confort.

Scanned with OKEN Scanner

De fapt, unde antecedentele au relevat dificultăți de extracție, este indicat să se îndepărteze numai dinții anteriori pentru înlocuirea imediată.

PROBLEME DE OCLUZIE

Menținerea pe arcadă a cîtorva dinți în ocluzie în zonele laterale (premolari-molari), oferă avantajul conservării raportului corect intermaxilar și, totodată, a dimensiunii verticale a etajului inferior al feței.

Dacă rămîn numai dinții din zona frontală sau cei din zona laterală fără antagoniști, se produc modificări ale rapoartelor intermaxilare în planurile vertical și orizontal. Astfel, dinții frontali inferiori, deplasîndu-se în sus și în jos pe planurile înclinate ale fețelor palatinale ale dinților frontali superiori, pot produce o deplasare distală a mandibulei.

Față de această tendință de deplasare a mandibulei există și situații fericite cînd frontalii superiori prezintă cingulum bine dezvoltat, și marginile incizale ale frontalilor inferiori se sprijină pe aceste formațiuni morfologice. Posibilitatea deplasării distale a mandibulei este mult mai mare dacă există o ocluzie adîncă, asociată cu înclinarea vestibulară a dinților frontali superiori.

Deplasarea distală a mandibulei este însoțită de reducerea dimensiunii verticale a etajului inferior.

Poate să existe și tendința de alunecare anterioară a mandibulei, ca urmare a creșterii sarcinii asupra țesuturilor de suport al dinților frontali superiori. Astfel, rezultă prăbușirea ocluziei, urmată de o dislocare progresivă adinților.

Migrarea verticală a dinților frontali superiori și supraocluzia se produc mai ușor în urma extracției dinților posteriori și cînd dinților frontali le lipsește suportul osos datorită bolii parodontale, sau cînd acești dinți sînt, în mod marcat, înclinați anterior.

Cînd raportul de ocluzie în zona frontală a fost de tip labiodont (cap la cap), lipsa contactelor ocluzale posterioare nu va afecta poziția mandibulei, care nu va mai fi deplasată posterior sau anterior.

Examinarea clinică obișnuită permite, de cele mai multe ori, să se observe dacă este posibilă o schimbare în raporturile intermaxilare prin extracția dinților posterioril. Cînd poziția și forma anatomică a dinților frontali și starea sănătății țesuturilor de suport sugerează posibilitatea de a rezista la o tendință de schimbare a raporturilor maxilare, nu este necesar să se mențină dinții posteriori, afară de cazul cînd ei au contribuție majoră în funcția masticatorie.

Acolo unde mai mulți dinți din zona frontală au fost deja înlocuiți printr-o proteză, dar contactele dento-dentare dintre cîțiva dinți laterali mențin raportul intermaxilar corect, se recomandă o proteză imediată, spre a se evita noi căutări pentru determinarea raporturilor intermaxilare (dacă informațiile date de dinții naturali în ocluzie au fost pierdute).

PROBLEME LEGATE DE TOPOGRAFIA DINȚILOR

Înaintea intervenției, poziția dinților pe arcadă va influența pe operator în decizia sa de a-i extrage sau nu, presupunînd, bineînțeles, că starea parodonțiului este bună.

Scanned with OKEN Scanner

De exemplu, dinții prezenți la extremitatea arcadelor oferă, de obicei, protezei parțiale posibilitatea de a rezista tendinței de deplasare antero-posterioară și laterală.

Dacă se prezintă un pacient cu 1.8, 1.3—2.3, 2.8 la maxilar, este posibil să se mențină dinții și să se confecționeze o proteză care să restaureze funcțiile.

Un grup unic de dinți restanți pe o hemiarcadă, la maxilar, de exemplu, afectează stabilitatea protezei dacă nu există tuberozitate bine exprimată pe partea opusă.

Contribuția la confortul și eficiența stabilității protezei, adusă de cîțiva dinți existenți, poate să fie bună dacă ei formează o suprafață de retenție.

La mandibulă, în principiu, se recomandă păstrarea ultimilor dinți.

Păstrarea molarilor la extremitățile distale ale arcadei este avantajoasă la mandibulă, deoarece previn deplasarea laterală și sagitală a protezei în timpul masticației.

În general, păstrarea molarilor la maxilarul superior nu este recomandabilă, deoarece o extindere a protezei în jurul tuberozităților realizează, de obicei, o rezistență egală față de deplasări.

Dacă molarii superiori de amble părți sînt în ocluzie cu dinții inferiori naturali, se recomandă să fie menținuți pentru contribuția lor la eficiența masticatorie.

În legătură cu păstrarea caninilor naturali, în general, toți autorii sînt de acord ca acești dinți să fie menținuți, deoarece oferă o bună stabilitate unei proteze parțiale.

Avantajul este evident la mandibulă, unde ei trebuie conservați totdeauna.

Fiind încorporați aproape în întregime de baza protezei, țesuturile de suport ale acestor dinți vor ceda într-o scurtă perioadă de timp.

Lezarea parodonțiului poate fi de asemenea accelerată prin acțiunea croșetelor necorespunzătoare, folosite pentru menținerea protezei.

La pacienții mai vîrstnici sau la cei la care se prevăd dificultăți de adaptare la proteze, este foarte avantajos să se mențină caninii superiori.

Pentru menținerea dinților restanți un timp îndelungat s-a recurs la proteza hibridă, folosindu-se sistemul Dolder.

Acest sistem va fi utilizat pe dinții care au parodonțiu sănătos, cu implantare bună. Dinții care vor fi menținuți vor fi mai întîi tratați.

Coroanele sînt reduse pînă la nivelul marginilor gingivale, pe ele se aplică cape prevăzute cu bonturi care prezintă mijloacele de retenție ale protezei. Între cape se poate suda o bară peste care să se așeze proteza cu ajutorul unor clame (călăreți).

Avantajele unei protezări hibride sînt recunoscute, folosirea ei fiind dezvoltată în practica curentă. Dinții astfel modificați, vor fi supuși unei presiuni axiale funcționale, evitîndu-se cele orizontale nocive și presiunile directe asupra parodonțiului marginal.

Reușita acestui fel de tratament este mai mare la pacienții ai căror dinți au fost extrași din cauza cariilor, decît la cei cu dinții parodontotici.

Scanned with OKEN Scanner

4.

AMPRENTA PENTRU PROTEZA IMEDIATĂ

Amprentarea reprezintă o operație deosebit de importantă pentru confecționarea protezei imediate. Funcționalitatea și prognosticul protezei imediate sînt în corelație directă cu calitățile amprentei. Această operație poate să fie caracterizată ca o manoperă dificilă căreia specialistul trebuie să-i acorde toată atenția, deoarece pe model este necesar să fie reproduse, cu multă precizie, forma și dimensiunea dinților restanți și zona edentată cu limitele ei morfo-funcționale.

Activitatea practică ne-a demonstrat că amprenta pentru confecționarea protezei imediate se impune în mod riguros să fie luată cu mai multă grijă decît cea pentru o proteză parțială, care este realizată după tehnicile uzuale.

Cu cît amprenta va fi mai corect luată, cu atît va fi mai puțin provizorie folosirea protezei imediate.

Progresele științei au adus practicii stomatologice materiale pentru amprentare cu caracteristici superioare față de cele clasice.

Este cunoscut, unii specialiști au preferință pentru un anumit tip de material, dacă nu pentru un anumit sortiment, deoarece ei au obținut în mod consecvent, mulți ani, rezultate mai bune decît cu oricare altul.

Dar, cu toate aceste argumente, trebuie avut în vedere, că atît materialul cît și tehnica de amprentare vor fi raportate la condițiile morfo-clinice ale cazului respectiv.

În legătură cu procedeele de amprentare este necesar să se ia în discuție următoarele elemente: varietatea moorfologică a cîmpului protetic, materialul care va fi utilizat și tehnica prin care amprenta poate fi cît mai mulțumitor obținută.

VARIETATEA ELEMENTELOR MORFOLOGICE ALE CÎMPULUI PROTETIC CUPRINSE ÎN AMPRENTĂ

Obiectivul principal al amprentării este să înregistreze toate zonele cîmpului protetic și o suprafață maximă acoperită de mucoasa fixă, pe care să se poată sprijini proteza, să transmită presiunile ocluzale.

Nu întotdeauna este posibil ca proteza să se extindă pe toată suprafața, așa cum indică limitele amprentei, dar pentru a se schița proteza cît mai corect, întreaga suprafață potențială de sprijin va fi inclusă în amprentă și reprodusă pe model.

— *Amprenta maxilară* cuprinde: creasta alveolară, bolta palatină și dinții naturali.

Deși extensia protezei este limitată posterior de linia sau de zona « Ah » și de șanțul hamular, amprenta se va extinde 2 mm în spatele acestei limite. Întinderea labială și cea bucală sînt determinate de înălțimea morfo-funcțională a fundului de sac vestibular.

Scanned with OKEN Scanner

— *Amprenta mandibulară*, include creasta alveolară, şi se extinde posterior pentru a încorpora parţial (1/3 anterioară) tuberculul piriform (retromolar); spre labial, lingual sau bucal limitele amprentei sînt definite de adîncimea funcţională a fundului de sac.

De o importanţă deosebită în precizarea limitelor ambelor amprente, superioară şi inferioară, este necesitatea înţelegerii poziţiei şi funcţiei acelor structuri tisulare care determină întinderea şi grosimea marginilor viitoarei proteze.

Clinic fundurile de sac nu sînt atît de clar definite, comparativ cu descrierile anatomice făcute în tratatele de specialitate.

În funcţie de poziţia mandibulei şi de calităţile amprentei au fost descrise mai multe forme de funduri de sac (labiale şi bucale).

a) Forma de repaus, se observă cînd mandibula se află în poziţia de postură sau de repaus. Dacă există dinţi naturali, în această poziţie apare un spaţiu redus între mucoasa buzei şi a obrazului şi aceea care acoperă creasta alveolară.

Resorbţia tablei externe a osului alveolar în urma extracţiei creează un spaţiu potenţial protetic mai mare.

În zonele unde ţesuturile înconjurătoare împiedică avansarea obrazului spre creastă, de exemplu la maxilarul superior în dreptul crestei zigomato-alveolare şi a tuberozităţii, există un spaţiu real.

În toate celelalte zone spaţiul este limitat de rezilienţă ori de elasticitatea submucoasei obrazului şi a buzelor şi de tonusul muscular.

b) Forma fundului de sac se modifică faţă de poziţia de repaus a mandibulei astfel:

La jumătate de deschidere a gurii dincolo de poziţia de repaus, la pacientul tînăr există de obicei o mică schimbare în adîncimea sau lărgimea fundului de sac. La pacientul mai în vîrstă, unde schimbările atrofice din submucoasă au dus la reducerea elasticităţii, lărgimea potenţială poate fi mai îngustată la fel şi adîncimea poate să fie uşor redusă. La toţi pacienţii, la o deschidere foarte largă a gurii, există o însemnată reducere în lărgimea fundului de sac virtual.

c) Forma comprimată este obţinută cu o amprentă extinsă corect. Materialul de amprentare, depus în lingura individuală înregistrează prin repartizarea sa uniformă această formă de fund de sac, considerată ca formă optimă pentru modelajul funcţional al marginilor amprentei.

d) Forma denaturată rezultă în următoarele situaţii: utilizarea unei linguri de amprentă supraextinse; un material de amprentare cu vîscozitate crescută; materialul de amprentare în cantitate mai mare; exercitarea unei presiuni mai mari în luarea amprentei sau combinarea acestor factori. Fundul de sac este, mai puţin sau mai mult, deformat în ambele direcţii, verticală şi laterală. Proteza executată pe un model care nu reprezintă situaţia clinică reală, fundurile de sac labiale şi bucale fiind denaturate, este deplasată foarte repede de contracţia musculaturii.

Înregistrarea fundului de sac cu o formă funcţională (comprimată) are ca rezultat confecţionarea unei proteze superioare, capabilă să asigure la nivelul marginilor închiderea etanşă şi obţinerea fenomenului de succiune. Pentru proteza inferioară, închiderea marginală nu este posibil să se obţină

Scanned with OKEN Scanner

întotdeauna. La această proteză apare pericolul ca în tentativa de a obține închiderea, să se extindă marginile în zona activității musculaturii înconjurătoare.

Deoarece proteza inferioară supraextinsă nu are stabilitate și, totodată, produce leziuni ale mucoasei, este recomandabil să se evite deformarea țesuturilor de la nivelul fundurilor de sac (vestibular și lingual) în timpul manevrelor de adaptare a lingurii individuale și a amprentării.

Fundurile de sac labiale și bucale la ambele maxilare sînt întrerupte de inserțiile frenurilor.

Amprenta va înregistra poziția lor, astfel ca marginea protezei să nu lezeze aceste frenuri și să nu fie deplasată de ele.

Mărimea întinderii lingual-anterioară și disto-lingual, care va fi înregistrată la mandibulă, este greu de precizat. De aceea stabilizarea protezei inferioare, reprezintă și pentru cei mai experimentați și valoroși practicieni stomatologi o problemă, a cărei dezlegare nu-și găsește un răspuns corespunzător; de-a lungul anilor au fost scrise sute de file referitoare la extensia acestei proteze, în special, la nivelul acestor două zone (linguală anterioară și disto-linguală); există atitudini diferite, oscilîndu-se între subextensie și supraextensie.

Extensia disto-linguală necesită o foarte îngrijită adaptare a lingurii individuale. Pliul mucoasei ligamentului pterigomandibular poate modela materialul de amprentare pentru a indica precis extensia distală a protezei. Ideal, această zonă va fi înregistrată după ce pacientul își declanșează actul de deglutiție, dar aceasta nu este posibil în toate procedeele de amprentare și, deseori, va fi folosit efectul proturziei limbii, care este suficient. În zona anterioară linguală, marginea protezei este în raport cu mucoasa care este mobilă, în special, sub influența mușchilor subiacenți. Este cunoscut, nivelul planșeului bucal nu are o poziție unică, deoarece se modifică datorită mișcărilor limbii. Nivelul cel mai coborît se obține cînd limba este situată în poziție de repaus. Odată cu mișcarea limbii în general și planșeul bucal se ridică, ceea ce declanșează o forță care provoacă deplasarea protezei. De aceea, marginea protezei nu poate fi extinsă sub nivelul cel mai înalt la care mucoasa este ridicată în timpul funcțiilor. Aceasta înseamnă că se va pierde contactul cînd planșeul bucal coboară. Din fericire, această lipsă a închiderii marginale în zona anterolinguală poate fi compensată de țesuturile înconjurătoare, ele efectuînd o închidere față de suprafețele lustruite ale protezei în această zonă.

Rezultă că marginea linguală corectă a amprentei inferioare este cea mai dificilă de înregistrat și trebuie să fie strict funcțională. Amprenta în vederea confecționării protezei imediate diferă după cum se va confecționa o proteză imediată parțială, sau dacă se va confecționa o proteză imediată totală.

MATERIALE UTILIZATE PENTRU AMPRENTARE LA PROTEZELE IMEDIATE

Restaurarea unei arcade edentate impune să fie folosit un anumit material, care are proprietatea să înregistreze detaliile morfologice ale cîmpului protetic.

Din secolul al XVIII-lea s-a imaginat un material pentru amprentare și un suport cu ajutorul căruia acesta să fie introdus în gură.

Scanned with OKEN Scanner

Primul material folosit în acest scop a fost ceara, a urmat ghipsul, iar către mijlocul secolului al XIX-lea a fost produs și s-a impus Stentsul datorită caracteristicilor fizico-chimice pe care le prezintă (plasticitate la o temperatură suportată de țesuturile cavității bucale și a semirigidității).

În epoca contemporană, numărul sortimentelor materialelor de amprentare a cîmpurilor protetice este atît de mare, încît apare necesară clasificarea lor.

Poggiolli a clasificat materialele utilizate pentru amprentă după consistența lor în momentul scoaterii din cavitatea buclă în: materiale rigide, semirigide și elastice. Această clasificare este simplă și ușor de memorat dar are deficiențe că introduce marea majotitate a materialelor, care sînt foarte eterogene, în grupa celor semirigide. Clasificarea materialelor după gradul de vîscozitate a fost prezentată la proteza totală.

Caracteristicile clinico-tehnice prezentate de materialele folosite pentru amprentare sînt:

— fidelitatea și finețea în reproducerea detaliilor morfologice ale cîmpului protetic (de ordinul 0,01 mm);

— plasticitatea, proprietatea de deformare reversibilă a materialelor în stare de pastă;

— consistența fluid-vîscoasă variabilă în funcție de indicația clinică necesară pentru a pătrunde în cavități și denivelări fără a deforma suprafețe moi; a nu curge spre faringe; a nu deforma fundurile de sac;

— structura microgranulară asigură netezimea suprafeței amprentei și finețea reproducerii;

— stabilitatea fizică (dimensională) și chimică;

— amprenta în timpul transportului, conservării și turnării modelului să nu-și modifice dimensiunile. Din punct de vedere chimic să nu fie toxică pentru țesuturi și să nu intre în reacții chimice cu materialul modelului;

— prepararea comodă, posibilă în orice condiții din cabinet;

— miros și gust plăcut, prezentate cu un aspect comercial corespunzător;

— deficiențele amprentei să fie posibil de remediat prin adaus de material și reamprentare;

— îndepărtarea de pe cîmpul protetic să fie ușoară;

— amprenta să se poată transporta și conserva mai multe minute, pînă la turnarea modelului;

— suportul rigid pe care se așază în stare de pastă să fie reprezentat de portamprentele obișnuite;

— prețul de cost în limite accesibile, pentru a nu crește costul piesei protetice.

Prezentarea materialelor care se pot întrebuința pentru amprentarea cîmpului protetic, în vederea restaurări imediate a integrității arcadei dentare cu ajutorul protezelor parțiale sau totale, va fi făcută accentuîndu-se, în special, asupra proprietăților fizico-chimice și a indicațiilor.

Ghipsul

În trecut reprezenta materialul cu cea mai largă întrebuințare pentru amprentare, în prezent, datorită apariției materialelor elastice, indicațiile sale sînt foarte restrînse.

A fost folosit de foarte mult timp în stomatologie ca material pentru amprentare și pentru confecționat modele. Ghipsul are calitatea de a reproduce

Scanned with OKEN Scanner

cu fidelitate suprafețele pe care le amprentează, de a avea constanță volumetrică și de a fi rezistent la rupere, la care se adaugă, ușurința în utilizare și prețul de cost redus.

Consistența foarte rigidă după priză îi limitează întrebuințarea pentru amprentarea cîmpurilor protetice edentate parțial, cu spații retentive și dinți cu implantare parodontală puțin rezistentă.

În concluzie, ghipsul fiind un material rigid iar cîmpurile protetice care trebuie protezate imediat prezintă spații retentive și dinți cu implantare slabă, este contraindicat pentru amprentare.

Pastile de eugenat de zinc

Produsele comerciale poartă multiple denumiri astfel: Repin, Mixopal, Maximal 500, Kelly's, Bucoform, Was-X, Cero-Plus.

Compoziția lor este în general asemănătoare, diferențierea este marcată de unele adausuri în microprocente, cu scopul să prezinte aspecte deosebite, proprii firmei respective.

Este cunoscut că substanțele principale ce intră în compoziție sînt: oxidul de zinc, lanolină, colofoniul și eugenolul. Prezentarea comercială este în principiu asemnătoare, două paste introduse în tuburi diferite. Amestecul pastelor se realizează în momentul întrebuințării. Mai rar sînt prezentate sub formă de pudră și lichid.

Proprietățile fizico-chimice sînt reprezentate de: stabilitatea volumetrică foarte mare, comparativ cu alte materiale de amprentare, și de fidelitatea cu care înregistrează detaliile cîmpului protetic edentat. Este un material foarte mult preferat de către majoritatea specialiștilor, deși solicită o manipulare dificilă, atentă, îndemînare și unele cunoștințe suplimentare asupra modului cum poate fi îndepărtat de pe obiectele și instrumentele cu care vine în contact.

Datorită calităților, de neegalat, a fost întrebuințat în amprentarea funcțională a cîmpurilor protetice edentate subtotal și termino-terminal.

În aceste situații sînt necesare portamprente individuale corect adaptate. Amprenta luată cu pastă de eugenat de zinc trebuie completată, într-un al doilea timp, cu o amprentă cheie de ghips pentru înregistrarea fețelor vestibulare a dinților restanți.

Înainte de apariția materialelor elastice de luat amprenta erau întrebuințate numai aceste paste. Amprenta pentru confecționarea protezei totale imediate la un pacient cu edentație termino-terminală, care urma să fie transformat în edenat total, era luată cu pastă de eugenat de zinc însoțită de amprenta-cheie de ghips vestibulară. Pentru întrebuințarea acestei tehnici se consumă mai mult timp, dar este compensată de înregistrarea cu multă fidelitate a amănuntelor morfologice.

Datorită comodității cu care se poate lua o amprentă cu materialele elastice, în prezent pastele de eugenat de zinc sînt înlocuite, ele fiind indicate numai pentru edentațiile totale.

Masele termoplastice

Aceste mase sînt cunoscute sub numele a două produse de « Stents » și « Kerr ». În activitatea stomatologică sînt utilizate frecvent, deoarece cu

Scanned with OKEN Scanner

ele se amprentează cavitățile, bonturile dentare, cîmpurile protetice edentate parțial și total. Tehnica de folosire simplă, alături de proprietățile fizico-chimice, le recomandă să fie frecvent întrebuințate. Materialul plastifiat în jurul temperaturii de 55—60°, așezat într-o lingură standard, este aplicat pe cîmpul protetic, comprimat și răcit. În această amprentă se toarnă modelul pe care se confecționează lingura individuală.

Masele termoplastice sînt folosite cu mult succes ca material de luat amprente după tehnica amprentelor compuse, în doi timp. Astfel:

—în primul timp, este amprentat cîmpul protetic cu Stents (portamprenta fiind reprezentată de o lingură standard). În această amprentă se radiază, cu ajutorul unei spatule ascuțite, zonele corespunzătoare dinților restanți și, totodată, se creează retenții pe toată suprafața pentru materialul folosit în timpul următor:

—în al doilea timp, se amprentează cîmpul protetic cu un material elastic din grupul siliconilor sau al thiocauciucurilor. Amprenta de Stents este mai înainte uscată de jetul de aer de la unitul dentar, materialul elastic preparat este depus în interiorul amprentei de Stents, și se reașază pe cîmpul protetic.

Dacă este utilizată această tehnică se obțin următoarele avantaje:

—la amprenta finală se ajunge într-o singură ședință de lucru în cabinet (pacientul nu mai este chemat de două ori);

—nu se mai solicită laboratorul pentru turnarea modelului și pentru confecționarea lingurii individuale.

Aceste avantaje pot deveni realități dacă tehnica este aplicată în mod diferențiat, în urma unui examen atent al cîmpului protetic.

Tehnica poate să fie însoțită de rezultate foarte bune dacă este recomandată la amprentarea cîmpurilor protetice dentate sau edentate parțial la care s-a stabilit îndicația extracției unui număr de dinți, urmată de confecționarea protezei parțiale imediate. Tehnica nu poate fi utilizată cu rezultate satisfăcătoare în amprentarea cîmpurilor protetice edentate subtotal la care s-a stabilit indicația transformării în edentat total, urmată de protezare imediată, deoarece prin această tehnică înregistrarea zonei de retenție se obține în mod deficitar. Proteza totală confecționată pe un model realizat după o astfel de amprentă, va prezenta marginile cu un modelaj mai puțin funcțional (mai groase sau mai subțiri, supraextinse sau subextinse). Consecințele se manifestă sub mai multe aspecte: 1 —fenomenul de succiune nu se poate obține; 2 —apar leziuni ale mucoasei; 3 —proteza nu poate să fie folosită.

Materiale elastice

Varietatea morfo-clinică a cîmpurilor protetice dentate sau edentate parțial protezate conjunct sau neprotezate, cu indicația de protezare imediată, prezintă, în general, multe zone retentive și multe formațiuni anatomice fixe și mobile pe care materialul de amprentă trebuie să le înregistreze cu mare fidelitate.

Materialele rigide și semirigide dacă sînt folosite pentru amprentare, este posibil să apară următoarele dezavantaje: 1 —nu reușesc să înregistreze cu exactitate toate elementele morfo-clinice (deoarece se fragmentează sau se trage materialul din zonele retentive); 2 —produce suferință pacientului sub

Scanned with OKEN Scanner

formă de dureri (provocate de temperatura de priză sau de plastifiere și de tracționarea asupra dinților la îndepărtarea amprentei); 3 — impune îndeminare pentru a fi modelate corespunzător.

Dezavantajele întîlnite la amprentarea cîmpurilor protetice cu materiale rigide și semirigide au fost eliminate de calitățile materialelor elastice. Aceste materiale datorită proprietăților fizico-chimice, pe care le prezintă au indicații nelimitate în cadrul protezării imediate, fiind recomandate pentru amprentare în orice situație clinică.

— *Hidrocoloizii reversibili.* Poller a prezentat în 1925 un material elastic care avea în compoziție, ca substantă de bază, Agar-Agar. Substanța respectivă a numit-o « Nogocol ». Acest hidrocoloid rezolva pentru prima dată vechea dorință a stomatologilor de a avea la dispoziție un material plastic și elastic, fără riscul fracturării lui în timpul manoperelor de amprentare.

Hidrocoloizii sînt substanțe a căror materie primă se extrage dintr-o specie de alge marine din familia Radopicea sub formă de Agar-Agar. Extragerea lor comportă multe faze de laborator și o cantitate mare de alge. În Europa nu există posibilitatea să fie fabricați. Singura țară în care se produce este America.

Compoziția hidrocoloizilor variază de la o fabrică la alta și este ținută secret.

Kern dă următoarea compoziție: Agar-Agarul, apă, o substanță termoplastică (rășină, ceară), un corp gras, produse emulsionabile și coloranți.

Proprietățile fizico-chimice. Ca substanțe coloidale, ele au proprietățile coloizilor, cu toate calitățile și defectele lor. Aceste substanțe sînt geluri, care sub influența căldurii se transformă în sol, iar prin răcire trec din nou în gel. Solul are o consistență semirigidă care permite amprentarea bonturilor, a cavităților sau a crestei alveolare.

Gelul se lichefiază la temperatura de 100°C dar poate fi utilizat numai la temperatura de 55—60°C. Temperatura de 40°C este minimă pentru utilizarea lor. Sub formă de gel, hidrocoloidele conțin 80% apă.

Mecanismul de priză este o reacție pur fizică, reversibilă.

Modul de prezentare și întrebuințare. Se prezintă sub două forme:

— batoane cilindrice mari, care sînt dozate pentru portamprenta unei arcade și batoane mici, de culoare diferită, folosite la amprentarea cavităților pentru încrustații. Batoanele sînt protejate de un ambalaj de celofan pentru a feri materialul de pierderea apei din constituție și de pătrunderea microorganismelor;

— tuburi închise ermetic, confecționate dintr-o substanță chimică ce nu prezintă afinități față de gel. Tuburile sînt flexibile și permit scoaterea materialului încălzit.

Pentru o amprentă cu hidrocoloid reversibil sînt necesare următoarele instrumente și aparate: seringi mici, ace, portamprentă cuplată cu un sistem de răcire, și încălzire la unitul dentar.

Seringa este prevăzută cu un manșon de cauciuc pentru a nu permite eliberarea de căldură și pentru protejarea mucoasei de arsuri.

Acele au un dop de cauciuc pentru a împiedica pătrunderea apei în capilar, la încălzire.

Portamprenta trebuie să fie prevăzută cu retenții, sistem de răcire în circuit și confecționată dintr-un material nedeformabil la căldură.

Scanned with OKEN Scanner

Unitul dentar trebuie să fie dotat cu trei fierbătoare cu temperatura reglabilă și controlată printr-un termostat.

Fiecare fierbător are un scop precis:

—un fierbător ridică temperatura la 100°C, hidrocoloidul fiind lichefiat în 6 minute;

—un alt fierbător este menținut la temperatura de 65°C și în acesta se păstrează acele, seringile și tuburile de gel pentru tehnica injectării;

—al treilea are temperatura de 40—45°C, deci între temperatura de lichefiere și cea de priză, care, în principiu, este cea a cavității bucale. În acest fierbător se depune portamprenta umplută cu materialul de amprentare, cînd se încep manevrele preliminare amprentării. Pentru a scurta timpul de amprentare, lingurile sînt prevăzute cu tuburi prin care circulă apa rece care grăbește «solidificarea gelului».

Calitatea de a reproduce cu finețe detaliile de suprafață și dimensionale ale cîmpului protetic este proprie hidrocoloizilor reversibili. Aceștia dau o amprentă cu suprafață foarte netedă, cu elasticitate considerabilă, înregistrează fidel zonele retentive și amprenta este îndepărtată din lingura fără deformări.

Hidrocoloizii reversibili, oferă posibilitatea să fie folosiți o lungă perioadă de timp.

La 40°C sînt necesare 3 minute pentru plastifiere, după care rămîn plastice încă 3 minute pentru amprentare. Este important de cunoscut, hidrocoloidul nu este bun conducător de căldură. Dacă este răcit cu apă la temperatura sub 20°C necesită, pentru răcire, aproape 10 minute.

Amprenta scoasă din gură trebuie introdusă, după ce se spală, într-o soluție de sulfat de potasiu 2% timp de un sfert de oră, după care modelul trebuie turnat imediat. Turnarea modelului în amprenta cu hidrocoloizi reversibili nu poate fi făcută decît cu ghips. Amprenta cu hidrocoloizi reversibili este foarte exactă numai dacă se respectă cu rigurozitate tehnicile de amprentare atît de complicate, modelul să fie turnat imediat, sau să fie păstrată în atmosferă saturată cu vapori de apă.

Materialul nefolosit se alterează în timp, devenind o masă granuloasă neregulată, fără elasticitate, friabilă.

În timpul amprentării poate da erori de precizie din cauza temperaturii de răcire necontrolată sau a mișcării amprentei în momentul gelării. Răcirea bruscă, datorită lipsei de conductibilitate termică, creează tensiuni interne care dau naștere unei amprente deformate. După folosire, variațiile volumetrice sînt în funcție de gradul higrometric al atmosferei în care sînt ținute.

Hidrocoloizii reversibili pot fi folosiți la amprentarea definitivă pentru proteza mobilizabilă. Instrumentarul complicat pe care îl solicită, tehnica laborioasă de folosire dar, în special, datorită apariției altor materiale mai simplu de manipulat, cu caracteristici superioare, au influențat negativ indicația de utilizare clinică a lor, cea de laborator își menține în continuare interesul binemeritat, pentru duplicarea modelelor.

În laborator, într-o amprentă duplicatoare, se pot turna mai multe modele de aceeași calitate.

În comerț, sînt livrați sub diferite denumiri cu ambalaje specifice fabricii producătoare: Dentocoll, Perfectocoll, Deelastic, Surgident, Kerr hidrocoloid, SS White elastic-coloid.

Scanned with OKEN Scanner

— *Hidrocoloizii ireversibili (alginate).* În 1936, Stanford a descoperit în Fucus veziculosus acidul alginic, stabilindu-i formula chimică și arătînd că rezultă din polimerizarea acidului manuronic. Sărurile solubile ale acidului alginic sînt folosite în stomatologie ca material de amprentă, cunoscute sub numele de hidrocoloizi ireversibili sau alginate. Sears a fost primul stomatolog care, în 1937, folosește hidrocoloidul ireversibil în practica stomatologică pentru amprentare.

Materia primă este extrasă din alge, specia Phacophicee tip laminaria.

Forma sub care se găsește acidul alginic în aceste plante poate fi liberă sau cu sare de calciu. Acidul alginic este o pulbere alb-cenușie insolubilă în solvenți organici, solubilă în solvenți alcalini, formînd săruri de sodiu și potasiu. Structura moleculară, studiată la raze X, este compusă din radicalii sodiului legați în lanț continuu fără ramificații.

Precipită sub formă gelatinoasă în contact cu acizii minerali sau cu acizii citric, lactic, oxalic.

Sarea de sodiu a acidului alginic se deosebește de albumină prin faptul că nu coagulează la căldură. Alginatele sînt coloizi foarte activi, capabili să dea în doze slabe, soluții cu o mare vîscozitate.

Vîscozitatea lor crește direct proporțional cu concentrația pudrei, cu puritatea și scade cu temperatura. În mediul acid cu pH sub 2,5 alginatele precipită sub formă de grunji și ser. Alginatele ca material de amprente, sînt substanțe care conțin 75—80% apă, restul fiind reprezentat de: alginat alcalin solubil, sare reactivă, încetinitori ai reacției, excipienți corectori, fixatori și corectivi.

— Alginatul alcalin solubil este preferat cel de potasiu deoarece conferă gelului elasticitate suficientă, cu rezistență la sfărîmare și formează un sol fluid.

— Sarea reactivă; sînt preferate sărurile cu solubilitate mai redusă, cele de cromat, bromat, citrat de calciu, cromat de zinc etc. Valoarea unei sări reactive depinde de solubilitatea sa, de prepararea chimică și de transformările chimice pe care le suferă.

— Încetinitorii reacției au rolul de a regla timpul de priză prin interceptarea temporară a cationilor sării respective; pentru aceasta încetinitorul trebuie să producă anioni în același interval cît produce sarea cationii. În prima fază, încetinitorul se combină în întregime cu o fracțiune a sării respective pentru a da o sare insolubilă.

Sarea, care a rămas, se combină cu alginatul dînd gelul.

Principalii anioni sînt: acidul oxalic, acidul carbonic, acidul fosforic.

— Excipienții dau volumul alginatului și pot fi inactivi (pămînt de diatomee, carbonat de magneziu, etc.) sau activi (amidon, pectină, peptonă, polivinil, alcool).

— Corectorii sînt substanțe care protejează pudra împotriva hidratării. Se poate folosi o ceară dură sub formă de pudră care izolează între ele particulele de alginat și sarea inactivă.

— Fixatorii sînt substanțe neutralizante ale acidității remanente, care acționează chimic asupra sulfatului de calciu. Aceasta se datorește ionilor de fosfat de sodiu restanți, care se combină cu sulfatul de calciu (ghipsul modelului) în urma căruia apar porozitățile la nivelul suprafeței modelului. Se

Scanned with OKEN Scanner

întrebuințează sulfatul de magneziu, sulfatul de cupru, sulfatul de potasiu, sulfatul de zinc. Chiar dacă materialul conține fixator, este bine ca amprenta după ce a fost scoasă din gură, să se țină cîteva minute în soluție de fixator.

— Drept corective pentru înlăturarea pierderii de apă sînt folosite manita, sorbita, dar cu rezultate nesatisfăcătoare.

Mecanismul prizei alginatului este deosebit de interesant și trebuie cunoscut pentru a se obține amprente exacte.

Prin amestecul pudră-apă alginatul alcalin (alginatul de potasiu) și sarea metalică (citrat de calciu, cromat de zinc) se dizolvă în apă. Iau naștere două feluri de reacții: una chimică și alta fizică. Prin reacția chimică, alginatul de potasiu se combină cu citratul de calciu rezultînd alginatul de calciu insolubil, care precipită.

Prin reacția fizică, alginatul alcalin dă în soluție un coloid hidrofil cu o vîscozitate mare, care crește progresiv pînă la transformarea solului în gel. Reacția se petrece într-un timp egal cu timpul de priză. Rolul încetinitorului de priză este de a face ca excesul de sare reactivă (sulfat de calciu sau citrat de calciu) să devină insolubil, să nu mai participe la reacție. În acest fel, încetinitorul are rolul de a regulariza timpul de priză. Viteza reacției de priză depinde de: solubilitatea reactivilor, timpul de spatulare, temperatura mediului, raportul pudră-apă și temperatura apei. Cele mai uzuale produse poartă denumirea de: Algodent, Elastic, Calcinat, Algat, Aliflex, Altex, Aldex, Fidex, Getz Golgia, Imprex, Kerrhidrocoloid, IS2, Palgat, Tissutex, Zelex, Zelkan, Plastodent, Verex, Caolcinat Roth, Xantagin.

Indicația principală a alginatelor este pentru amprentarea cîmpurilor protetice dentate și edentate. Datorită îmbunătățirilor aduse, calităților, în special, în privința vîscozității, mulți autori, dar mai ales Schrainemakers, le întrebuințează atît pentru amprentarea preliminară cît și pentru cea finală în edentația totală.

Datorită fluidității lor excelente, sînt materiale deosebit de bune pentru amprentarea cîmpurilor protetice moi sau retentive. După Schrainemakers, ele prezintă avantajul că posedă o consistență redusă presînd funcțional periferia cîmpului protetic, pe care o înregistrează în mod favorabil pentru dezvoltarea fenomenului de succiune. Au o largă întrebuințare în amprentarea cîmpurilor protetice edentate parțial. Sînt foarte indicate pentru amprentarea cîmpurilor protetice în scopul confecționării protezelor imediate.

Pentru a se obține din aceste materiale paste cu maximum de calități, este necesar ca raportul dintre pulbere și apă să fie respectat cu rigurozitate, după indicațiile date de producător în prospect. Dacă se mărește cantitatea de apă rezultă un gel deformabil, iar prin creșterea cantității de pulbere se obține un gel rugos, ușor friabil, cu timpul de priză micșorat. Temperatura apei de amestec influențează priza, de aceea este indicat ca apa să fie între 18—20°C, nu peste 20°. În același scop spatularea să nu depășească 40—50 secunde și să se efectueze prin malaxare activă pe pereții bolului. Prelungirea timpului de spatulare distruge gelul și, în consecință, se obține o amprentă necorespunzătoare. Spatularea incompletă nu produce omogenizarea amestecului, rezultînd o amprentă grunjoasă, a cărei rezistență este redusă cu 50%. Îndepărtarea amprentei de pe cîmpul protetic să se facă fără distorsiuni sau basculări și numai după ce priza materialului s-a finalizat. Amprenta să nu fie

Scanned with OKEN Scanner

ținută în apă deoarece materialul suferă un fenomen de imbibiție. Este obligatoriu ca materialul amprentei, să fie fixat prin introducerea timp de 30 minute în soluție de sulfat de zinc 1%, după care să se spele cu apă și să se toarne imediat modelul.

Se poate spune că o amprentă a fost corectă dacă modelul obținut prezintă dimensiuni și reliefuri identice cu cele ale cîmpului protetic amprentat. Pentru a fi posibilă obținerea unui astfel de model după o amprentă cu alginat, trebuie să se țină seama de deshidratarea amprentei, de tensiunile interne și de deformarea materialului. Gelul are tendința să se deshidrateze imediat ce priza este terminată, dacă gradul higrometric al mediului ambiant nu este de 100%. Dacă umiditatea mediului este cea a atmosferei obișnuite, amprenta pierde 0,90% din volum după 60 de minute.

Fenomenul prin care gelul de alginat pierde apa se numește sinereză. Poggioli îl aseamănă cu fenomenul prin care serul este eliminat dintr-un chiag sanguin. El susține că după 30 de minute apar deformări chiar dacă sînt ținute în atmosferă saturată cu vapori de apă. Sinereza alginatului influențează și ghipsul modelului, care apare granulos la suprafață, motiv pentru care trebuie turnat imediat.

Nally recomandă ca amprenta să fie păstrată în higrofor o oră sau două și apoi să fie turnat modelul. Singura posibilitate de a obține un model foarte corect este să se toarne imediat în amprenta de alginat pasta de ghips.

Cînd sînt folosite ca portamprente lingurile standard se obțin amprente cu grosimi diferite ale pereților. Diferența de grosime a matrialului, determină deformări datorită valorilor diferite ale tensiunilor interne care apar în interiorul pereților amprentei. Grosimea ideală a stratului de material este de 4—5 mm Pentru a se elimina tensiunile interne și a se obține precizie în amprentare, se impune ca pereții amprentei să prezinte grosime uniformă. Elasticitatea materialului manifestată prin deformabilitate reversibilă este calitatea ce-i recomandă utilizarea. Această proprietate se manifestă în clinică prin posibilitatea de scoatere a amprentei din zonele retentive fără a provoca deformări permanente.

Alginatele posedă rezistență la rupere aproape egală cu a hidrocoloizilor reversibili, dar mult inferioară elastomerilor. În timpul amprentării trebuie să se țină seama de toate aceste proprietăți.

— *Elastomerii de sinteză.* În 1920 a fost sintetizată o pastă cauciucată pe bază de polisulfuri cu întrebuințări industriale, fără să fie folosită și în stomatologie. În 1942 a apărut primul produs stomatologic derivat din thiocol cunoscut sub numele de «Rubber Basse», utilizat ca material de amprentă. Progresiv, în decursul anilor, au apărut alte substanțe pe bază de polisulfit mercaptan sau poliester cauciuc. Toți acești derivați sînt substanțe care se caracterizează printr-o consistență asemănătoare cu a cauciucului și cu un grad mare de elasticitate. De asemenea, duritatea pe care o au le conferă rezistență față de greutatea materialului din care se toarnă modelul. Din punct de vedere chimic, thiocauciucurile sînt substanțe care rezultă din polimerizarea la rece a altor substanțe organice sinetice, numite și de bază, sub acțiunea unui catalizator oxidant. Se folosește pentru aceasta oxidul de zinc, peroxidul de plumb etc.

Substanțele sintetice de bază sînt sulfuri cu greutate moleculară mică, solubile într-un mare număr de solvenți. În afară de aceste sulfuri și de agentul

Scanned with OKEN Scanner

oxidant, în compoziția thiocauciucurilor moi sînt cuprinse următoarele substanțe:

—plastifianți, cu rol să-i micșoreze vîscozitatea și să prevină formarea porozităților excesive. Substanțele plastifiante sînt reprezentate de dibutilftalat, ornitrodifenil, difenilclorat etc.;

—excipienți sînt încorporați ca să mărească volumul produsului și să-i reducă prețul de cost. Aceștia pot fi neutri, cum sînt bioxidul de titan și sulfatul de barită, cu rol în creșterea masei, sau activi, cum este oxidul de zinc cu rol în polimerizarea și creșterea volumului. Excipienții activi, cum este oxidul de zinc, necesită o dozare;

—rășini sintetice, care au rolul să mărească proprietățile adezive ale materialului;

—substanțe colorate și aromatizante spre a-i de aspect și gust plăcut.

Mecanismul prizei. În cadrul reacției chimice de oxidare, polimerizarea se realizează în timpul care se scurge de la prepararea pastei pînă la priza completă.

Reacția este influențată de mărirea sau scăderea cantității de catalizator față de substanța de bază. O cantitate mărită de catalizator accelerează polimerizarea, deci scurtează timpul de priză; căldura, pH-ul alcalin și umiditatea reduc timpul de polimerizare; temperatura coborîtă încetinește priza. Cantitatea redusă de catalizator în raport cu substanța de bază, în afara faptului că prelungește reacția de priză, face să rezulte un produs incomplet polimerizat.

Produsele comerciale folosite în stomatologie poartă diferite denumiri, astfel: Coeflex, Dendia, Gomm, Impregum, Monoflex, Neoflex, Permlastic-Kerr, Plastodent, Permaflex, Rubber Basse, Surflex, Silcoflex etc. Sînt comercializate în două tuburi: unul conține substanța de bază de culoare albă împreună cu agentul oxidant, iar altul conține substanța plastifiantă, încetinitorul de priză și catalizatorul. În general, aceasta are o culoare brună. După fabrica producătoare, alături de cele două tuburi mai poate exista un flacon cu substanță adezivă și unul cu încetinitor de priză.

După vîscozitate, există material normal, injectabil, și vîscos pentru amprente de compresiune.

Thiocauciucurile au indicații nelimtate. În amprentarea cîmpurilor protetice care au indicații de protezare imediată se obțin amprente avînd calități excelente.

Tehnica de amprentare cu aceste materiale, care au un preț de cost destul de ridicat, impune întotdeauna confecționarea portamprentei individuale. Portamprentele individuale nu trebuie să fie confecționate din mase termoplastice (Kerr, Stents), deoarece există incompatibilitate chimică între acestea și thiocauciucuri. Modelul turnat din ghips are suprafața mai netedă, comparativ cu cel obținut după o amprentă luată cu alginat. Timpul de priză este optim, ceea ce permite să se efectueze diferite manevre pentru modelarea marginilor cît materialul va fi așezat pe suprafața cîmpului protetic. Calitatea detaliilor depinde de: fluiditatea materialului preferat, starea de umiditate a suprafețelor pe care este aplicat, suprafețele bine uscate (ceea ce este dificil de obținut în cavitatea bucală) reprezintă idealul.

Thiocauciucurile, datorită prezenței peroxidului de plumb din catalizator, substanță toxică pentru plăgile mucoasei, au o utilizare restrînsă în cadrul

Scanned with OKEN Scanner

protezării imediate. Nu este indicat să se folosească în amprentarea cîmpurilor protetice la care s-au efectuat recent extracții. În concluzie, thiocauciucurile nu se pot folosi pentru protezare imediată cu amprentă postextracțională.

— *Siliconii*. Sînt substanțe care au fost fabricate la începutul secolului al XX-lea. Au o largă întrebuințare în toate domeniile industriei. În stomatologie au fost introduse ca material de luat amprentă în 1935. Denumirea de siliconi este dată pentru toate combinațiile silico-organice, monomere și polimere. Substanțele cuprinse în această categorie sînt foarte variate din punct de vedere chimic și cuprind componente organice și anorganice.

Formula lor chimică foarte complicată, rezultă din înlocuirea carbonului tetravalent din diverse combinații organice cu siliciu. Valențele libere ale siciului pot, la rîndul lor, lega (să se combine) diverși radicali organici dînd naștere la lanțuri moleculare mari (macromolecule).

În general, se pornește de la tetraclorura de siliciu formînd niște produși macromoleculari silicocetonici, cu o componentă organică și alta anorganică.

Partea anorganică este siliciul de care depind: rezistența, stabilitatea termică și cea chimică a materialului.

Partea organică provine din hidrocarburi care asigură flexibilitatea materialului.

Siliconii sînt substanțe stabile pînă la o temperatură de aproape 200°. Prezintă rezistență la razele solare, oxidare, la acțiunea solvenților, la uleiuri esențe, acizi, baze, apă, gaze, la coroziune și vibrații.

Ținîndu-se seama de posibilitatea polimerizării la rece sub influența unei substanțe activatoare, aceste materiale au fost introduse în practica stomatologică ca materiale pentru amprentă și chiar ca materiale pentru căptușirea protezelor.

Polimerizarea acestor substanțe este influențată de următorii factori:

— de variații ale temperaturii, creșterea temperaturii accelerează ritmul de polimerizare (reduce timpul necesar desfășurării procesului de polimerizare); temperatura scăzută încetinește polimerizarea (prelungește timpul necesar reacției de polimerizare);

— de variații ale pH-ului; pH-ul neutru favorizează fenomenul de polimerizare. Dacă sînt utilizați inhibitori, aceștia încetinesc priza.

— de variații ale cantității de catalizatori, cantitatea crescută produce polimerizări într-un timp redus, cantitatea mai mică produce întîrzierea fenomenului, rezultînd un produs incomplet polimerizat, cu calități inferioare. Catalizatorul dacă are temperatura mai coborîtă încetinește priza. După reacția de polimerizare nu se mai produc modificări chimice. În prezent sînt comercializate produse siliconate pentru amprentare într-o mare varietate.

Consistența pastei reprezintă caracteristica după care sînt recomandate pentru utilizare și, totodată, reprezintă criteriul după care sînt clasificate, astfel: pastă fluidă, pastă fluid-vîscoasă, pastă vîscoasă cu consistență chitoasă.

Formele de prezentare sînt reprezentate de:

— batoane divizate, asemănătoare unor tablete, învelite în celofan, însoțite de flaconul de catalizator (lichid);

— tub cu pastă fluidă sau fluid-vîscoasă însoțit de flaconul cu catalizator (lichid), de flaconul cu substanță adezivă la portamprentă și de scala gradată pentru dozaj;

Scanned with OKEN Scanner

—capsule dozate pntru o portamprentă standard maxilară, 70 gr, mandibulară 50 gr, un flacon cu catalizator şi unul cu adeziv.

Catalizatorul este reprezentat de aceeaşi substanţă pentru toate tipureil de materiale siliconate ce constituie produsele unei firme.

Recomandări cu utilitate practică:

—proporţia de substanţă şi catalizator să fie numai cea indicată de prospectul produsului;

—sistemul de dozare reprezentat de scală şi de picător să se folosească aşa cum o recomandă prospectul. Scala indică pentru fiecare lungime etalonată din pastă, un anumit număr de picături de activator;

—timpul de spatulare să nu fie scurtat sau prelungit;

—temperatura de conservare şi prepararea să fie, în medie de 18în 25°C, în afara acestor limite, reacţia de polimerizare nu se mai desfăşoară — timpul indicat.

Materialele siliconate sînt comercializate sub următoarele denumiri: Dentaflex în trei consistenţe (fluid, pastă, chit), Lastic 55, Lastic DF, Impresional, Lastic S, Monoflex, Stangen Lastic, Zafo Lastic, Starra, Simpa, Scania, Silone, Verone, Xirus, Silaplast (chit), Sanal (pastă chit), Optosil (pastă chit), Xantopren, Citricon (chit), Stafant, Silcoflex, Silasoft.

Proprietatea principală a acestor materiale este identică cu a thiocauciucurilor, de trecere din starea de pastă plastică ce permite înregistrări cu mare exactitate, într-o stare solidă elastică, calitate necesară pentru îndepărtarea de pe cîmpul protetic retentiv.

Materialele siliconate asemănătoare cu thiocauciucurile sînt indicate pentru toate tipurile de amprente datorită varietăţii consistenţei lor şi a calităţii înregistrării pe care o realizează. Indicaţiile acestor materiale sînt nelimitate.

Pentru amprentarea funcţională sînt folosite portamprente individuale bine adaptate.

Amprentele cu siliconi sînt superioare celor cu alginat, deoarece nu suferă modificări volumetrice, nu prezintă fenomenul de sinereză, nu alterează suprafaţa modelelor de ghips şi se pot turna mai multe modele după o singură amprentă. Prezintă rezistenţă superioară la variaţii termice, fiind stabile pînă la temperatura de aproximativ 200°. În aceste amprente se pot turna şi modele din aliaje uşor fuzibile.

Siliconii, datorită caracteristicilor pe care le au, sînt materiale cu indicaţii de utilizare mai largi decît alginatele şi thiocauciucurile. Analiza comparativă între siliconi şi thiocauciucuri situează pe un plan inferior thiocauciucurile, deoarece acestea sînt toxice pentru ţesuturile moi cu plăgi postextracţionale, datorită prezenţei peroxidului de plumb din catalizator.

Siliconii nu au în compoziţie substanţe toxice pentru ţesuturi, ceea ce le lărgeşte indicaţia ca materiale de amprentare pentru proteza imediată realizată după amprenta postextracţională. Materialele siliconate sînt indicate pentru amprentarea cîmpurilor protetice în cadrul protezării imediate, deoarece sînt urmate de rezultate deosebit de bune, la ambele tehnici (după amprenta preextracţională şi după cea postextracţională).

Scanned with OKEN Scanner

AMPRENTAREA CÎMPULUI PROTETIC ÎN CADRUL PROTEZĂRII IMEDIATE

Pînă la apariţia materialelor elastice, operaţia de amprentare a cîmpurilor protetice dentate sau edentate parţial cu mai multe breşe edentate reprezenta o fază extrem de dificilă, cu şanse destul de reduse de a se obţine un negativ corect. După amprentele luate cu materiale rigide sau semirigide, erau confecţionate proteze a căror adaptare era discutabilă şi impuneau întotdeauna rebazări. În aceste condiţii, numărul specialiştilor care reuşeau să obţină o amprentă cu calităţi mulţumitoare era destul de redus şi se datora unei manualităţi şi priceperi deosebite (măiestriei profesionale). În prezent, datorită existenţei nenumăratelor tipuri de materiale elastice de luat amprentă, această fază este practicată cu multă uşurinţă, mai ales dacă sînt cunoscute teoretic caracteristicile şi modul de preparare al produsului respectiv.

Două elemente participă la luarea deciziei privind alegerea tipului de material de amprentare: aspectul morfo-clinic al cîmpului protetic; posibilităţile tehnico-materiale existente în momentul respectiv.

PORTAMPRENTA

Portamprenta este numită în mod curent lingură pentru amprentă, acest termen fiind mai mult utilizat decît primul, deoarece se pronunţă numai cuvîntul «lingură». Lingura pentru amprentă este un instrument deosebit de important pentru faza respectivă. În absenţa ei nu se poate efectua amprentarea, iar de caracteristicile ei depinde rezultatul final al acestei operaţii.

Pentru amprentarea preliminară sînt folosite lingurile universale (standard) iar în amprentarea definitivă (funcţională) sînt utilizate lingurile individuale. Ambele categorii de linguri-universale şi individuale — care sînt folosite pentru amprentare, trebuie să îndeplinească toate caracteristicile necesare pentru desfăşurarea acestei faze, astfel: 1 — să cuprindă în întregime suprafaţa cîmpului protetic, fără să fie limitate mişcările funcţionale ale părţilor moi; 2 — să rezerve un spaţiu suficient şi cît mai uniform între cîmpul protetic şi suprafaţa interioară a lingurii pentru materialul de amprentă; 3 — să prezinte un element de reper, util pentru a orienta centrarea lingurii în momentul aplicării pe cîmpul protetic.

Portamprentele universale (standard) sînt fabricate cu forme corespunzătoare pentru maxilar şi pentru mandibulă, în sortimente variate ca dimensiune. Există portamprente pentru edentaţii termino-terminale, laterale, frontale şi mixte. Aceste portamprente sînt realizate din metal nichelat, bine lustruite, pentru a permite curăţarea şi sterilizarea. În scopul reţinerii materialelor de amprentă elastice, portamprentele universale necesită o pregătire anterioară. Au fost imaginate şi descrise forme variate de retenţii. Astfel, Takao Fusayama a perforat suprafaţa lingurii. Orificiile sînt cu diametru de 2 mm şi sînt la distanţă de 2 mm (fig. 6—11). Jordan foloseşte linguri din metal neperforate, căptuşite cu ceară de albine în care au fost amestecate fire de bumbac. Acest autor manifestă unele rezerve faţă de lingurile perforate, motivat de faptul că

Scanned with OKEN Scanner

nu permite presarea materialului în toate spațiile cîmpului protetic, deoarece materialul iese prin orificii. Mai sînt utilizate portamprente la care s-a sudat o sîrmă rotundă de 2 mm diametru pe marginea internă în scopul reținerii materialului. O posibilitate de retenție a materialului în portamprente este reprezentată de lipirea pe suprafața internă a acestora a maselor termoplastice (Kerr, Stents) sub formă de conuri. Dacă ele sînt bine fixate, rezultatele sînt satisfăcătoare. Mai simplu și cu rezultate bune se realizează retenția materialului elastic dacă se lipesc benzi de leucoplast de jur împrejurul portamprentei și pe suprafața interioară în forma literei X (fig. 6—11). Aceste portamprente, folosesc, de regulă, la amprentarea preliminară, să se toarne modelul de studiu. În unele situații clinice (în mod excepțional) sînt utilizate și pentru amprentarea definitivă.

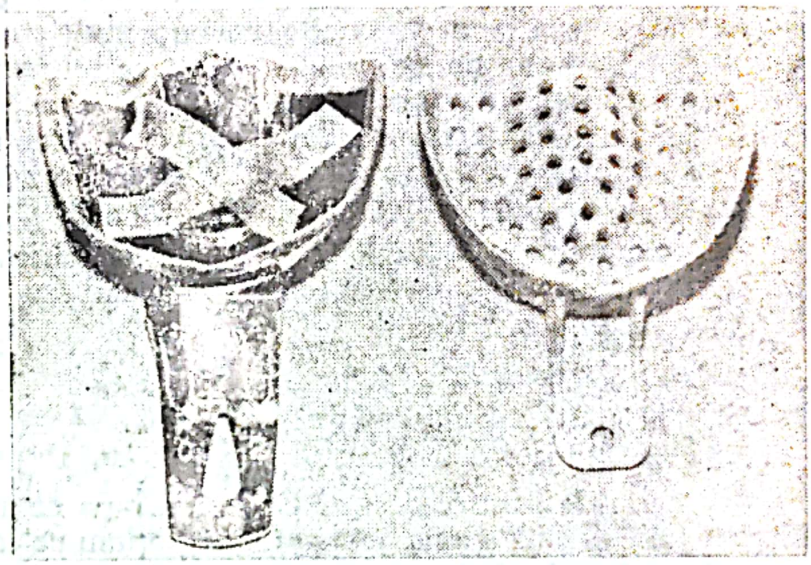

Fig. 6—11. Linguri cu retenții pentru materiale elastice.

Amprentarea preliminară în cadrul protezării imediate și-a dobîndit un rol deosebit de valoros. Tendința de eliminare trebuie să fie luată în considerație numai cînd situația morfo-clinică a cîmpului protetic o permite. În general, este prudent ca amprentei preliminere să i se acorde puține șanse să devină amprentă definitivă. Șansele devin mai mici dacă este evaluată utilizarea modelului de studiu. Acest model este indispensabil pentru analiza completă și complexă a cîmpului protetic, a ocluziei și pentru elaborarea planului de tratament. Pe modelul de studiu se confecționează lingura individuală.

Amprenta preliminară sau de orientare este luată cu un material elastic din grupa hidrocoloizilor, pasta fiind depusă în lingura universală, aleasă anticipat prin probare pe cîmpul protetic. Sînt indicate alginatele pentru proprietățile fizico-chimice și caracteristicile clinico-tehnice, la care se adaugă prețul de cost redus.

În amprenta preliminară sînt înregistrate următoarele: dinții restanți cu forma, dimensiunea și repartizarea lor topografică pe arcadă; crestele alveolare acoperite de mucoasă; la maxilar bolta palatină; zona periferică (fundurile de sac vestibular și lingual) unde se află zona de mucoasă neutră. Această zonă este înregistrată mai mult sub aspect morfologic, mai puțin sau deloc sub aspect funcțional.

Scanned with OKEN Scanner

Portamprentele individuale. Sînt confecționate după tehnicile fiecăru: material (placă de bază, rășini acrilice autopolimerizabile sau termopolimerizabile).

Portamprenta din placă de bază este utilizată mai rar, deși se obțin printr-un proces tehnologic simplu și este ieftină, deoarece are o rezistență scăzută, fiind casantă. Portamprenta din acrilat termopolimerizabil este rigidă și foarte rezistentă. Totuși, întrebuințarea ei este restrînsă, deoarece se obține din materiale cu preț de cost ridicat și printr-un proces tehnologic mai laborios. Pentru confecționare sînt parcurse fazele de: machetă, ambalare-tipar și termopolimerizare. Cele două calități: rezistența și rigiditatea crescută favorizează obținerea amprentelor finale în condiții optime.

Portamprenta din acrilat autopolimerizabil are calități asemănătoare cu cea din acrilat termopolimerizabil, dar prezintă, în plus, marele avantaj că se poate obține printr-un proces tehnologic mult mai simplu. Este pregătită o « placă » din pasta de acrilat autopolimerizabil între două plăcuțe de geam, apoi se aplică și se adaptează pe model cîte este încă plastică. Surplusurile sînt utilizate pentru realizarea mînerului. Distanțarea de model se obține prin așezarea pe suprafața acestuia a unei plăci de ceară roz în grosimea dorită, înainte de aplicarea « plăcii din acrilat ».

Portamprentele din acrilat în cadrul protezării imediate sînt indicate pentru amprentare, în special, dacă se folosesc siliconii sau thiocauciucurile, deoarece sînt mai rezistente.

TEHNICA DE AMPRENTARE

Materialele elastice deși au ușurat operația de amprentare, totuși specialistul trebuie să țină seamă de mai multe noțiuni pe care trebuie să le cunoască și să le aplice la fiecare caz.

Aceste noțiuni se referă la următoarele: la caracteristicile materialului, la pregătirea pacientului și la tehnica propriu-zisă de amprentare.

— Caracteristicile materialului, fiecare material pentru amprentare are anumite instrucțiuni de conservare, preparare și folosire. Nerespectarea acestora are consecințe nefavorabile asupra calității amprentei.

— Pregătirea pacientului este obligatorie înainte de a se lua amprenta, mai ales atunci cînd pacientul suportă pentru prima dată o astfel de operație, deoarece numai în acest fel poate colabora cu specialistul, pentru a-l ajuta. Explicîndu-i-se în ce constă amprenta, pacientul va sta liniștit și va fi atent la toate solicitările.

Odată cu pregătirea pacientului se va stabili și poziția corespunzătoare prin așezarea capului pe tetiera fotoliului.

O repetare a introducerii lingurii pe cîmpul protetic, este proba cea mai concludentă pentru a demonstra pacientului în ce constă amprenta.

— Tehnica propriu-zisă de amprentare. După pregătirea materialului se umple lingura și se trece la introducerea și așezarea ei în gură după reperele alese mai înainte, cînd s-au făcut adaptarea și proba. Se menține în poziție centrată cu aceeași precizie, pînă la priza materialului.

Scanned with OKEN Scanner

Pentru modelarea marginilor amprentei, gestul de sugere a buzelor şi ridicarea limbii sînt, de obicei, suficiente. Îndepărtarea de pe cîmpul protetic se face menajîndu-se marginile amprentei şi respectînd indicaţiile de folosire a materialului. Materialele elastice nu trebuie îndepărtate printr-o mişcare bruscă, pentru a nu suferi deformări. Înainte de trimiterea amprentei în laborator este obligatoriu să se efectueze o analiză minuţioasă, comparativ cu cîmpul protetic. Amprenta este controlată cu multă atenţie şi trebuie să redea cu maximum de fidelitate toate amănuntele cîmpului protetic.

Amprenta pentru proteza totală imediată

Cîmpul protetic care trebuie să fie amprentat în scopul realizării unei proteze totale imediate, în general, se poate încadra în unul din următoarele situaţii clinice: să fie edentat parţial protezat parţial cu o proteză mobilizabilă; să fie edentat parţial neprotezat; să fie edentat parţial protezat conjunct.

O singură amprentă cu o lingură universală este imposibil să înregistreze cu exactitate zona de sprijin şi zona de retenţie (mucoasa neutră) ca să asigure atît transmiterea judicioasă a presiunilor dar, mai ales, închiderea marginală, indiferent ce tip de material va fi utilizat.

În această privinţă majoritatea autorilor sînt de acord, şi părerea noastră este aceeaşi, că este necesar ca amprentarea să se desfăşoare în două etape:

— în prima etapă se va lua amprenta preliminară, cu scopul să înregistreze cît mai fidel întreaga zonă de sprijin a cîmpului protetic şi, totodată, să înregistreze parţial zona de succiune;

— în a doua etapă se va lua amprenta funcţională, cu scopul să înregistreze pe lîngă zona de sprijin şi zona de retenţie (succiune).

● Amprenta preliminară. Lingura universală va fi aleasă astfel ca să se aplice cît mai corespunzător pe zona de sprijin a cîmpului protetic. Lingura supraextinsă nu este numai dificil de introdus în cavitatea bucală, dar odată introdusă va deforma ţesuturile înconjurătoare. Pe modelul obţinut după amprenta luată cu o lingură mare, este dificil de stabilit locul unde va fi limita viitoarei linguri individuale.

Dacă marginile lingurii sînt sub limită, în raport cu fundul de sac, se poate adăuga Stents. Există, în general, trei zone principale unde lingurile universale sînt subextinse:

— la maxilarul superior lateral faţă de tuberozitate. Aici o acoperire completă este esenţială, deoarece materialul amprentei are tendinţa să curgă înapoi şi înafara lingurii. De obicei, în această zonă apar şi bule de aer la marginea amprentei;

— la mandibulă în zona sublinguală din cauza variaţiilor considerabile în adîncime şi întindere, ale fundului de sac disto-lingual. În această zonă, lingurile universale sînt aproape întotdeauna incorect extinse;

— pentru ambele maxilare în zona anterioară. Dacă sînt prezenţi dinţii naturali frontali şi se asociază cu o proalveolie, marginea lingurii universale este insuficientă ca să ajungă lîngă fundul de sac vestibular. În această zonă, amprenta trebuie întotdeauna să fie luată cu multă grijă.

Scanned with OKEN Scanner

Materiale și tehnică. Prezența dinților naturali și necesitatea de a reproduce cu exactitate contururile lor (în deosebi în zona cervicală) recomandă numai un material elastic de amprentare.

În general, sînt indicate alginatele. Dacă se folosește o lingură de metal neperforată, se poate obține o retenție bună pentru alginat lipind pe margini și pe suprafața ei interioară o bandă de leucoplast.

Dacă se folosește o lingură perforată nu este necesară o altă retenție.

După o corectă spatulare, materialul este depus în lingură, și așezat pe cîmpul protetic în timp ce amestecul este plastic.

Important este ca amprenta să nu fie nici introdusă, nici îndepărtată de pe cîmpul protetic în faza plastoelastică.

La multe materiale elasticitatea se îmbunătățește în timp, deoarece reacția de priză continuă să se desfășoare într-o anumită perioadă. Temperatura cavității bucale accelerează reacția de priză, fiind știut, că secțiunile mai groase ale amprentei nu sînt încălzite uniform, în raport cu cele subțiri. Partea amprentei din jurul dinților anteriori primește puțină căldură de la țesuturile bucale și, de obicei, întîrzie să se gelifice.

Alginatele sînt mai elastice cînd sînt deformate brusc (dar nu brutal) și apoi lăsate să revină la forma lor inițială. Îndepărtarea lentă produce deformări permanente ale amprentei. Amprenta se impune să fie scoasă cu fermitate și repede.

Un alt efect al scoaterii lente este ruperea alginatului de pe locurile unde se prinde de lingură. În această situație intervine deformarea, cu rezultate evidente abia în fazele ulterioare ale tratamentului. Deși alginatul este recomandat pentru amprenta preliminară, ca un material ce va da o amprentă mulțumitoare, cu o tehnică simplă și bine suportată de pacient, există o situație clinică deosebită unde după o amprentă cu Stents s-ar obține un model mult mai satisfăcător. Cînd dinții posteriori la mandibulă au fost extrași de mulți ani, obrazul și țesuturile linguale se răsfrîng peste creasta alveolară. Stentsul înmuiat în mod convenabil, are suficientă rezistență spre a împinge la periferia crestei țesuturile și a înregistra întinderea crestei alveolare.

J. Anderson a folosit pentru amprentare o tehnică combinată cu Stents-alginat. Se amprentează mai întîi cîmpul protetic cu Stents, se scoate amprenta din gură fără să fie răcită. În timp cît este încă moale, Stentsul va fi îndepărtat din zona anterioară (unde sînt impresiunile dinților restanți). După răcire se aplică leucoplast pe marginea lingurii și se fac retenții în Stents. Se umple apoi spațiul cu alginat, și lingura este reinserată pe cîmpul protetic.

● Amprenta funcțională. (fig. 16—12 a, b, c, d). Pentru a se obține forma funcțională a fundului de sac sînt folosite diferite tehnici. Pentru modelarea funcțională a marginilor, folosim în mod curent mișcările active și pasive ale părților moi. Lingura individuală se confecționează în laborator pe modelul de studiu, forma ei definitivă depinde de materialul și tehnica de amprentare aleasă. Lingura individuală este confecționată, în general, din material rezistent (placă de bază, acrilat autopolimerizabil sau termopolimerizabil) urmărind să fie cît mai rigidă. Pentru a asigura o aderență bună între lingură și materialul de amprentă este necesar să se creeze rugozități pe suprafața internă, sau perforații în pereții ei.

Scanned with OKEN Scanner

Lingura individuală poate să fie confecţionată în mod diferit: la mică distanţă de model sau la distanţă mai mare (3—4) mm

Mărimea spaţiului dintre lingură şi model reprezintă grosimea materialului de amprentă care va fi folosit şi aceasta va depinde de retentivitattea cîmpului protetic şi de felul materialului ales pentru amprentare. În toate cazurile trebuie să fie creat un spaţiu care să ofere o grosime egală şi suficientă pentru a asigura rezistenţa materialului şi a nu-i influenţa calitatea.

Materialul folosit pentru amprenta funcţională este elastic, se preferă unul din cele două categorii: alginate sau siliconi. Toate materialele elastice pot fi folosite pentru obţinerea unor amprente bune, cu detalii morfologice de mare finețe.

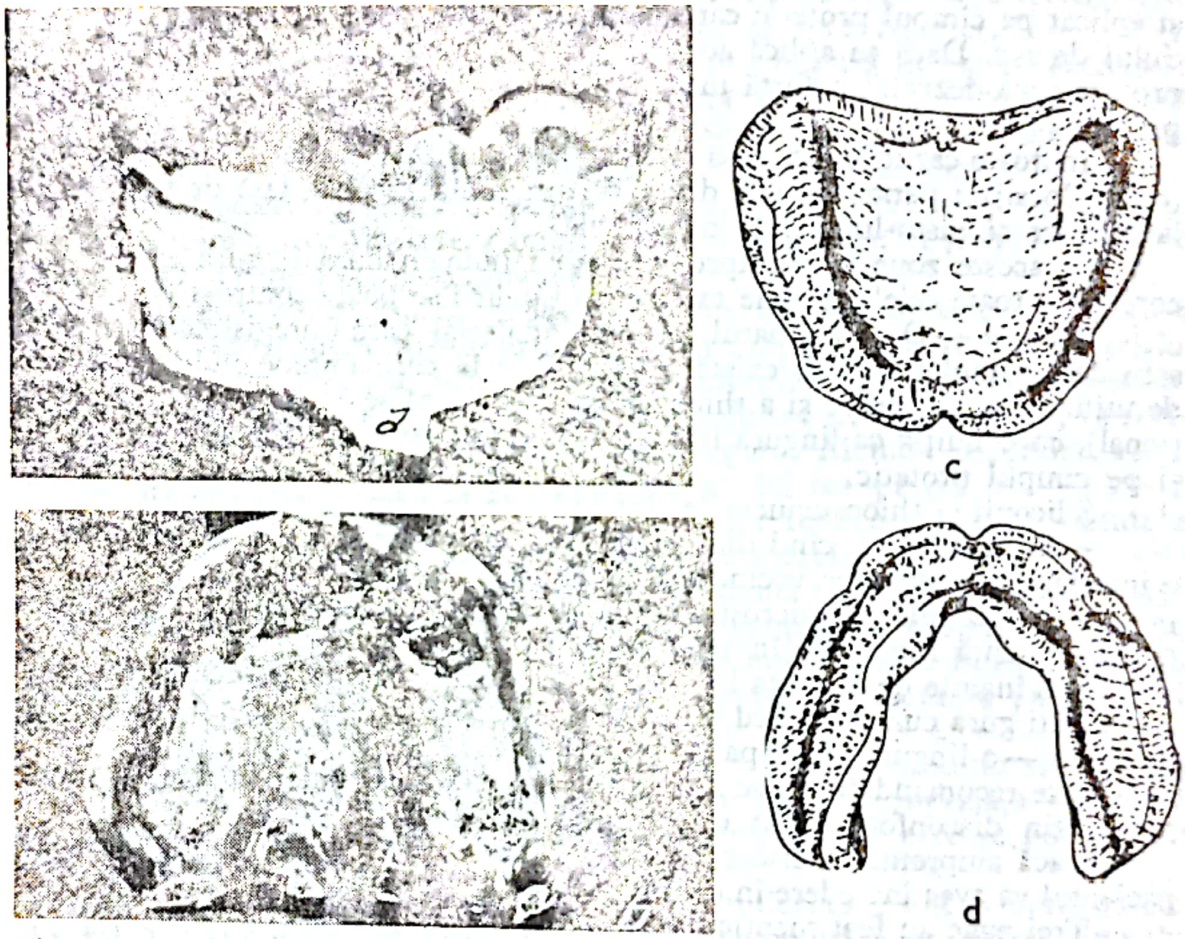

Fig. 6—12. Amprenta cîmpului protetic pentru proteza imediată totală. *a* — Lingura individuală cu material de amprentare; *b* — amprenta cu marginile modelate (sînt înregistrate zonele de sprijin şi de succiune); *c* — amprentă funcţională la maxilar; *d* — amprentă funcţională la mandibulă.

Sînt folosite materiale din grupa alginatelor sau siliconi. Noi utilizăm produsul cehoslovac « Elastic » care este un alginat şi « Dentaflexul », care este un silicon.

Pentru alginat este folosită lingura individală confecţionată la distanţă de model, realizată pentru maxilar din placă de bază şi din răşină acrilică auto-

Scanned with OKEN Scanner

polimerizabilă la mandibulă. Retenția materialului se obține totdeauna prin perforarea lingurii cu o freză de 2 mm.

Dacă sînt utilizați pentru amprentare siliconii, lingura este realizată tot din rășină acrilică autopolimerizabilă și la maxilar. Este preferabilă să se se folosească totdeauna linguri individuale din rășini acrilice, dar aceasta creează dificultăți în momentul demulării. Dacă modelul prezintă retentivități mari, lingura trebuie să fie tăiată înainte de a se îndepărta modelul din amprentă.

Înainte de amprentare, raportul dintre marginea lingurii și fundul de sac, este necesar să fie examinat cu foarte multă grijă. Adaptarea, în mod obișnuit, se realizează prin controlul vizual, dar cea mai corectă metodă pentru determinarea și descoperirea extinderii marginilor este cea făcută cu ajutorul unui material buco-plastic. Marginile sînt căptușite cu un astfel de material (ceară) și aplicat pe cîmpul protetic care va fi modelat funcțional de țesuturile fundului de sac. Dacă se aplică această tehnică, întotdeauna vor fi confecționate proteze care dezvoltă o forță mare de succiune pentru menținerea pe cîmpul protetic.

În toate cazurile este însă necesar să se utilizeze materialul termoplastic (ceara) localizat pentru zonele dificil de amprentat: lateral față de tuberozități la maxilar și disto-lingual la mandibulă.

În aceste zone există aproape mereu îndoieli dacă lingura este extinsă corect. În toate celelalte zone extinderea lingurii se poate controla vizual.

Tehnica — Deși alginatul este un material care înregistrează în mod satisfăcător multe cazuri, există totuși unele la care rămîne indicația strictă de utilizare a siliconilor și a thiocauciucurilor (dacă se amprentează preextracțional), cu condiția ca lingura individuală să fie foarte intim adaptată pe model și pe cîmpul protetic.

Siliconii și thiocauciucurile sînt indicate în următoarele situații:

— la mandibulă, cînd dinții laterali au fost extrași de mulți ani și există o invadare a țesuturilor vecine către suprafața de sprijin a protezei;

— în cazurile de microstomie, cînd lingura de dimensiuni mici va fi cu multă ușurință introdusă în gură și așezată pe cîmpul protetic.

Mai înainte de a insera lingura cu materialul pentru amprentă, pacientul își va clăti gura cu apă sau cu un solvent al mucusului — soluție de bicarbonat de sodiu — o lingură la un pahar cu apă.

Este recomandabil să se ia mai întîi aprenta inferioară deoarece produce mai puțin disconfort, decît cea superioară.

Dacă amprenta inferioară este luată mulțumitor de la prima încercare, pacientul va avea încredere în operator și teama va dispare.

Trei zone au fost menționate ca fiind dificile pentru obținerea unei amprente corecte.

Dintre acestea în dreptul tuberozităților superioare și în regiunile disto-linguale se produc deseori goluri de aer sau subextensii, cu toate că în rest are aspect de amprentă foarte corectă. Golurile de aer apar cînd procesele alveolare sînt pronunțate și nu a intervenit o rezorbție mare. Pentru a elimina aerul și a se asigura o bună extensie a marginilor, se va depune o cantitate mai mare de material de amprentă. Astfel, înaintea inserției lingurii încărcate, o mică cantitate de alginat este plasată în aceste zone cu degetul sau cu spatula.

Dacă bolta palatină este foarte adîncă, va fi de asemenea acoperită în

Scanned with OKEN Scanner

același mod, spre a se readuce posibilitatea acumulării aerului în acest loc. Cantitatea materialului de amprentă așezat în lingura individuală va fi raportată la grosimea amprentei pe care o dorim și la suprafața ce va fi amprentată.

O greșală obișnuită este de a supraîncărca lingura cu material, așa încît nu va mai putea fi corect aplicat.

Se cere multă grijă în umplerea lingurii superioare, deoarece din aceasta materialul nu scapă ca la cea inferioară. O greșală obișnuită este de a împinge lingura spre suprafața cîmpului protetic pînă presează pe țesuturi. Există două tehnici pentru așezarea lingurii superioare încărcate cu material de luat amprentă pe cîmpul protetic. Într-una este aplicată mai întîi marginea posterioară și apoi lingura este apăsată pe cîmpul protetic. Prin această tehnică se reduce posibilitatea scurgerii materialului în exces peste palatul moale. Dimpotrivă, se creează o presiune hidraulică ce determină alunecarea materialului de amprentă spre lateral în fundurile de sac și spre anterior.

A doua tehnică constă în a plasa mai întîi lingura în partea anterioară împingînd apoi pe cîmpul protetic porțiunea posterioară. Această metodă favorizează curgerea materialului în exces de-a lungul palatului moale, ceea ce înseamnă că trebuie controlată cantitatea materialului depus în lingură.

La introducerea lingurii, buzele și obrajii sînt îndepărtați în afară cu oglinda sau cu un deget, spre a împiedica prinderea aerului și spre a preveni cutarea acestor țesuturi sub lingură.

Marginile amprentei se modelează prin comprimarea cu blîndețe a obrajilor și a buzelor peste pereții lingurii. În timpul acestei acțiuni materialul în exces este mobilizat de-a lungul zonei fundului de sac spre exteriorul lingurii. Aceasta va preveni deformările fundului de sac și, de asemenea, va favoriza retenția materialului de amprentă în lingură. Metoda modelării active de către mușchi este folosită alternativ cu modelarea pasivă.

Tracțiunea excesivă a buzelor și a obrajilor reduce extinderea fundului de sac, obținîndu-se astfel o subîntindere a protezei.

Trebuie realizată totdeauna o modelare atentă și plină de grijă a marginilor amprentei funcționale. De ea depinde menținerea protezei pe cîmpul protetic și confortul pacientului. De cele mai multe ori, o lingură adaptată foarte corect la periferia cîmpului protetic, reprezintă garanția pentru obținerea unei amprente exacte.

Analiza amprentei. După ridicarea de pe cîmpul protetic și scoaterea din cavitatea bucală, operatorul privește foarte atent suprafața amprentei în vederea decelării eventualelor defecțiuni. Defecțiunile care se pot observa sînt următoarele:

— goluri la nivelul suprafeței sau al marginilor, care sînt datorate bulelor de aer sau resturilor de salivă incluse între amprentă și suprafața cîmpului protetic. Modelul turnat într-o astfel de amprentă are în locul minusurilor, plusuri. Proteza confecționată în zona respectivă nu are contact cu suprafața cîmpului protetic. Sprijinul nu va mai fi uniform și egal în toate zonele suprafeței cîmpului protetic;

— marginile amprentei desprinse de lingură sau foarte subțiri, fără suport rigid. Modelul rezultat are limite marginale deformate, cu volum și formă diferite față de cele ale cîmpului protetic. Modelul nu mai reprezintă copia pozitivă a cîmpului protetic;

Scanned with OKEN Scanner

—fracturi la nivelul spațiilor interdentare, modelul va avea plusuri în aceste zone;

—conturul coletului dinților restanți șters, cu minusuri pe model apar dinți mai puțin delimintați în zona unde vor fi secționați.

Amprenta efectuată cu presiuni inegale, precum și mișcarea materialului de amprentă în timpul prizei produc erori dintre cele mai grave, deoarece forma și volumul modelului nu mai sînt identice cu cea a cîmpului protetic. Proteza confecționată pe un astfel de model, nu se poate adapta pe cîmpul protetic.

Amprenta în protezarea imediată se impune să fie mult mai corectă decît pentru protezările obișnuite, deoarece erorile în această fază de tratament nu mai pot fi remediate, fiind constatate cînd este prea tîrziu. Defecțiunile protezelor confecționate după o amprentă imprecisă sînt observate cînd pacientul este edentat. Confirmarea existenței unor defecțiuni la amprentă în protezarea imediată, impune să se treacă imediat la repetarea fazei de amprentare.

Înainte de a trimite amprenta în laborator, este spălată sub un jet de apă pentru îndepărtarea urmelor de salivă sau de sînge. Urmele de sînge sau de salivă de pe suprafața amprentei produc modificări în structura stratului superficial al modelului. Modelul va avea o suprafață ușor rugoasă cu aspect granulos.

Păstrarea și transportul amprentei din cabinet la laborator. După ce amprenta a fost spălată, se taie din marginile în exces, ca să rămînă în limitele care interesează. În vederea transportului este așezată cu suprafața mucozală în sus. Sub extremitățile distale ale protamprentei se introduc cîteva rulouri de vată pentru ca părțile din aceste zone ale amprentei nesusținute de portamprentă să nu fie deformate. Este ideal ca timpul de păstrare pentru orice fel de amprentă să fie cît mai scurt.

Dacă modelul nu se poate turna în limitele de timp indicate pentru material, se va recurge la utilizarea unor materiale de amprentă (siliconi, thiocauciucuri) care permit păstrarea pe o perioadă de timp mai lungă și cu o șansă de eroare mai scăzută. Este recomandabil să existe condiții tehnico-materiale în fiecare cabinet sau serviciu de stomatologie, pentru turnarea imediată a modelelor. Amprenta cu elastomeri sau siliconi poate fi păstrată la temperatura camerei sau la temperatură mai joasă dar nu în mediu umed, apos. Amprenta cu eugenat de zinc este foarte fragilă, se poate fractura ușor la cele mai mici șocuri, ceea ce solicită să fie păstrată cu multe menajamente.

Transportul amprentei în laborator va fi efectuat numai în condiții care respectă conservarea în întregime a calităților. Pentru transport este indicat să se folosească un cristalizator care să aibă în interior o atmosferă corespunzătoare prescripțiilor materialului.

Pentru obținerea modelului cu caracteristici optime este obligatoriu la amprenta din alginat, să se toarne pasta de ghips dur imediat ce amprenta a fost scoasă din gură, spălată și tratată cu soluția de fixare. Orice amînare este însoțită de apariția modificărilor dimensionale ale alginatului și, în consecință, de realizarea unui model necorespunzător.

Scanned with OKEN Scanner

5.

RELAȚIILE INTERMAXILARE ÎN CADRUL PROTEZĂRII IMEDIATE

Protezarea imediată s-a dezvoltat datorită avantajelor pe care le prezintă. Posibilitatea reproducerii cu fidelitate a relației intermaxilare existente constituie unul dintre avantajele acestei tehnici.

Bineînțeles, nu trebuie să se accepte totdeauna ca fiind normală și bună de reprodus relația existentă, care se evidențiază prin raportul de contact al dinților naturali prezenți pe arcadă.

Este posibil ca, de-a lungul anilor, relațiile mandibulo-maxilare atît în plan orizontal cît și în plan vertical, să se schimbe față de cum au existat la dentația permanentă cu arcade echilibrate. Asemenea modificări se pot datora următoarelor: abraziunii dinților, obturațiilor incorecte, extracției unor dinți, migrărilor dentare și prezenței unei lucrări protetice incorecte. Din aceste considerente este necesar mai înainte să se facă totdeauna o examinare foarte atentă și competentă a ocluziei pacientului căruia i se vor confecționa proteze imediate.

Vor fi prezentate cîteva dintre modificările raporturilor mandibulo-maxilare întîlnite la pacienții examinați pentru a fi protezați imediat.

— *Devieri de la poziția de intercuspidare maximă și relația centrică.*

Intercuspidarea maximă este rezultatul unui act reflex care se poate modifica. Aceste modificări pot fi de scurtă sau de lungă durată. Modificările de scurtă durată sînt cauzate de dureri dento-parodontale, dureri articulare sau musculare. De exemplu, dacă o lucrare restauratoare pe de un dinte este modelată cu alte pante cuspidiene decît cele avute de morfologia naturală, contactul prematur poate să ducă, în scurt timp, la declanșarea unei parodontite. Dintele devine dureros la contactul ocluzal. Această durere va determina căutarea și găsirea de către arcada mandibulară a unui alt raport de contact ocluzal cu dinții antagoniști, decît cel de intercuspidare maximă în relație centrică, încît să se evite contactul cu dintele dureros. Conducerea mandibulei într-o mișcare de închidere se face la început conștient, apoi se transformă, prin repetare, într-un reflex. Astfel se instalează inconștient o nouă mișcare stereotipă de închidere.

În cazul în care dizarmonia ocluzală a fost doar de scurtă durată, îndepărtarea cauzei produce, în scurt timp, o revenire la mișcarea automată anterioară. La adult, cele mai obișnuite cauze ale alterărilor mișcării stereotipe de închidere a mandibulei sînt tratamentele stomatologice defectuoase, pierdrea dinților — cu migrările consecutive —, parodontopatiile și ticurile mandibulare. Înclinarea sau migrarea dinților în spațiile edentate vecine creează obstacole ocluzale și noi raporturi interdentare. Față de noile raporturi interocluzale se produce o acomodare progresivă prin adaptarea contracțiilor musculare, reslizîndu-se nu nou tip de mișcare mandibulară. Cu cît sînt absenți

Scanned with OKEN Scanner

mai mulți dinți, cu atît vor trebui tatonate mai multe poziții dentare, în scopul obținerii contactelor dentare maxime cu intercuspidarea cea mai bună.

La examenul raporturilor mandibulo-maxilare se pot evidenția, în faza clinică de determinare a ocluziei, mai multe situații. Pentru exprimarea lor vom utiliza termeni folosiți în literatura străină (I. Anderson și F. Akerman) pe care îi considerăm semnificativi în precizarea acestor raporturi. Termenii se referă la poziția mandibulară în plan orizontal și vertical. Termenul de «poziție musculară» exprimă poziția mandibulei determinată de contracția mușchilor mobilizatori, cînd mandibula este în ocluzie.

Termenul de «poziție dentară» exprimă raportul de contact dentar cu intercuspidare maximă a dinților existenți. În practică se pot întîlni următoarele relații intermaxilare care sînt precizate cu ajutorul termenilor de poziție musculară și poziție dentară:

a. *Poziția musculară și dentară coincide cu relația centrică* (pacienții care prezintă ocluzie stabilă). La acești pacienți sînt prezente un număr de unități de masticație, se realizează suficiente contacte dentare în ocluzie de ambele părți ale maxilarelor. Rezultă că se poate obține o poziție corectă intermaxilară, fără a se recurge la valurile de ocluzie, deoarece contactele dentodentare se produc, obținîndu-se intercuspidare maximă determinată de contracția simetrică a musculaturii. Această poziție poate fi văzută pe modele și comparată cu poziția dentară a pacientului (fig. 6—13).

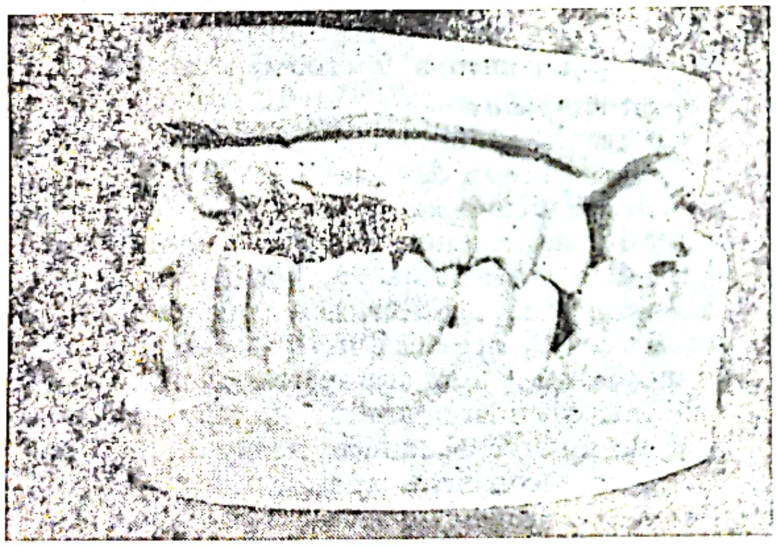

Fig. 6—13. Ocluzie stabilă (datorită existenței stopurilor ocluzale).

Dacă există îndoieli asupra poziției modelelor în ocluzie, atunci se pot așeza cu ajutorul unei ceri de ocluzie. Acest tip de relație intermaxilară, în care există coincidența între poziția musculară și dentară (intercuspidarea maximă să coincidă cu relația centrică) este întîlnit foarte rar, în cadrul examinărilor însoțite de indicația protezării imediate.

b. *Poziția musculară și cea dentară coincid în zona frontală dar lateral unde premolarii și molarii sînt absenți, nu mai există ocluzie dentară* (poziție dentară). La pacient ocluzia este stabilă datorită prezenței stopurilor incizale (dacă există cingu'um proeminent, sau ocluzie labiodontă). Modelele nu se

Scanned with OKEN Scanner

pot aşeza în ocluzie deoarece sînt absente stopurile ocluzale. Poziţionarea lor în ocluzie se obţine numai cu ajutorul şabloanelor de ocluzie. Baza şabloanelor este necesar să prezinte adaptare foarte bună faţă de ţesuturile cavităţii bucale, pentru a nu se mobiliza sau deforma.

Dimensiunea verticală care va fi folosită pentru confecţionarea protezelor este cea indicată de relaţia de contact a dinţilor frontali superiori cu cei inferiori.

Operaţia de determinare şi înregistrare a relaţiei intermaxilare este simplă, deoarece are drept scop să stabilească numai distanţa dintre mandibulă şi maxilar în zona postero-laterală şi să determine planul de ocluzie (nivelul şi direcţia).

Dacă se constată modificări ale contactelor dento-dentare la nivelul dinţilor restanţi din zona frontală, deoarece mulţi pacienţi obişnuiesc să ducă mandibula într-o poziţie anterioară pentru a avea contacte multiple (în această zonă unde mai sînt dinţi), se subînţelege că, în aceste situaţii, relaxarea musculaturii mobilizatoare a mandibulei este deosebit de necesară în scopul repoziţionării mandibulei în relaţia centrică, cu obţinerea unei înregistrări corecte a relaţiei intermaxilare fără propulsie. Pentru relaxarea musculaturii se încearcă folosirea uneia dintre manevrele cunoscute de fiecare specialist.

De obicei, după determinarea şi înregistrarea relaţiei intermaxilare, valurile de ocluzie se lipesc între ele fiind îndepărtate împreună din cavitatea bucală. Dacă se dezlipesc, tăieturile din valuri făcute anterior ajută să fie reasamblate în poziţia stabilită în gură. Modelele sînt aşezate în şabloanele de ocluzie şi sînt menţinute în aceeaşi relaţie stabilită la pacient.

După aşezarea ansamblului modele-şabloane în ocluzie, este posibil să apară un spaţiu (inocluzie verticală) între dinţii frontali. Cauza cea mai probabilă ce creează acest spaţiu este că s-au introdus în gură borduri de ocluzie insuficient de bine plastifiate şi de modelate. Pacientul a dus mandibula în poziţie de ocluzie cu efort crescut, fiind exercitată compresiune pe ţesuturile moi din zonele edentate. Suprafaţa modelelor este dură, necomprimabilă, de aceea distanţa dintre cele două modele va fi mai mare decît cea stabilită în gură, iar dinţii frontali vor rămîne în inocluzie.

Cîmpurile protetice în ocluzie, cu rezilienţă mare a mucoasei, favorizează apariţia acestui fenomen. Sînt unii specialişti care acceptă această distanţă (spaţiu de inocluzie), avînd ca argument că proteza parţială se înfundă pe cîmpul protetic după o perioadă de timp mai mică sau mai mare, şi dinţii naturali ajung în contact. Sîntem de acord cu acest fenomen, dar cu condiţia ca acest spaţiu să nu mărească dimensiunea verticală de ocluzie, să fie insuportabil pentru poziţia mandibulei, să nu apară oboseala musculară şi traumatismul ţesuturilor subiacente bazei protezei. Dacă spaţiul este mare, se poate reduce prin şlefuire ocluzală la nivelul dinţilor laterali, cînd aceştia sînt din răşină acrilică. La dinţii din porţelan, trebuie să se manifeste de la început multă prudenţă faţă de o eventuală mărire a dimensiunii verticale, deoarece porţelanul nu este posibil să fie şlefuit. Se intervine de urgenţă dacă nu este suportată modificarea dimensiunii verticale, fiindcă există posibilitatea ca, în mod reflex, să se mărească forţa de contracţie a muşchilor ridicători şi să se înfunde protezele la scurt timp de la aplicare, cu consecinţe nedorite asupra troficităţii ţesuturilor (mucoasă şi os).

Scanned with OKEN Scanner

În afara spațiului de inocluzie creat prin introducerea în gură a bordurilor de ocluzie nemodelate, se poate produce frecvent și o altă eroare. În timpul mișcării de ridicare a mandibulei declanșată de o forță de contracție musculară mai mare, pacientul poate face involuntar o mișcare de propulsie (de glisare anterioară). Această mișcare de alunecare anterioară a mandibulei trebuie decelată și împiedicată.

În practică se mai pot produce modificări ale relației intermaxilare cauzate de contactul prematur al șabloanelor de ocluzie în zona distală. Aceasta se datorește fie distanței reduse dintre tuberozitatea maxilară și tuberculul piriform mandibular în poziție de ocluzie, fie unei grosimi exagerate a bazei șablonului în această zonă. Observația atentă înlătură producerea unei astfel de erori. Reducerea plăcii șablonului de ocluzie prin răscroire sau prin subțiere, evită contactul prematur al șabloanelor în zona distală.

c. *Poziția musculară și cea dentară nu coincid (pacienții cu ocluzie instabilă).* La nivelul celor două arcade dentare există mai multe contacte dento-dentare instabile în zonele laterale, mandibula nu este situată în relație centrică. Contactele dentare premature sînt rezultatul migrărilor dentare în sens vertical și orizontal (fig. 6—14) sau al unor microproteze cu modelaj ocluzal nefuncțional.

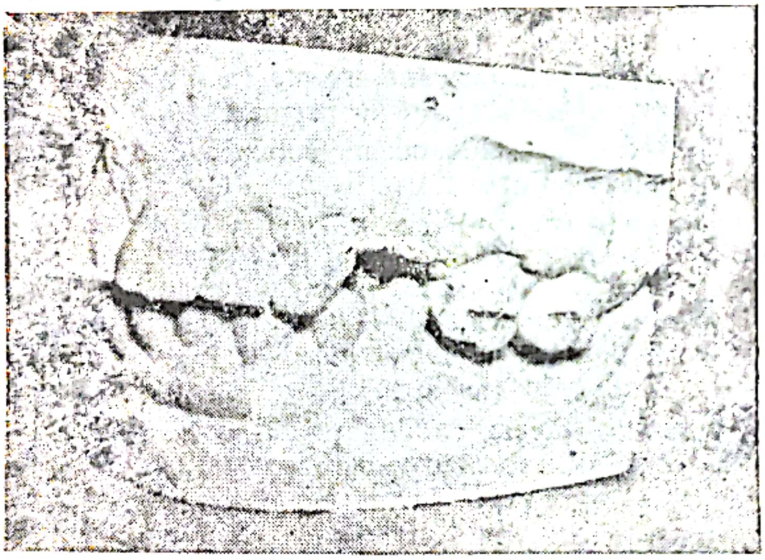

Fig. 6—14. Ocluzie istabilă (absența stopurilor ocluzale).

Poziția mandibulei la acești pacienți poate să fie anterioară, posterioară sau laterală, față de poziția musculară (cu relație centrică). Cele două arcade dentare în ocluzie avînd contacte dentare izolate instabile este indicat (în astfel de cazuri) ca, înainte de înregistrarea raporturilor intermaxilare, să se îndepărteze toate cauzele care împiedică să se realizeze contacte maxime între cele două arcade dentare. În general, trebuie reduse prin șlefuire numai punctele izolate de contact care produc deplasarea mandibulei. Această șlefuire de echilibrare ocluzală se poate face într-una sau mai multe ședințe. De reținut că șlefuirea punctelor de contact premature trebuie să se efectueze fără să modifice dimensiunea verticală de ocluzie. În unele cazuri este necesară extracția unui dinte din zona laterală care împiedică intercuspidarea maximă. Modelele

Scanned with OKEN Scanner

obținute după echilibrarea ocluzală pot fi așezate în ocluzie numai cu ajutorul șabloanelor. Mai rar, există posibilitatea ca cele două modele, după șlefuirea de echilibrare ocluzală, să se poată așeza în ocluzie fără ajutorul șabloanelor sau a cerii de înregistrare.

d. *Poziția musculară nu se mai poate compara cu cea dentară*, fiindcă aceasta nu mai există. Sînt pacienți fără ocluzie dentară, contactele dento-dentare nu mai sînt prezente deoarece lipsesc mulți dinți, iar cei restanți nu se mai întîlnesc cu antagoniștii. Mandibula poate să fie situată anterior sau posterior față de cea din ocluzia centrică. De exemplu, o poziționare anterioară a mandibulei se poate întîlni în edentații termino-terminale uni- sau bimaxilare, care au avut în starea de dentat ocluzie adîncă în acoperiș în zona frontală. În urma pierderii punctelor de contact în zona laterală prin edentare, sprijinul mandibulei se realizează numai pe un grup de dinți. Este cunoscut, că tabla osoasă externă alveolară a dinților frontali are o rezistență slabă. Exercitarea întregului sprijin mandibular pe suprafețele palatinale ale dinților frontali, care reprezintă adevărate planuri înclinate, are ca rezultat vestibularizarea lor, cu propulsia mandibulei. Dacă la aceștia se produc noi extracții, sprijinul mandibulei devine mai instabil. Modificarea poziției mandibulei în ocluzie se poate întîlni și la cei care au avut raporturi de ocluzie cap la cap. Prin pierderea punctelor de sprijin molare (stopurile ocluzale), mandibula poate aluneca anterior sau posterior, după direcția în care sînt înclinate fețele de abraziune incizale ale dinților restanți.

În ambele deplasări mandibulare, anterioară sau posterioară, există asociată și o reducere a dimensiunii verticale care trebuie să fie redimensionată (fig. 6—15). În cazurile în care s-a pierdut dimensiunea verticală este necesar, în general, ca aceasta să fie restaurată. Restabilirea dimensiunii verticale reprezintă o etapă de incertitudine, datorită lipsei unui mijloc perfect și sigur de determinare. Se pot folosi metode combinate pentru restabilirea și verificarea dimensiunii verticale, ca: spațiul de inocluzie, deglutiția și testele fonetice. Fiecare dintre noi practică testele fonetice pentru controlul corectitudinii dimensiunii verticale, cerînd pacientului să pronunțe cuvinte care conțin consoanele «m», «s», vocala «i» etc.

Fig. 6—15. Contacte dento-dentare în zona frontală.

Tehnica determinării dimensiunii verticale la pacienții care au dinții frontali superiori și inferiori cu ajutorul spațiului minim de vorbire (Silverman și colab.) pare a fi foarte simplă și destul de precisă, de aceea o adoptăm adesea în practica noastră.

Scanned with OKEN Scanner

După determinarea dimensiunii verticale și a relației intermaxilare sînt situații cînd se trece direct la confecționarea și terminarea protezelor fără a mai fi necesară proba machetelor. Complexul modele-șabloane sau ceară de ocluzie este trimis tehnicianului cu indicații scrise pe fișa de laborator referitoare la: culoarea, dimensiunea și forma dinților, a zonelor care vor fi foliate și radiate, a dinților care vor fi secționați și a raporturilor interdentare.

Trebuie reținut că sînt alte situații în care proba machetei este necesară și obligatorie, fiind dictată de repartizarea topografică a dinților și de relația intermaxilară.

În concluzie, relațiile mandibulo-maxilare întîlnite la pacienții înainte de protezarea imediată sînt, de cele mai multe ori, modificate față de relația centrică. Examenul acestor relații (la pacient și pe modele) evidențiază noile poziții pe care le-a luat mandibula, datorită schimbărilor apărute în morfofiziologia arcadelor dentare naturale.

Precizarea poziției mandibulare înainte de începerea fazelor de tratament propriu-zise și restabilirea, în unele cazuri, a relației mandibulo-maxilare în limite fiziologice este obligatorie. Pentru restabilirea dimensiunii verticale se indică folosirea a cît mai multor probe de control ale redimensionării.

6.

PROBA MACHETELOR LA PROTEZELE IMEDIATE

Machetele controlate pe modele și apoi în gură, cu dinții în ocluzie, oferă posibilitatea să se verifice corectitudinea înregistrărilor efectuate în cabinet și a transpunerilor executate în laborator. Exactitatea dimensională a modelelor alături de corectitudinea determinării și înregistrării relației intermaxilare, reprezintă elementele de care depinde succesul în protezarea imediată.

În restaurarea protetică imediată cu ajutorul protezelor mobile trebuie excluse erorile, deoarece sînt constatate după ce dinții au fost extrași și reprezintă o mare dificultate, care este greu sau imposibil de corectat.

Proba machetelor prezintă unele particularități. Sînt montați adesea numai o parte din dinți, în general grupul din zonele laterale. Exemplu, în edentațiile termino-terminale, care urmează să fie transformate în edentații totale, macheta are numai dinții laterali.

În cadrul acestei probe sînt efectuate mai multe operații pentru o verificare cît mai amănunțită și corectă. Extrabucal se controlează:

— exactitatea adaptării bazelor față de modele;
— raportul dinților față de creasta alveolară;
— contactele ocluzale cu dinții antagoniști;
— aspectul machetei bazei, dacă este suficient de rezistentă pentru proba pe cîmpul protetic.

Scanned with OKEN Scanner

Endobucal se controlează după inserţia lor pe cîmpul protetic, astfel:

— Adaptarea machetei bazei faţă de ţesuturi, dacă apare mişcarea de basculare la presiunea digitală alternativă la nivelul feţelor ocluzale ale dinţilor din zonele laterale. Dacă baza machetei nu este adaptată cu exactitate pe cîmpul protetic, este imperios necesar să fie luată o nouă amprentă, înainte ca tratamentul să poată continua (modelul pe care a fost realizată macheta nu este identic cu forma şi dimensiunea cîmpului protetic).

— Controlul relaţiei intermaxilare. Dacă raporturile orizontale şi verticale intermaxilare, aşa cum au fost determinate la dinţii naturali rămaşi, au fost acceptate ca fiind corecte, atunci machetele în ocluzie trebuie să coincidă cu contactele dento-dentare naturale. Acolo unde a fost stabilită o nouă relaţie intermaxilară în faza de înregistrare, gradul modificării şi al preciziei acestei înregistrări este evaluat cu ajutorul machetelor în această fază.

În cadrul controlului relaţiei intermaxilare, totdeauna este necesar ca operatorul să se asigure că bazele machetei sînt în totalitate în contact cu mucoasa cîmpului protetic. Pentru aceasta, cel mai simplu mijloc de control este de a introduce lama unei spatule între dinţii artificiali şi a o rota cu blîndeţe. Dacă bazele machetelor nu sînt exact aşezate pe mucoasă, va apărea un spaţiu între suprafeţele ocluzale ale dinţilor artificiali.

Erori în relaţia intermaxilară. Este posibil să se producă două feluri de erori.

Prima este întîlnită mai mult şi se caracterizează prin prezenţa unui spaţiu între feţele ocluzale ale dinţilor laterali. Aceasta arată că distanţa dintre crestele alveolare ale pacientului este mai mare decît distanţa care separă crestele celor două modele.

Dacă modelele au fost montate în raporturile respective, folosind şabloanele de ocluzie şi lucrîndu-se după procedeul cunoscut, înseamnă că modificarea nu s-a produs în laborator, ci în clinică.

Corectarea se execută destul de simplu, ceara roz sub formă de placă, în grosime corespunzătoare, plastifiată este aşezată pe feţele ocluzale ale dinţilor machetei, după care se dirijează pacientul să-şi ducă mandibula în relaţie centrică. Machetele nu mai sînt montate în ocluzor sau articulator, sînt trimise separat în laborator, pentru o nouă montare.

Al doilea tip de eroare este cel în care există contact al dinţilor posteriori, însă apare un spaţiu de inocluzie între dinţii anteriori. Această eroare poate fi de origine clinică sau de laborator.

Dacă pacientul presează asupra bordurii şablonului de ocluzie fără nici o măsură, mucoasa este comprimată, iar distanţa dintre creste este temporar mărită. Aşezate şabloanele de ocluzie pe modele, o comprimare asemănătoare nu este posibilă. Ţesuturile sînt mult mai uşor comprimate în zona distală a ambelor maxilare decît în zona anterioară şi va determina o creştere mai mare a distanţei în regiunea distală decît în segmentul anterior.

În laborator se poate modifica dimensiunea verticală, în sensul măririi, numai dacă se lucrează neatent, astfel:

— Soclurile celor două modele la nivelul extremităţii să vină în contact şi să împiedice aşezarea corectă a şabloanelor de ocluzie.

— Piuliţa şurubului ce menţine braţul superior la o anumită distanţă nu a fost strînsă şi s-a produs deplasarea acestuia.

Scanned with OKEN Scanner

La proba protezei este necesar ca stomatologul să nu neglijeze să facă mai multe precizări pe care să le transmită în scris laboratorului referitoare la:

— zona Ah;
— zonele de despovărare;
— caracteristicile dinților artificiali;
— elementele de menținere și stabilizare (dacă proteza este parțială).

— *Zona Ah*, cunoscută în literatură și sub numele de « zona postdam », ceea ce înseamnă limita posterioară. Închiderea periferică etanșă a protezei totale superioare se obține prin ușoara presare de-a lungul întregului perimetru. În fundul de sac, marginea protezei presează ușor asupra mucoasei, dar pe marginea posterioară a palatului este aplicată cu o presiune crescută. Această presiune crescută distal este de importanță deosebită pentru retenția protezei în timpul inciziei alimentelor. Zona distală unde se realizează închiderea periferică a protezei se cheamă « zona Ah » sau « postdam ». Forma și adîncimea sa trebuie determinate înaintea pregătirii machetelor pentru confecționarea protezei. Este recomandabil să fie tăiat în « zona Ah » pe model, cît pacientul este încă prezent, astfel ca să se poată face referiri cît mai precise la țesuturile palatinale din zona respectivă.

În practică, frecvent se trasează o linie pe model, iar tehnicianul urmează să graveze adîncimea. Mai rău este cînd unii specialiști nu dau nici o indicație tehnicianului asupra poziției zonei « Ah ».

Este cunoscut că această zonă este situată imediat anterior față de axa de rotație a palatului moale pe țesutul moale imobil. Poziția sa exactă este stabilită printr-o combinație de repere anatomice și o fixare vizuală a axei de rotație a palatului moale.

Pacientului i se cere să spună « Ah », și se notează linia de vibrație a palatului moale. Linia de-a lungul zonei de vibrație este trasată în gura pacientului cu ajutorul unui creion chimic, după care se inseră pe cîmpul protetic macheta protezei. După această operație se procedează astfel: dacă baza acoperă linia va fi tăiată de-a lungul liniei care s-a imprimat pe ea de pe țesuturi, dacă baza este scurtă față de linia trasată în gură, se va extinde cu ceară.

Macheta este așezată pe model și poziția zonei « Ah » se va marca după marginea posterioară a machetei, care a fost mai înainte bine delimitată. Tăietura verticală în model este făcută cu ajutorul unui bisturiu și are o adîncime variabilă în funcție de grosimea și rezilienta țesuturilor din zona « Ah ». Cu cît țesutul este mai gros și mai compresibil, cu atît mai adîncă va fi tăietura verticală. În general, pe părțile laterale ale palatului, ea va fi mai adîncă decît în zona centrală. Zona « Ah » va fi extinsă în spatele tuberozităților spre a întîlni extremitățile distale ale fundului de sac vestibular de fiecare parte. Tăietura verticală este completată prin gravarea oblică spre anterior pe o lățime de 2—3 mm pentru a cuprinde întreaga zonă.

— *Zonele de despovărare (foliere)*. Sînt reprezentate de zonele foarte dure, atît la maxilar cît și la mandibulă, asupra cărora nu trebuie să se exercite presiuni excesive. La maxilar, rafelul median reprezintă zona care este supusă frecvent presiunilor, în urma cărora se produc leziuni și bascularea protezei; zona extracțiilor recente cu aspecte caracteristice sub formă de mici proeminențe, determinate de neregularitățile osoase, acoperite de o mucoasă subțire. Toate zonele sensibile sînt depistate prin palpare digitală din aproape în aproape.

Scanned with OKEN Scanner

și conturate cu creionul pe modele. Pe fișe se va indica tehnicianului grosimea foliei de metal care va fi folosită.

— *Caracteristicile dinților artificiali anteriori.* După proba machetei, în prezența pacientului se va schița tratamentul, luîndu-se hotărîrea asupra tipului de proteză imediată ce este necesar să fie confecționată.

Prezența modelelor este utilă pentru a discuta planul de tratament cu pacientul și pentru a-i argumenta orice intervenție care se va efectua în scopul îmbunătățirii aspectului fizionomic prin modificările în poziția, forma și eventual culoarea dinților. Dacă este dorită o îmbunătățire a fizionomiei se va discuta cu pacientul să se descopere și să se clarifice doleanțele, astfel fiind posibil să fie eliminate unele erori care pot să apară în legătură cu caracteristicile dinților artificiali.

— Poziția dinților, care se constată prin examinare în repaus și cînd zîmbește, determină pe stomatolog să decidă ce schimbări sînt dorite în raport cu nivelul buzei și în poziția lor antero-posterioară. La protezele totale, dacă dinții artificiali sînt plasați în aceeași poziție cu cea naturală, va interveni o considerabilă instabilitate. La multe dentații naturale există o supraocluzie incizală adîncă. Aceste raporturi nu pot fi tolerate la dinții artificiali, deoarece nu sînt compatibile cu stabilitatea și menținerea protezelor totale pe cîmpurile protetice și, de aceea, trebuie schimbate. Reduceri de 2—3 mm la nivelul incisivilor inferiori pot fi făcute la proteza imediată, fără să fie observate de pacient.

— Caracteristicile dentare individuale. Fiecare dinte natural are formă și contur propriu. Un dinte plat apare mai mare decît unul cu suprafață convexă. Acest efect este produs de pata de lumină reflectată de suprafața vestibulară. La dintele plat, aceasta este o pată lată întinsă peste întreaga suprafață a dintelui, în timp ce la dintele convex suprafața reflectă lumina, dar laturile par a fi în umbră. De asemenea, o suprafață neregulată fragmentează lumina într-o serie de mici zone și creează senzația că dinții sînt mai mici.

O îmbunătățire însemnată în aspectul dinților artificiali este obținută, dacă sînt șlefuite muchiile incizale pentru a imita fațetele de uzură ale dinților naturali.

Schimbări mici în conturul coletului sînt de asemenea importante în restaurarea caracterului fizionomic al dentației naturale.

Mulți pacienți solicită să li se păstreze poziția, forma și dimensiunea dinților frontali superiori la protezele imediate. În scopul satisfacerii acestor doleanțe, am folosit o tehnică ce a permis menținerea corelației dento-faciale și după protezarea imediată.

Tehnic, sînt efectuate următoarele operații:

— În cabinet, după ce s-a indicat ce dinți vor fi extrași, se amprentează cu material elastic întreaga arcadă interesată, precum și arcada antagonistă. Totodată se alege culoarea dinților și elementele pentru ancoraj ale viitoarei proteze, dacă este parțială.

— În laborator, amprenta este preparată prin spălare sub un jet de apă și uscată cu aer cald. În impresiunile dinților care urmează să fie extrași se toarnă ceară albastră în stare ușor fluidă. În această ceară se înfige cîte un știft de sîrmă de circa 12 mm lungime, care rămîne liber jumătate, în jurul acestuia se realizează un mic bont radicular din ceară de aproximativ 4—5 mm.

Scanned with OKEN Scanner

— În amprenta astfel pregătită se toarnă modelul din moldano. După demularea amprentei rezultă un model care prezintă în zona frontală dinții indicați pentru extracție realizați din ceară, de aceeași formă, mărime și poziție. Se continuă cu realizarea machetei bazei, executată după tehnicile cunoscute.

— Materialul pentru dinții anteriori. În general sînt preferați dinții din acrilat, deoarece se pot șlefui pentru a se modifica forma și dimensiunea.

7.

ELEMENTELE DE STABILIZARE ALE PROTEZELOR PARȚIALE IMEDIATE

Proteza parțială imediată reprezintă soluția terapeutică pentru restaurarea integrității arcadelor dentare cînd apare indicația extracției unui număr mai mare de dinți. Rezultă că aceste proteze nu sînt foarte rar confecționate în serviciile de stomatologie, ceea ce atrage după sine necesitatea de a se insista asupra scopului profilactic ce trebuie urmărit prin aplicarea lor pe cîmpul protetic.

Profilaxia dinților restanți și, totodată, a celorlalte elemente morfologice ale cîmpului protetic este asigurată dacă se acordă o atenție deosebită confecționării protezei atît în fazele tehnice de lucru în laborator, cît și în cele clinice, începînd cu operația de amprentare și sfîrșind cu tratamentul de acomodare. În vederea profilaxiei dinților restanți se urmărește, în special, stabilizarea biologică a protezelor pe cîmpul protetic.

Menținerea, sprijinul și stabilizarea protezelor parțiale reprezintă probleme deosebit de dificile, deoarece cîmpul protetic se poate prezenta în forme aproape infinit de variate, iar protezele parțiale au tendința de a se deplasa în toate direcțiile. Menținerea și stabilitatea este asigurată, în cele mai multe cazuri, cu ajutorul croșetelor care s-au dovedit a fi mai economice și uneori mai eficiente, decît sistemele de mare precizie, cum ar fi culisele, telescoapele etc.

În terapia edentatului parțial nu se ține seama însă de rolul profilactic al restaurării protetice, fiind lăsată uneori conceperea protezelor numai în grija tehnicianului dentar, care are misiunea să rezolve situația clinică fără să cunoască fiziopatologia cîmpului protetic al pacientului. Din experiența practicienilor cu o îndelungată activitate, s-a constatat că rezultatele favorabile sînt întîmplătoare și, în multe cazuri, protezele astfel realizate, provoacă mai mult rău decît bine. Din această cauză, unii pacienți prezintă teamă față de protezele parțiale mobilizabile iar stomatologii, în general, au puțină încredere în tratamentele efectuate cu ajutorul acestor proteze. Așa se și explică de ce autori cu renume au denumit protezele «aparate de extracție lentă a dinților» sau «preludiul protezelor totale». De aceea, noi accentuăm prin afirmația: de stabilizarea protezelor parțiale depinde nu numai refacerea funcțiilor tulburate ale aparatului dento-maxilar, ci și profilaxia țesuturilor cîmpului protetic.

Scanned with OKEN Scanner

În literatura stomatologică sînt prezentate numeroase elemente și sisteme pentru stabilizarea protezelor parțiale, unele sînt simple, altele complicate, cele simple sînt executate în laborator, iar cele complexe sînt fabricate. Dintre toate acestea, croșetele dentare din sîrmă sînt cele mai frecvent utilizate pentru protezele acrilice. Trebuie cunoscut, înainte de conceperea croșetelor, în ce direcție proteza va avea tendința să se deplaseze mai mult, fiind știut că orice proteză parțială se poate desprinde, înfunda, mezializa, distaliza, lateraliza, sau bascula. Deplasarea este mai accentuată într-un sens sau altul în funcție de tipul de edentație și de aspectul celorlalte structuri morfologice (creste, boltă palatină, tuberozități, bride). Croșetele sînt concepute și alese, încît să frîneze sau să limiteze aceste deplasări.

În practică însă se urmărește adesea numai ancorarea sau agățarea de dinții restanți. Dar și în această direcție există deficiențe, deoarece nu întotdeauna se apreciază corect capacitatea dinților stîlpi de a suporta sarcini și de aceea, de multe ori, forța croșetelor depășește limitele fiziologice ale implantării dinților.

Este cunoscută capacitatea parodonțiului de a se adapta la forțele care acționează vertical asupra dinților, prin intermediul lichidului interstițial sau prin forma și direcția fibrelor lui Sharpey. Această capacitate de amortizare trebuie concepută în cadrul limitelor mecanobiologice, și practica ne-a arătat, de multe ori, consecințele supradozării.

De asemenea, este cunoscută incapacitatea parodonțiului de a rezista la forțele care apasă asupra dintelui din alte direcții decît cea axială.

Privind modul de acțiune mecanică a croșetelor, împărțim forțele care acționează asupra dinților stîlpi în două grupe:

—forțe verticale supradozate;

—forțe orizontale sau oblice.

—Forțele verticale nocive pentru parodonțiu apar în două situații în cadrul funcționalității protezelor și anume, cînd proteza este desprinsă de pe cîmpul protetic pentru igienizare și în timpul procesului de masticație. Deci forțele verticale pot fi orientate spre axul dinților și se numesc presiuni, sau pot fi orientate spre coroanele dentare și se numesc tracțiuni.

Presiunile verticale nocive apar în mai multe situații, condiționate, pe de o parte, de aspectul morfofiziologic al cîmpului protetic, iar pe de altă parte, de concepția greșită, nebiologică a construcțiilor cu sprijin dentoparodontal.

Unul dintre exemplele tipice îl constituie aplicarea pe dinții cu suprafață de implantare redusă sau cu rădăcini scurte și subțiri, cu leziuni cronice sau acute parodontale, a elementelor de sprijin dento-parodontal: pintenii ocluzali. Supraîncărcarea este cu atît mai mare cu cît se urmărește sprijinirea întregii construcții numai pe cîțiva dinți restanți. Dacă la toate acestea se mai adaugă și acțiunea unor parapraxii, rezultatul negativ al reacției parodontale este și mai evident. Tracțiunile verticale supraliminare sînt mai frecvent întîlnite decît presiunile verticale și se datoresc, pe de o parte, terenului deficitar și pe de altă parte, construcției greșite a croșetului.

În legătură cu structura și tehnologia de realizare a croșetelor trebuie analizată neconcordanța care poate să apară între flexibilitate și rezistența dento-parodontală.

Scanned with OKEN Scanner

În mod curent, pentru protezele acrilice sînt realizate croşete cervico-ocluzale, dar mai ales cervico-alveolare din sîrmă groasă de 0,8—0,9 mm diametru, rigidă, care acţionează puternic asupra dinţilor în momentul inserţiei şi dezinserţiei acesteia. Una din principalele deficienţe, care a fost confirmată de mai mulţi autori, constă în aplicarea braţelor active ale croşetelor din sîrmă sub ecuatorul anatomic al dinţilor stîlpi, care nu corespund decît rareori necesităţilor protetice. Zona retentivă de sub ecuatorul anatomic este favorabilă pentru croşete numai în edentaţiile subtotale în care se mai păstrează unul, doi dinţi stîlpi, sau în edentaţiile în care toţi dinţii stîlpi cînt paraleli între ei, situaţie mai rar întîlnită în practică.

La majoritatea pacienţilor, fiecare dinte de pe arcadă are axa de implantare diferită, dar care se modifică în general după edentaţie, de unde apar axele divergente sau convergente.

În aceste condiţii, retentivităţile subecuatoriale se modifică, atît ca poziţie, cît şi ca valoare, încît braţele croşetelor aplicate sub ecuatorul anatomic ar putea fi traumatizante pentru dinţii stîlpi, sau insuficiente pentru stabilizarea protezelor. O apreciere vizuală nu poate fi suficientă ca să se determine cu exactitate ecuatorul şi, mai ales, zona retentivă favorabilă în raport cu flexibilitatea materialului din care este confecţionat braţul activ. Acest braţ se plasează corect dacă se aplică sub ecuatorul de malpoziţie sau ecuatorul protetic, fiind de la început posibil să se calculeze capacitatea mecanică şi biologică a fiecărui croşet. Locul precis unde va fi aplicat braţul elastic este stabilit cu ajutorul paralelografului, care trasează mai întîi ecuatorul protetic al dinţilor de pe model (sau cu ajutorul unui creion care este ţinut în poziţie verticală faţă de toţi dinţii stîlpi).

— Forţele orizontale sau oblice sînt cele mai nocive pentru parodonţiu şi apar destul de frecvent din cauza concepţiei defectuoase a construcţiei protetice. Aceasta apar ca o consecinţă a deplasării protezelor pe cîmpul protetic. Asemenea forţe laterale pot provoca şi croşetele cînd nu există o opoziţie în momentul inserţiei sau dezinserţiei protezei. Acestea pot lua naştere datorită unui braţ retentiv cu elasticitate redusă şi datorită contracroşetului care nu neutralizează braţul elastic datorită construcţiei defectuoase. Bascularea şeilor terminale din cauza înfundării lor poate avea urmări nocive asupra dinţilor.

Comparînd rezultatul acţiunii celor două grupuri de forţe, verticale şi orizontale, rezultă că în majoritatea cazurilor pierderea dinţilor se datoreşte acestor forţe orizontale. Mecanismul pierderii dinţilor este următorul: ţesutul osos este adaptat la tracţiuni şi nu la presiuni, de aceea în sens vertical presiunile mari sînt neutralizate sau rămîn fără efect asupra osului. Totodată, presiunile verticalele sînt intermitente. În sens orizontal, presiunile ajung direct la os prin strivirea ţesuturilor parodontale. Apare liza în direcţia forţei la colet şi în direcţie inversă la apex. Dacă presiunile sînt reduse şi parodonţiul sănătos, paralel cu microdeplasările ce au loc, se produc adaptări prin apoziţie osoasă de partea opusă. Dacă forţele sînt mari şi dinţii nu sînt stabili în noile poziţii în care au ajuns, liza nu merge paralel cu apoziţia, dintele se mobilizează, radiologic apare vizibil un spaţiu periodontal foarte lărgit.

Elementele de menţinere trebuie să fie coordonate în aşa fel încît să transmită toate presiunile în sens axial sau dacă sînt aplicate pe feţele înclinate, acestea să fie neutralizate.

Scanned with OKEN Scanner

O deficienţă care poate apărea în cazul croşetelor din sîrmă, dar şi al celorlalte, constă în nealegerea celui mai eficient croşet pentru cazul edentaţiei respective.

Sînt indicate următoarele croşete din sîrmă de viplă de 0,7 mm:

— croşetul cervico-ocluzal deschis dental, recomandat în edentaţiile terminale care sînt restaurate cu ajutorul protezei parţiale cu placă. Croşetul acţionează prin fricţiune şi agăţare;

— croşetul cervico-ocluzal deschis dental este recomandat în edentaţiile din regiunea laterală, cînd dintele-stîlp este distalizat şi a lăsat o tremă între el şi vecinul său. Acest croşet are şi acţiune contrabasculantă la protezele termino-terminale;

Fig. 6—16. Elementele de menţinere — croşetul cervico-alveolar. *a* — Proteza cu croşetul cervico-alveolar; *b* — croşetul aplicat pe dinţi.

— croşetul cervico-alveolar deschis dental se recomandă pe dinţii laterali care apar mai puţin vizibili şi cu retentivitate mare. Bucla alveolară îi conferă o mai mare flexibilitate (fig. 6—16 a, b).

Sprijinul protezelor parţiale imediate. Pe o arcadă dentară cu toate unităţile de masticaţie integre, presiunea masticatorie se transmite în axul dinţilor, exercitînd un stimul fiziologic asupra ţesuturilor parodontale. Prin in-

Scanned with OKEN Scanner

termediul protezelor adjuncte, presiunea se poate transmite fie numai pe mucoasă (sprijin mucozal), fie, excepțional de rar, este posibil să se sprijine numai pe dinți (sprijin dento-parodontal). Sprijinul dento-mucozal (mixt) și dental a fost rezervat, pînă în ultimul deceniu, numai protezelor parțiale metalice scheletizate. În conceperea acestor proteze se aleg întotdeauna cît mai mulți dinți restanți pe care să se asigure un sprijin apropiat de cel fiziologic (sprijin dental). Sprijinul pe dinții restanți este recomandat din ce în ce mai mult, iar în prezent s-a extins și la protezele parțiale cu placă de acrilat.

Protezele imediate cu placă pot beneficia de avantajele sprijinului dento-mucozal după perioada de cicatrizare a plăgilor postextracționale. În edentațiile termino-terminale și termino-laterale protezate imediat, se practică și utilizarea suportului dentației restante pentru transmiterea presiunilor masticatorii. La protezele mobilizabile cu placă din acrilat s-au încercat soluții simple pentru a realiza sprijinul mixt. Crestele alveolare late, acoperite cu o mucoasă bine vascularizată oferă cîmpului protetic posibilitatea să suporte presiuni suficient de mari în procesul de masticație. Dacă sînt folosiți pentru sprijin și dinții restanți, se obțin următoarele avantaje:

— se mărește eficiența masticatorie, fiind cunoscut că protezele cu sprijin dento-mucozal au capacitatea să suporte presiuni ocluzale mult mai mari decît cele care au sprijin mucozal;

— se evită înfundarea protezei, în special cînd există spații edentate reduse, unde, pe lîngă înfundare se produc și dureri aproape insuportabile, precum și atrofii ale crestelor alveolare;

— se creează un stimul fiziologic pentru dinții restanți, prin transmiterea presiunilor masticatorii în axul lung. Protezele mobilizabile cu sprijin mixt se opun mobilizării precoce a dinților restanți.

Schön consideră protezele parțiale cu sprijin pur mucozal doar ca proteze provizorii, datorită valorii funcționale reduse și faptului că ele duc, de foarte multe ori, la extracția dinților și la resorbții mari ale crestelor alveolare.

Van Thiel a cercetat în anul 1961 un număr mare de proteze, după care a afirmat: « deși sprijinul mixt este atît de avantajos, totuși numai 11% din protezele confecționate au prezentat acest tip de sprijin ». Avantajele sprijinului mixt sînt cunoscute din studiul protezelor scheletate metalice. Ceea ce trebuie relevat, este faptul că protezele parțiale imediate sînt obținute prin mijloace mult mai simple, fiind posibil să fie confecționate în fiecare serviciu de stomatologie.

Sprijinul dento-parodontal la protezele parțiale se poate obține foarte ușor, prin utilizarea pintenilor ocluzali sau a gheruțelor incizale, confecționate din sîrmă de viplă. Grosimea sîrmei este diferită, pentru gheruțe fiind de 0,7 mm, iar pentru pintenii ocluzali de 1—1,2 mm ø. Pintenii ocluzali se se pot confecționa și din sîrmă de 0,7 mm dacă este dublă. Prin îndoire cu cleștele crampon se obțin formele necesare pentru fiecare situație clinică. În afară de aceste elemente de sprijin obținute printr-o tehnică simplă, sînt indicate toate tipurile de croșete cu 3—4—6 brațe turnate.

Tehnica folosită pentru aplicarea elementelor de transmitere a sprijinului pe suprafețele ocluzale ale dinților restanți este următoarea:

După extracția dinților și inserția protezei, pacientul o poartă o perioadă variind între 7 și 14 zile, timp în care au loc procesele reparatorii postextrac-

Scanned with OKEN Scanner

ţionale ale ţesuturilor, acomodarea şi aşezarea protezei pe cîmpul protetic. Punctele sprijinului dento-parodontal sînt stabilite în raport cu suprafaţa cîmpului protetic, fiind cunoscut că perimetrul acestui sprijin trebuie să fie mai mare decît al sprijinului mucozal, pentru a se opune tendinţei de desprindere a protezei. În cazul în care nu există această posibilitate, se aplică un sprijin dentar periferic.

Pintenii pentru sprijin sînt aplicaţi în cavităţi pregătite pe dinţii stabiliţi ca stîlpi. Aceste cavităţi sînt efectuate fără unghiuri, cu o suprafaţă situată pe un plan orizontal, uşor rotunjit. În scop profilactic se recomandă ca profunzimea cavităţii realizate să nu depăşească 1—1,5 mm, să rămînă în grosimea smalţului. Fixarea pintenilor sau a croşetelor se poate efectua direct în cabinet sau în laborator. În cabinet se realizează fixarea cu acrilat autopolimerizabil, proteza fiind aşezată pe cîmpul protetic, iar pintenul aplicat pe dinte. Se poate realiza fixarea şi în laborator, dar este necesar să existe modelul cîmpului protetic (cu lăcaşurile preparate) pe care se va aşeza proteza. În acest scop, se trimite din cabinet în laborator amprenta cîmpului protetic, în care se află fixată proteza. Amprentarea cîmpului protetic se face cu un material elastic. După pregătirea cavităţilor pentru pinteni pe feţele ocluzale ale dinţilor stîlpi, proteza este aşezată pe cîmpul protetic şi se efectuează amprentarea.

8. DINŢII ARTIFICIALI

a. DINŢII LATERALI

Dinţii laterali sînt produşi într-o gamă largă, fiind realizaţi din următoarele materiale: răşină acrilică, masă ceramică şi metal. Aceşti dinţi sînt obţinuţi industrial sau în laboratorul de tehnică dentară. Se recurge la confecţionarea lor în laborator, dacă nu sînt corespunzători din punct de vedere al culorii, dimensiunii, al formei şi al reliefului ocluzal.

La dentaţia naturală, mărimea, forma şi relieful feţei ocluzale a dinţilor laterali sînt determinate genetic şi apoi modificate de tipul şi de gradul de uzură funcţională a lor. Dinţii naturali ai unor pacienţi abia arată un mic semn a folosirii la nivelul feţelor ocluzale, în timp ce la alţii poate fi văzută o puternică abraziune ocluzală.

Ideal, în timpul funcţiei normale, feţele ocluzale ale dinţilor ajung să vină în contact strîns una cu cealaltă prin multiple puncte de contact, cuspid-fosetă, pentru a se îndeplini în mod eficient funcţia masticatorie. Pacientului protezat i se va da posibilitatea contactului liber de alunecare a dinţilor în timpul mişcărilor de masticaţie, chiar dacă la unii aceste mişcări nu pot fi dezvoltate într-un grad prea marcat.

Scanned with OKEN Scanner

Una din cauzele de disconfort la protezele inferioare, în special, este lipsa alunecării libere în zona laterală.

Unii pacienți pot să se adapteze la mișcarea limitată permisă de proteză, alții nu acceptă această limitare și încearcă mișcări laterale pentru a obține o eficiență masticatorie mai bună. Dacă aceste mișcări produc contacte dentare izolate, atunci va apărea senzația de disconfort.

Pentru realizarea arcadelor artificiale ale protezelor imediate se urmărește să se folosească dinți cu formă și față ocluzală identică sau asemănătoare cu cea a dinților naturali.

Resorbția osului alveolar, alături de modificările produse în tonicitatea limbii, buzelor, obrajilor, după extracția dinților naturali, afectează în mod evident spațiul necesar pentru așezarea dinților artificiali. În plus, în timp ce fiecare dinte natural este susținut ca într-un hamac de țesutul peridontal, dinții artificiali sînt o parte componentă a unei singure piese protetice.

Presiunea pe un singur dinte natural este limitată, în timp ce presiunea pe un dinte artificial afectează întreaga proteză.

Dinții artificiali pentru proteza imediată sînt aleși în funcție de următoarele elemente variabile:

— dimensiunea vestibulo-orală a dinților naturali;
— dimensiunea mezio-distală a dinților naturali;
— dimensiunea cervico-ocluzală a dinților naturali;
— relieful fețelor ocluzale;
— materialul preferat.

— *Dimensiunea vestibulo-orală.* Dinții laterali sînt situați într-o poziție de echilibru între presiunea limbii dinspre oral și cea a obrajilor dinspre vestibular.

Dinții artificiali posteriori trebuie să ocupe o poziție similară, adică acolo unde presiunile sînt egale (zona neutrală). Dacă există întîrziere în înlocuirea dinților posteriori după extracție, buzele și obrajii se deplasează în interiorul acestei zone, de asemenea și limba. În mod normal, resorbția este urmată de o reducere în lărgime a crestei. Dacă un dinte cu lățime mare vestibulo-orală este așezat peste o creastă alveolară îngustă, forțele aplicate pe o parte a dintelui pot să producă rotația protezei față de creastă, iar ca efect tardiv apare o atrofie intensă prin suprasolicitarea crestei.

De aceea, este preferabil pentru stabilitate cît și profilactic, ca dinții artificiali să prezinte o lățime vestibulo-orală mai mică decît a celor naturali, chiar dacă este folosită o tehnică de protezare imediată pentru dinții laterali. Efectuăm pentru dinții laterali (posteriori) cu ajutorul unor tehnici descrise mai înainte, copierea formei, dimensiunii și a poziției lor cu ajutorul cheilor din ghips dur (Moldano) luate pe model, dar efectîndu-se o reducere a dimensiunii lor vestibulo-orale cînd erau sub formă de machetă din ceară.

Prin această tehnică s-a obținut reducerea unor faze de lucru cum sînt: confecționarea șablonului de ocluzie, determinarea ocluziei și montarea în ocluzor.

— *Dimensiunea mezio-distală.* O garnitură de dinți laterali este aleasă pentru a fi așezați în spațiul dintre fața posterioară a caninului și tuberculul piriform la mandibulă, sau tuberozitate la maxilar. Dacă sînt folosiți dinții prea mici, se va forma o arcadă insuficient de întinsă spre distal, iar o parte din bolul alimentar poate scăpa către obraji. Pe de altă parte, prin plasarea unui molar peste tuberculul piriform sau tuberozitate nu se ivesc numai dificultăți

Scanned with OKEN Scanner

tehnice pentru montare, ci apare şi un contact puternic în această zonă, care determină instabilitatea protezei.

O proteză este mai stabilă la presiunea aplicată în zona celui de al doilea premolar şi a primului molar.

— *Dimensiunea gingivo-ocluzală.* Dinţii vor fi aleşi în raport cu distanţa dintre planul de ocluzie şi mijlocul crestei alveolare şi în raport cu mărimea caninului. Este important să se ceară tehnicianului să menţină înălţimea în special cînd spaţiul dintre creste este mic, prin adaptarea cu grijă a dinţilor la conturul crestei. Dinţii din răşină acrilică prezintă mai puţine dificultăţi tehnice la adaptare, acolo unde între creste există un spaţiu mic. Cînd se radiază dinţii laterali naturali de pe model este posibil să rămînă doar un mic spaţiu între suprafaţa alveolară şi suprafaţa ocluzală a dinţilor opuşi. În aceste situaţii clinice sînt indicaţi dinţii acrilici.

— *Relieful feţelor ocluzale.* Feţele ocluzale ale dinţilor artificiali sînt identice cu a celor naturali, fiind cunoscuţi sub numele de dinţi anatoformi. Aceşti dinţi deoarece prezintă o morfologie primară, este necesar să se realizeze şlefuirea lor spre a se realiza relieful individualizat, funcţional. Feţele ocluzale sînt şlefuite în laborator cînd se montează în ocluzor şi apoi în cabinet, de acord cu mişcările funcţionale ale pacientului. Pentru a îmbunătăţi eficienţa masticatorie şi spre a-i adapta la variatele teorii asupra ocluziei şi a mişcărilor mandibulare, au fost produse mai multe forme de dinţi.

Poziţia dinţilor laterali. Dinţii laterali de pe machetă vor fi la început aşezaţi încît să prezinte un contact ocluzal şi să refacă relaţia intermaxilară în plan orizontal şi vertical, cînd sînt aşezaţi pe cîmpul protetic.

Problema care se pune este cît de apropiată apare poziţia dinţilor laterali de pe proteza imediată faţă de a dinţilor naturali.

La înlocuirea numai a cîtorva dinţi laterali printr-o proteză imediată, se poate argumenta că dinţii laterali artificiali vor reproduce acelaşi tip de ocluzie ca şi cei naturali. Acest argument este valabil dacă dinţii naturali sînt în poziţie normală şi în ocluzie. Rareori dinţii naturali laterali restanţi nu au migrat. Cu toate acestea, ei sînt folosiţi în masticaţie. Un dinte aflat în poziţie şi ocluzie anormale poate provoca instabilitatea protezei, în special, dacă dinţii înlocuiţi situaţi lateral, constituie obstacole (interferenţe) pentru mişcările mandibulei. Dinţii artificiali laterali vor fi aşezaţi astfel încît să se producă contacte multiple în timpul mişcărilor laterale şi de protruzie cu alunecare, iar forţele aplicate pe feţele ocluzale să treacă prin zona crestei alveolare.

Acolo unde dinţii molari şi premolari vor fi extraşi, dintele artificial va fi aşezat deasupra alveolei, în linie cu restul dinţilor posteriori. Aceasta are ca rezultat o plasare a dintelui uşor către lingual faţă de alveolă.

De obicei, dinţii artificiali sînt mai înguşti vestibulo-oral decît dinţii naturali. În zona posterioară a mandibulei, resorbţia are loc în special pe faţa linguală, datorită osului mai subţire în această parte. De aceea, aşezarea molarilor inferiori va fi făcută uşor către vestibular, faţă de poziţia dintelui natural. Prin aceasta se previne resobţia crestei alveolare şi, în acelaşi timp, se măreşte şi spaţiul lingual, creîndu-se un spaţiu necesar prezenţei protezei şi uşurîndu-se adaptarea limbii cu proteza.

Dinţii superiori vor fi montaţi mai spre palatinal deoarece resorbţia osului se face mai mult la nivelul tablei externe vestibulare.

Scanned with OKEN Scanner

b. DINȚII FRONTALI

Protezarea imediată reprezintă cea mai eficientă tehnică pentru menținerea formei, dimensiunii și poziției dinților frontali naturali.

Există situații în care unele caracteristici ale acestor dinți să nu placă pacientului, medicul stomatolog intervenind să se obțină o proteză cu dinții frontali corespunzători dorinței acestuia. În asemenea situații, dinții naturali nu mai reprezintă elemente de referință pozitivă după care se orientează specialistul în alegerea și montarea dinților artificiali. Fiind respinși de către pacient din punct de vedere estetic, stomatologului îi revine misiunea să evalueze în mod critic caracteristicile lor, după o analiză comparativă. Dinților frontali le sînt proprii următoarele elemente caracteristice: poziția generală, dimensiunea, forma, poziția individuală, culoarea, conturul gingival și materialul.

— *Poziția generală a dinților.* După extracția dinților, o porțiune din osul alveolar se resoarbe. În zona frontală a ambelor maxilare resorbția se produce în special la nivelul tablei externe a osului, deoarece ea este cea mai subțire din cele două table osoase care formează alveola. Relația dintre creasta alveolară după resorbție și poziția dinților naturali care a ocupat-o este următoarea: coletul dintelui ar fi mai înaintea crestei alveolare restante, ceea ce înseamnă că pentru a copia poziția dentară naturală dintele artificial ar trebui să fie plasat în afară de creastă.

Avantajele așezării dinților artificiali într-o poziție similară cu aceea a dentației naturale sînt cunoscute. Aspectul natural al fizionomiei este menținut, buzele sînt situate într-o poziție asemănătoare și pacientul poate face aceleași mișcări cu buza și limba în timpul fonației. Dezavantajul îl reprezintă resorbția osului, care determină reducerea retenției, și stabilitatea protezei. Dinții așezați înaintea crestei alveolare provoacă instabilitate în incizia alimentelor și masticație, de asemenea și în fonație, prin presiu neaexercitată asupra lor de către buze și limbă.

Se obișnuiește să se asigure o bună stabilitate în timpul masticației și al inciziei, prin montarea dinților în apropiere de creasta alveolară, dar pentru refacerea fizionomiei și pentru fonație se impune să fie montați într-o poziție similară cu a celor naturali.

Sînt pacienți care preferă să li se confecționeze proteze cu o mai mare retenție și stabilitate și să tolereze unele deficiențe ale fizionomiei, în timp ce alții vor prefera să fie restaurat aspectul facial în detrimentul stabilității protezelor.

● *Dinții frontali superiori* vor fi așezați încît să reprezinte un sprijin pentru buza superioară. Se poate spune că poziția dinților superiori este satisfăcătoare, dacă filtrul buzei superioare a fost susținut astfel încît să ia o formă ușor concavă.

În general, dinții canini sînt vizibili, în timp ce mărimea dinților incisivi este destul de variată.

Dacă un pacient prezintă buza superioară scurtă, ea se ridică dinspre canini și descoperă mai mult coroanele incisivilor centrali și laterali. De asemenea, dinții frontali apar mai vizibili dacă există protruzia dinților superiori asociată cu o supraocluzie moderată. Cînd buza este relativ dreaptă, o foarte

Scanned with OKEN Scanner

mică parte din coroanele incisivilor este vizibilă, mai ales dacă s-a produs un grad de abraziune. Aceasta se întîlneşte de obicei la pacienţii mai în vîrstă.

Gradul vizibilităţii dinţilor nu depinde numai de nivelul marginilor incizale, ci şi de poziţia lor antero-posterioară. Cu cît sînt plasaţi mai anterior, cu atît mai mare va fi vizibilitatea dinţilor în mişcarea buzelor.

● *Dinţii frontali inferiori.* Formează suportul de sprijin al buzei inferioare. Dar în raport cu creasta alveolară poziţionarea lor se face mult mai aproape. Rareori este recomandabil de a duce incisivii inferiori departe de muchia crestei.

Pe de altă parte, dacă dinţii inferiori sînt aşezaţi prea mult spre lingual, pot apărea dificultăţi în fonaţie, însoţite de instabilitatea protezei datorită micşorării spaţiului necesar pentru funcţionalitatea limbii. Aceasta este mai evidentă dacă pacientul are o limbă cu volum şi musculatură puternică, într-o poziţie anterioară. De asemenea, relaţia dintre dinţii frontali superiori şi cei inferiori condiţionează aşezarea lor în grup şi individuală. Prin aşezarea dinţilor inferiori cît mai aproape de creastă se creează, de obicei, o supraocluzie. Aceasta poate produce dificultate în vorbire şi instabilitatea protezei în incizie.

—*Dimensiunea dinţilor.* În general, dinţii artificilai sînt mai mici decît cei naturali. Dacă un pacient a fost edentat pentru o perioadă de timp şi nu i s-a aplicat o proteză imediată, inserţia protezei cu dinţii artificiali de mărime similară cu a celor naturali dă, de obicei, impresia că sînt mai mari. Aceasta se datoreşte următorilor factori: înaintea extracţiei dinţii naturali au de obicei restaurări care depăşesc mărimea lor, în timp ce dinţii artificiali nu prezintă asemenea modificări; faţa lor vestibulară este deseori mai plată şi nu convexă, astfel încît dimensiunea dinţilor pare a fi mai mare decît dacă s-ar fi folosit dinţi cu o suprafaţă mai convexă. Este cunoscut, se face o apreciere mai puţin precisă a dimensiunilor unui obiect cu suprafaţa convexă, decît a unuia cu suprafaţa plană, din cauza reflecţiei diferite a luminii.

Dorinţele pacientului asupra mărimii dinţilor vor fi luate în consideraţie întotdeauna.

În afara cavităţii bucale, dinţii apar mult mai mari decît atunci cînd sînt în parte acoperiţi de buze şi slab luminaţi. În consecinţă, nu este recomandabil să fie aşezată macheta pe măsuţă în faţa pacientului, fapt important, mai ales dacă pacientul solicită dinţi ceva mai mici decît cei necesari şi recomandaţi.

Cînd sînt montaţi dinţii anteriori pe proteză este de obicei necesar să se realizeze o supraocluzie verticală moderată.

—*Forma dinţilor* este o caracteristică ce a preocupat mulţi autori încă în urmă cu o jumătate de secol. Astfel, a fost sugerată de Leon Williams o metodă de selecţionare a dinţilor naturali. El aseamănă forma feţelor vestibulare ale incisivilor centrali superiori cu forma figurilor indivizilor, care se pot înscrie într-un pătrat, dreptunghi, triunghi sau oval. Alţi autori, au constatat că această corelare este posibil să apară numai la o treime din populaţie. De aceea, clasificarea lui Williams are un fundament ştiinţific redus. În practica zilnică, acolo unde nici o altă informaţie nu este utilizabilă, totuşi armonia dinţilor şi forma feţei au rămas un punct de plecare mai sigur decît dizarmonia. Pe de altă parte, nu trebuie să se uite că un efect plăcut trebuie să fie obţinut datorită utilizării dinţilor cu forme diferite, faţă de aceea a feţei pacientului.

Scanned with OKEN Scanner

Alte procedee de alegere a dinților sugerează că forma dinților, convexitățile, detaliile feței vestibulare, conturarea gingiei vor caracteriza personalitatea, sexul și vîrsta pacientului (fig. 6—17 a, b). O personalitate bărbătească, viguroasă, presupune dinți lați, cu fețe vestibulare convexe și cu însemnate neregularități la nivelul acestei fețe. Marginile incizate vor arăta semne de abraziune datorită unei funcții masticatorii viguroase, pe care o are astfel de persoană. Conturul gingival va fi astfel modelat, spre a exprima coletul dinților. Invers, pentru o persoană de sex feminin, avînd o figură delicată, vor fi folosiți dinți cu marginile incizale rotunjite și cu suprafețele relativ plane, iar papila interdentară va fi modelată ca la o persoană tînără. Între aceste două tipuri se interpune un șir lung de montări dentare variante, în vederea caracterizării personalității.

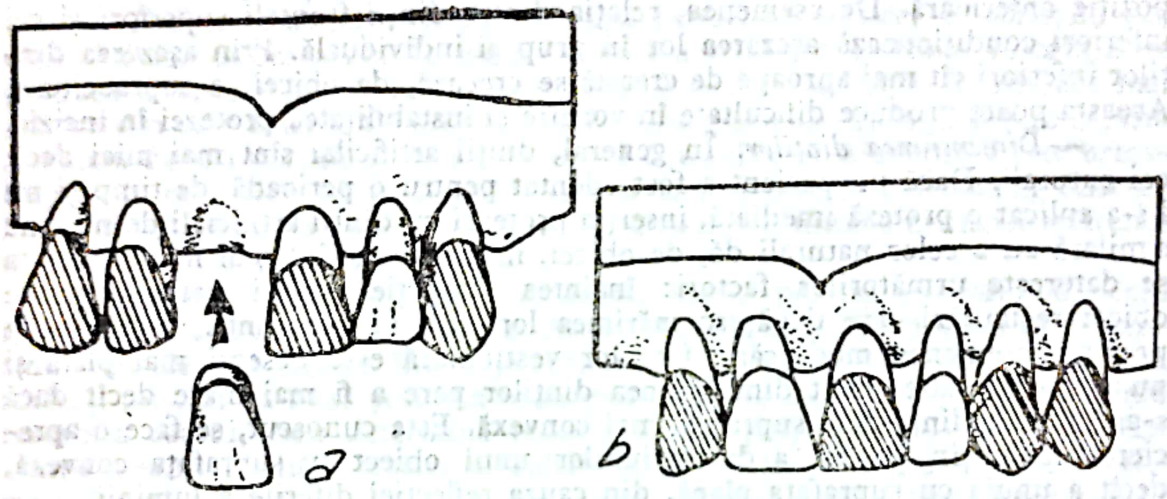

Fig. 6—17. a,b — Dinți artificiali corespunzători vîrstei pacientului.

Prin protezarea imediată, dacă pacientul este de acord, dinții frontali artificiali se pot monta pe proteză cu o formă identică ca a celor naturali. În această situație, metodele pentru căutarea formei adecvate nu-și găsesc utilitate, iar reușita obținerii unei armonii dento-faciale se realizează ușor și în condiții optime.

—*Poziția individuală a dinților frontali.* Dacă dinții sînt așezați astfel încît fiecare față vestibulară să reflecte o cantitate egală de lumină, atunci ei par a fi asemănători, cu toate că prezintă diferențe mari de formă și dimensiune (incisivii centrali de cei laterali, sau incisivi față de canini). Angularea variată a dinților schimbă înclinarea vestibulară pe care se reflectă lumina, dînd o impresie modificată a formei și dimensiunilor.

În timp ce incisivii centrali vor reflecta lumina mai mult pe marginile incizale, la canini lumina este reflectată, în special, la nivelul convexității din treimea cervicală (coletul). Rezultatul acestei reflectări diferite a luminii este un efect optic asupra mărimii dinților, cînd pacientul surîde. Modelele pacientului cu dinții naturali sînt folosite de cele mai multe ori de către tehnician, ca elemente importante de referință. Acolo unde se manifestă o nehotărîre din partea pacientului cu privire la alegerea și aranjamentul dentar, stomato-

Scanned with OKEN Scanner

logul trebuie să cunoască variatele teorii cu privire la aranjamentul dinților frontali. Variații în forma și aranjamentul dentației naturale sînt atît de numeroase, încît se poate alege pe cea mai corespunzătoare pentru refacerea integrității arcadei dentare, armoniei dento-faciale.

— *Culoarea dinților.* Este variată și rezultă din reflecția luminii pe fața vestibulară fiind dependentă de: 1 — cantitatea și culoarea dentinei; 2 — structura smalțului; 3 — suprafața pătată a dinților datorită smalțului și a nivelului de igienă.

Nuanțele de culoare au fost raportate la culoarea generală facială, la culoarea părului și chiar a ochilor. O persoană brunetă are de obicei dinții de o nuanță mai închisă, față de o persoană blondă. De obicei, există o armonie între culoarea pielii și cea a dinților. Dinții unei persoane brunete par a fi albi, dar, de fapt, este doar un contrast cu culoarea pielii.

Cu vîrsta, dinții se închid la culoare și par a fi mai închiși, datorită unui grad mai mare de mineralizare a structurii lor.

La pacienții tineri dinții sînt alb-gălbui. Dinții potriviți sînt deseori descriși ca fiind de nuanță roșie sau gălbuie, mai curînd decît albăstruie sau galben cenușie.

Cînd se caută culoarea dinților, se va face o comparație menținînd un dinte în fața pielii obrazului și apoi, după umezirea lui cu saliva pacientului, va fi așezat în poziție, acoperit parțial de buza superioară. Culoarea dinților frontali pentru proteza imediată poate să fie luată cu ușurință, dacă mai există unul sau doi dinți naturali care și-au păstrat culoarea și aceasta este acceptată de pacient drept corespunzătoare, precum și de medicul stomatolog.

În situația protezării imediate, stabilirea culorii devine o problemă mai dificilă dacă nici unul din dinții frontali nu mai are o culoare mulțumitoare. În aceste situații se recurge la aplicarea cunoștințelor în legătură cu armonia dento-facială dintre culoarea pielii, a părului și a ochilor, ținîndu-se seamă, totodată, și de dorința pacientului.

— *Conturul gingival.* Schimbările produse în țesuturile gingivale se accentuează cu vîrsta, astfel se impune să se modeleze diferențiat pentru un pacient din grupa de vîrstă 30—40 de ani, față de cea potrivită pentru un pacient mai în vîrstă.

Schimbările în conturul festonului gingival sînt recomandate tehnicianului de către stomatolog. Totuși, la un pacient care nu se spală pe dinți este recomandabil să se prevadă o proteză neconturată în zona coletului, cu o suprafață foarte bine lustruită și cu papile modelate încît să fie umplute spațiile interdentare, prevenindu-se astfel acumularea de resturi alimentare. O proteză care prezintă conturul gingival bine exprimat și cu spații interdentare este dificil de întreținut igienic.

Pentru pacienții cu buza superioară foarte scurtă, care-și expun gingia protezei, aceasta nu va fi numai conturată, ci se va modela pentru a semăna cît mai mult cu gingia naturală. Se pot folosi diferite nuanțe de culoare pentru materialul bazei și șeii.

— *Materialul din care sînt realizați dinții artificiali.* Din cele două categorii de materiale folosite de obicei pentru dinții frontali, porțelanul este mult prea rezistent la abraziune, în schimb, rășina acrilică se abrazează mai ușor.

Scanned with OKEN Scanner

Dinţii de porţelan prezintă semne foarte reduse de abraziune după o perioadă prelungită şi viguroasă de folosire.

Dinţii acrilici prezintă o însemnată abraziune după o perioadă relativ scurtă, dacă au fost supuşi unei masticaţii viguroase şi unei alimentaţii dure. La pacienţii a căror funcţie masticatorie este mai redusă ca intensitate, dinţii acrilici sînt satisfăcători. La un masticator puternic sînt de preferat dinţii din porţelan.

Este posibil să se aprecieze forţa dezvoltată în procesul de masticaţie în urma examinării protezelor avute anterior şi a palpării muşchilor masticatori, în special, cînd dinţii sînt în contact strîns. Unul dintre dezavantajele dinţilor acrilici este că atît dinţii superiori cît şi cei inferiori pot să se abrazeze pierzînd întregul relief ocluzal, cu consecinţe asupra relaţiei intermaxilare. Se obişnuieşte să se folosească dinţii de porţelan pe o proteză iar pe cealaltă dinţii din acrilat. Experienţa a arătat, în cazul în care dinţii din porţelan sînt foarte bine lustruiţi, că abraziunea nu este mai mare decît dacă sînt utilizaţi numai dinţi din acrilat.

Folosirea dinţilor acrilici este mai răspîndită comparativ cu a celor de porţelan. Motivul principal îl constituie tehnica mai simplă a fixării lor la şaua protezei, şi posibilitatea pe care o oferă de a fi şlefuiţi pentru adaptarea ocluzală.

Întrucît este posibil să se obţină o unire chimică între dinţi şi baza protezei, retenţia mecanică a dinţilor acrilici nu este necesară. Adaptarea lor la spaţiul respectiv se poate obţine prin şlefuire. Dinţii din porţelan necesită retenţii mecanice care limitează şlefuirea. De aceea, ori de cîte ori există un spaţiu mic între creste, sînt preferaţi dinţii acrilici.

În plus, dacă apar greşeli de ocluzie la proteze, acestea sînt corectate mult mai uşor cînd se folosesc dinţii acrilici, întrucît suprafeţele lor pot fi şlefuite şi lustruite.

Dinţii din acrilat confecţionaţi în laborator. Aceşti dinţi ar putea să fie numiţi « dinţi de strictă necesitate », deoarece sînt utilizaţi numai cînd nu există dinţi fabricaţi, sau cei care sînt nu corespund din punct de vedere al culorii, formei şi dimensiunii. Tehnologia de obţinere a acestor dinţi în laborator este diferită, fiind obţinuţi fie cu ajutorul tiparelor (machete din ceară), fie cu cel al stanţelor metalice.

● *Stanţele metalice* sînt din aliaj de bronz sau din aliaje inoxidabile realizate industrial prin electrocoroziune, copiere etc. sau artizanal, chiar de însuşi tehnicianul dentar în laborator, copiate după o garnitură de dinţi ce prezintă forme şi dimensiuni corespunzătoare.

Stanţele sînt alcătuite din două părţi care se pot asambla numai într-o anumită poziţie.

Dinţii sînt realizaţi cu ajutorul acestor stanţe, prin două tehnici, astfel:

— Pasta de acrilat este introdusă în două etape succesive. În prima etapă este introdusă pasta care are culoarea de bază, în a doua etapă este introdusă pasta cu nuanţele solicitate pentru zona incizală şi de colet. Din pasta introdusă în prima etapă se îndepărtează o parte printr-o tăietură oblică, se creează astfel spaţiul necesar în zona de colet şi în zona incizală pentru pasta din a doua etapă.

Scanned with OKEN Scanner

—Pasta acrilică este introdusă deodată cu ele trei nuanțe de culoare, repartizîndu-le cu grijă în zonele respective;

● *În tipare de silicon* care sînt obținute prin amprentarea unei garnituri de dinți. În aceste tipare este turnată ceară topită, obținîndu-se machetele dinților care apoi sînt ambalate în pastă de ghips. Dinții obținuți cu ajutorul tiparelor de ghips, trebuie să fie mai mult prelucrați decît cei realizați în stanțe metalice.

9.
TRANSFORMAREA MACHETELOR ÎN PROTEZE

După probă, machetele sînt reașezate pe modele și înapoiate laboratorului. Dinții care urmează să fie secționați sînt însemnați pe model și scriși pe fișa tehnică. În faza următoare de laborator sînt îndepărtați de pe model dinții care vor fi extrași, se face modelarea crestei alveolare și montarea dinților artificiali.

Retușul ghipsului (modelarea crestei) este necesar să prevadă modificările pe care țesuturile dure și moi le vor suferi prin actul operator, și să le prevină pe cele ce se vor instaura în faza postoperatorie.

Indiferent de tipul de proteză imediată proiectat, este important ca stomatologul și tehnicianul să formeze o echipă care să colaboreze; numai astfel se va putea obține rezultatul funcțional și biologic dorit. Este preferabil ca îndepărtarea dinților și modelarea zonei alveolare a modelului să fie schițate chiar de medicul stomatolog, sau, dacă nu, cel puțin să-l asiste pe tehnician cînd efectuează această operație.

PROTEZA IMEDIATĂ DESCHISĂ FRONTAL

Acest tip de proteză reprezintă cea mai simplă formă de proteză imediată. Dinții artificiali sînt așezați fiecare în același loc față de alveolele precedesorilor naturali. Proteza imediată deschisă frontal are indicația limitată. Ea se poate realiza numai dacă se obține stabilitate și retenție suficientă de către restul procesului alveolar, sau de către dinții restanți.

Această proteză se poate utiliza numai la maxilar; la mandibulă nu este recomandabilă. Un studiu recent, care a verificat modificările postextracționale pe un număr mare de pacienți, a pus în evidență unele informații utile. Studiile au fost făcute pe o perioadă lungă de timp. S-a observat că absența marginii labiale la proteza deschisă frontal contribuie la o mai mare resorbție a peretelui labial (vestibular, frontal) al crestei alveolare. Fenomenul se explică astfel: presiunile funcționale exercitate de versantul vestibular (labial)

al şeii, reprezintă factori care contribuie la menţinerea structurii osoase. Absenţa acestui versant şi lipsa consecutivă a presiunilor funcţionale, au ca rezultat o rezorbţie intensă osoasă. S-a observat, dacă şaua protezei pe versantul vestibular este intim adaptată (urmăreşte întregul relief al suprafeţei crestei), resorbţia este mai redusă decît în zonele unde adaptarea este mai puţin exactă (J. Anderson). În afară de aceasta, sînt mulţi alţi factori care dirijează refacerea osoasă după extracţie, ceea ce face să nu se poată afirma cu siguranţă pînă unde se va întinde rezorbţia.

— *Secţionarea dinţilor de pe model şi montarea celor naturali.* Scopul comun, urmărit în fiecare caz, este de a-l rezolva cît mai corect şi mai realist, să i se satisfacă doleanţele. Specialistul trebuie să se conducă după acest deziderat în modelarea şi conturarea zonelor care vor fi edentate pe model în timpul confecţionării protezei. Dacă această modelare nu este adecvată, va apărea un spaţiu evident între baza (şaua) protezei şi creasta alveolară. Este adevărat că această nepotrivire ar putea să fie diminuată prin căptuşirea temporară sau definitivă, dar nu reprezintă soluţia ideală.

Modelul trebuie să fie conformat, cunoscîndu-se că raţiunea protezei imediate este de a asigura o adaptare într-un timp foarte scurt, favorabilă funcţiilor aparatului dento-maxilar şi de a proteja plaga postextracţională.

Modelarea zonelor de pe model nu trebuie făcută într-o cantitate egală cu aceea cu care se reduc structurile osoase alveolare.

Pentru o modelare corespunzătoare este necesar să se realizeze o corelaţie între factorii anatomici prezenţi la fiecare pacient şi aprecierea a ceea ce se va întîmpla imediat după extracţia dinţilor. Osul alveolar care suportă implantarea dinţilor nu înconjoară în întregime rădăcina. Între creasta osului alveolar şi joncţiunea smalţ-cement există o parte din rădăcină care nu este înconjurată de os. Această situaţie este normală şi nu trebuie interpretată greşit, ca o pierdere de os datorită bolii parodontale. Măsurătorile pe cranii cu dentaţie completă şi aparent fără modificări parodontale, au arătat că această porţiune are 2,6 mm pe faţa vestibulară şi 2,2 mm pe faţa orală la incisivii centrali superiori şi 2,3 mm pe faţa vestibulară şi 1,9 mm pe faţa lingvală a incisivilor laterali inferiori. Această porţiune de rădăcină care nu este înconjurată de os, este acoperită de ţesuturile moi gingivale. În momentul cînd dintele este extras, aceste ţesuturi gingivale cad în regiunea alveolei. Apare deci o modificare în forma şi lăţimea crestei alveolare. De aceea, modelul trebuie radiat pentru fiecare proteză imediată în raport de situaţia din gura pacientului.

Se însemnează cu creionul pe model în jurul marginii gingivale a fiecărui dinte. Cîte unul, dinţii sînt îndepărtaţi cu multă atenţie, folosind o freză cilindrică sau un fierăstrău de ghips. Se va avea grijă să se păstreze zonele punctelor de contact ale dinţilor vecini, în scopul de a crea spaţiul exact pentru dinte. Papila interdentară trebuie păstrată intactă, spre a preveni presiunea nedorită în această zonă. Pentru modelajul alveolei se taie mai adînc pe partea labială decît pe marginea gingivală palatinală. În general, labial se taie pe o adîncime de circa 2—5 mm, în timp ce palatinal se taie pe o adîncime mai mică, de 1—2 mm. Adîncimea tăieturii este determinată de gradul pierderii osoase din jurul dintelui natural. La dinţii cu un şanţ gingival normal, tăietura labială

Scanned with OKEN Scanner

va fi numai de 2—3 mm. Dacă dintele va fi extras pentru motive parodontale, se va face o tăiere a alveolei spre labial de 5 mm.

Fiecare dinte este pregătit şi fixat cu ceară pe macheta protezei parţiale. Acest tip de proteză este realizat mai rar, tocmai datorită lipsei versantului vestibular, care nu intervine în refacerea structurii osoase. Este indicată pacienţilor cărora prezenţa acestui versant le-ar aduce modificări neaşteptate în fizionomie, printr-o deplasare exagerată a buzei superioare.

PROTEZA IMEDIATĂ ÎNCHISĂ FRONTAL (CU VERSANT VESTIBULAR)

Acest tip de proteză poate să fie indicată dacă se realizează sau nu modelare osoasă sau alveoloplastie. Fără alveoloplastie, versantul vestibular este necesar să fie destul de subţire în secţiune. Acolo unde există o marcată protruzie a procesului alveolar superior, funcţia fizionomică cu proteza poate să fie îmbunătăţită prin modelarea osului alveolar în momentul extracţiei.

Îmbunătăţirea fizionomiei este solicitată de multe ori dacă pacientul are buza superioară scurtă şi, în surîs, descoperă dinţii şi ţesuturile gingivale.

Există situaţii cînd aspectul facial al pacientului nu poate fi schimbat radical. Deseori, este preferabil, pentru stabilitatea protezei, să se ridice linia incizală şi să se aşeze dinţii frontali mai spre palatinal. Dinţii de pe model sînt îndepărtaţi după tehnica descrisă mai înainte. Marginile gingivale de la nivelul dinţilor de pe model vor fi reduse, spre a permite, după extracţie, colapsul ţesuturilor gingivale. Dimensiunea pragurilor din jurul dinţilor reprezintă elementul care arată cît trebuie tăiat din model; cu cît vor fi mai adînci, cu atît mai mult vor fi modelate marginile gingivale de pe model. Prezenţa marginii labiale şi faptul că dinţii nu vor fi introduşi în alveolele dinţilor extraşi, sînt considerente care pot motiva că poziţia dinţilor artificiali să fie modificată în raport cu a celor naturali. De cele mai multe ori sînt utilizate două modele, pe unul se montează dinţii artificiali, iar al doilea îl orientează pe tehnician, avînd în faţă toate caracteristicile dinţilor naturali (formă, poziţie generală, poziţie individuală, raportul cu dinţii antagonişti) cum să aşeze dinţii artificiali.

Dinţii artificiali vor fi şlefuiţi cu multă grijă, astfel încît să se poată poziţiona, să rezulte un aranjament corespunzător fizionomiei. Totdeauna se stabileşte de acord cu pacientul poziţia viitorilor dinţi artificiali în zona frontală şi, în colaborare cu tehnicianul, se realizează montarea.

PROTEZA IMEDIATĂ ÎNCHISĂ FRONTAL, ÎNSOŢITĂ DE ALVEOLOPLASTIE

Dacă pacientul solicită modificarea aspectului fizionomic şi stomatologul poate rezolva doleanţa printr-o schimbare în forma şi dimensiunea crestei alveolare, folosind tehnica alveolectomiei transseptale ori alveolectomia radicală, ghipsul trebuie să fie îndepărtat de pe model în aşa măsură, încît să se producă

aceeași schimbare a formei care se va obține după intervenția chirurgicală. Totdeauna, înainte de a se opta pentru alveoloplastie, trebuie să se facă o evaluare atentă a osului de suport al dinților care vor fi extrași. În multe cazuri de protruzie alveolară superioară, lama externă a osului este foarte subțire. Această situație este întîlnită, în special, acolo unde țesuturile de suport ale dinților au fost afectate de parodontopatie.

Examinarea clinică a adîncimii pungilor și a radiografiilor va pune în evidență întinderea pereților alveolari.

— *Modificarea modelului înaintea alveolectomiei septale.* În cazul în care scopul alveolectomiei septale este de a produce un spațiu suficient pentru versantul vestibular al protezei, cantitatea de ghips ce va fi îndepărtată nu este mare.

Tehnic se realizează astfel: se trasează o linie de-a lungul zonei de separație dintre mucoasa gingivală și mucoasa alveolară; dinții sînt secționați cu un fierăstrău de ghips; se trage cu creionul o linie prin centrele alveolare; ghipsul dintre aceste linii este îndepărtat din aproape în aproape, rezultînd astfel o creastă rotunjită. Nu se recomandă să se adîncească corespunzător zonei alveolare. Pentru a permite modelarea formei crestei osoase în timpul operației, jumătatea palatinală a crestei și marginile gingivale pot fi reduse cu 1 mm. Acest model modificat se recomandă să fie duplicat și pe el să se realizeze o placă (lingură) din acrilat transparent. Aceasta este folosită ca un cadru de probă în timpul intervenției.

— *Modificarea modelului înainte de alveolectomia radicală.* Alveolectomia radicală este proiectată acolo unde protruzia maxilară este neplăcută la vedere și este solicitată de pacienți pentru îmbunătățirea aspectului fizionomic.

Cantitatea de ghips care va fi îndepărtată va fi mai mare decît cea arătată anterior, deoarece în urma operației va fi o mai mare schimbare în înălțimea și lărgimea procesului alveolar.

Este recomandabil, ca ori de cîte ori se va proiecta o alveolectomie radicală, modelul să fie radiat de stomatolog. Numai acesta este cel care cunoaște relația dintre buză și dinții naturali și care poate să decidă cît de mult os este necesar să fie îndepărtat pentru a obține o îmbunătățire a aspectului fizionomic.

Dinții sînt îndepărtați de pe model și procesul alveolar restant este modelat prin tăiere pînă cînd se obține forma corectă. În timpul modelării, modelele vor fi așezate în ocluzie, astfel încît să se poată observa spațiul interalveolar. După terminarea modelării, modelul este duplicat în vederea confecționării plăcii de probă.

— *Îndepărtarea dinților posteriori.* Pentru dinții posteriori se iau măsuri de păstrare a conturului gingival. În zona unde dinții posteriori au fost îndepărtați se creează o depresiune puțin adîncă, doar de 1 mm, ceea ce va determina o proeminență pe fața mucozală a șeii protezei. Aceasta favorizează o închidere ermetică a alveolei după extracție și ajută la formarea și menținerea unui cheag de sînge care umple alveola.

Scanned with OKEN Scanner

10.

INSERȚIA PROTEZEI CONFECȚIONATE

În această fază clinică sînt efectuate următoarele operații:

1 — extracțiile dinților, urmate de intervenția asupra țesuturilor mucos și osos;

2 — inserția propriu-zisă a protezei;

3 — tratamentul postoperator.

EXTRACȚIILE DINȚILOR ȘI INTERVENȚIILE ASUPRA ȚESUTULUI MUCOS ȘI OSOS

Anestezia. Tipul de anestezie loco-regională sau generală se alege în urma indicației medicale și a discuției cu pacientul. Fiecare specialist cunoaște avantajele și dezavantajele ambelor procedee. Pentru stomatologii care-și desfășoară activitatea în cabinetele de stomatologie, nu este posibil să se aplice anestezie generală, aceasta fiind practicată numai în serviciile unde există condițiile pe care le impune.

— *Anestezia loco-regională.* Este anestezia care se practică în mod curent în fiecare cabinet stomatologic. Ea conferă timp suficient specialistului ca să lucreze cu atenție, să nu se grăbească. În urma acestei anestezii pacientul nu este imobilizat la pat, iar ocupația nu și-o va întrerupe mai mult de 1—2 zile, bineînțeles afară de faptul dacă nu se fac intervenții chirurgicale mai mari asupra osului.

Grija pentru sterilitate trebuie să fie prezentă totdeauna și să se manifeste cu multă exigență pe tot parcursul operațiilor. Introducerea substanței anestezice într-un timp foarte scurt și în cantitate mare va produce dureri și deformarea bruscă a țesuturilor. Această deformare tisulară poate provoca deficiențe cînd se așază proteza imediată. Printr-o tehnică chirurgicală aplicată cu multă atenție, specialistul poate să reducă la minimum unele deficiențe ale anesteziei locale și lipsa de confort postoperator.

Anestezia locală se poate aplica și la pacienții anxioși, dar înainte de intervenție cu 2—3 zile se va recomanda Carbaxin, Meprobamat sau Extraveral 1—2 tablete pe zi.

Pentru protezarea imediată pacientul ar putea fi spitalizat, dar trebuie să accentuăm că mica chirurgie bucodentară, care se efectuează înainte de inserția protezelor imediate sub anestezie locală, poate fi realizată satisfăcător și pe fotoliul dentar din cabinetul stomatologic.

— *Anestezia generală.* Acest tip de anestezie prezintă mule avantaje, fiind cerută de pacienții foarte anxioși. Unii pacienți preferă anestezia generală pentru a evita injecțiile necesare cînd se extrag mai mulți dinți. În aceste situații bolnavii vor fi spitalizați.

Scanned with OKEN Scanner

a. TEHNICILE CHIRURGICALE ALVEOLOPLASTICE

Înainte de a se efectua amprentarea cîmpului protetic, totdeauna se va face un detartraj minuțios al dinților existenți pe arcade. Examenul radiografiilor este necesar să fie făcut, pentru ca operatorul să-și formeze o imagine cît mai reală asupra stării rădăcinilor dentare, a parodonțiului, a osului alveolar și a structurilor învecinate (sinus, canal dentar).

● *Tehnica extracției alveoloplastice modelante*

Extracția alveoloplastică reprezintă o intervenție chirurgicală modernă prin care se realizează: extracția dinților, modelarea osului alveolar și a mucoasei, urmată de sutura plăgilor și, eventual, de protezare imediată.

Intervenția favorizează formarea unei creste alveolare bine conformată, acoperită cu o mucoasă normal structurată. Extracția alveoloplastică se bazează pe două elemente esențiale: sutura imediată postextracțională și protezarea imediată sau precoce, avînd drept avantaje, traumatizarea minimă a țesuturilor parodontale moi și dure. Sutura postextracțională diminuează durerea, protejează plaga față de traumatisme și infecții, favorizează formarea unui cheag bun intraalveolar necesar cicatrizării în cel mai scurt timp posibil și unei regenerări osoase de calitate.

Protezarea imediată favorizează procesele de resorbție și de apoziție osoasă și îndeplinește un rol biologic activ în evoluția plăgii.

Indicațiile intervenției alveoloplastice sînt în extracțiile dentare unice și în extracțiile multiple.

Alveoloplastia în extracțiile singulare se poate efectua la dinții neextruzați sau la dinții extruzați.

— Alveoloplastia pentru dinții neextruzați. Tehnica extracției este cea clasică, necesitînd o bună decolare a gingiei în jurul coletului dentar, o incizie marginală, o excizie a mucoasei și a marginilor osoase alveolare subțiri, pentru ca sutura să fie corectă. Marginile plăgii mucoase trebuie să acopere alveola, sutura realizîndu-se cu fire separate neresorbabile.

— Alveoloplastia pentru dinții extruzați. Tehnica extracției este simplificată de egresiunea dintelui.

Extracția netraumatizantă a dintelui este urmată de rezecția excesului de țesuturi. Apare necesară o bună netezire a osului, pentru a se ajunge la nivelul crestei alveolare atrofiate. Marginile plăgii mucoasei trebuie să acopere alveola, sutura realizîndu-se cu fire separate, neresorbabile.

Alveoloplastia pentru extracțiile multiple se poate efectua la dinții cu carii complicate sau cu parodontopatii marginale cronice care necesită îndepărtarea lor, prin extragerea chirurgicală a mai multor dinți într-o ședință.

Extracția dinților în mai multe ședințe produce cicatrizări inegale ale plăgilor, creasta alveolară rezultată are un aspect ondulat. Alveoloplastia este indicată în extracția ultimilor dinți rămași pe arcadă care sînt grupați sau izolați, repartizați în zone diferite.

Tehnica operației cuprinde următorii timpi: incizia, decolarea periosto-mucoasei, extracția dinților, chiuretajul țesuturilor lezate, conformarea crestei, sutura și inserția protezei.

— *Incizia.* Se incizează cu bisturiul mucoasa gingivală în jurul coletului dinților, vestibular și oral, secțiunea se prelungește și în spațiile interdentare.

Scanned with OKEN Scanner

În cazul parodontopatiilor marginale cronice se va exciza mucoasa gingivală inflamată, hipertrofică.

— *Decolarea periosteomucoasei.* Se decolează mucoasa gingivală împreună cu periostul pe o întindere redusă, descoperindu-se porțiunea marginală a crestei alveolare, vestibular și oral. Decolarea va fi mai extinsă la nivelul alveolelor care prezintă rezorbții osoase și procese patologice mai profunde, pentru a putea efectua o curățire mecanică corectă, fără interesarea lamboului periosteomucos.

— *Extracția dinților.* Se extrag dinții indicați după tehnica cunoscută, începînd întotdeauna cu cei care sînt situați distal. Pentru extracția molarilor și premolarilor cu leziuni coronare profunde, la care implantarea radiculară evidențiază posibile dificultăți în acest timp operator, este recomandabil să se efectueze o rezecție limitată a tablei vestibulare. Această rezecție face posibilă angajarea elevatorului și ușurează luxarea dintelui. Chiuretajul țesuturilor patologice din alveolă cu o chiuretă adecvată, se regularizează marginile pereților alveolari și septurile alveolare, dîndu-se crestei un aspect rotunjit și uniform. Țesutul osos se rezecă economic, pentru păstrarea tablei palatinale și conservarea formei bolții palatine. Se netezește osul cu chiureta sub dublu control: vizual și digital (palpator). Se modelează cu atenție creasta alveolară. Pentru dirijarea modelării crestei, Swenson, J. Anderson, recomandă utilizarea lingurii de acrilat transparent sau de celuloid.

— *Sutura și inserția protezei.* Se efectuează un control al plăgii pentru observarea hemostazei și îndepărtarea micilor eschile osoase și a franjurilor mucoase devitalizate. Se pudrează plaga cu streptomicină. Se acoperă creasta osoasă cu lambourile periostomucoase. Lambourile se întind bine, pentru a nu permite formarea hematoamelor. Se efectuează un ultim control digital al reliefului osos al crestei. Sutura plăgii se face cu fire separate în cîteva puncte, păstrîndu-se spațiu pentru drenaj spontan. Urmează inserția protezei, verificîndu-se stabilitatea, presiunea exercitată și eventuala traumatizare a țesuturilor moi.

● *Plastia alveolară reconstitutivă postextracțional imediată*

Această intervenție este o alveoloplastie însoțită de introducerea în alveolele dentare a unui transplant osos după extracție. Transplantul osos introdus în alveole, previne resorbția imediată și menține forma și dimensiunea crestei alveolare.

Indicația metodei: extracții obișnuite, extracții laborioase, alterări patologice ale procesului alveolar (chisturi, odontoame, tumori osoase benigne). Se folosesc, pentru lipsa de substanță și refacerea reliefului osos, transplante de os eterogene conservate prin refrigerație (la temperatura de —50 pînă la —60°C), prin liofilizare (uscare, înghețare la —150°). Se folosesc frecvent fragmente de oase de vițel recoltate steril și menținute în soluții clorurosodice 8,5%. Recent, este folosită ceramohidroxilapatita.

Tehnica. Se efectuează extracția dentară, chiuretajul alveolar, rezecția marginilor osoase subțiri. Prin decolare, se realizează lambouri periostomucoase care să poată acoperi plaga. Fragmentul de os conservat se modelează după mărimea și forma alveolei, în care se introduce forțat. Plaga este pudrată cu antibiotice și se acoperă cu lambourile mucoperiostale, suturate cu fire neresorbabile în puncte separate.

Scanned with OKEN Scanner

Evoluția postoperatorie se desfășoară fără incidente, cicatrizarea producîndu-se în 7—8 zile. Transplantul declanșează un proces activ de neoosteogeneză, limitează resorbția osului alveolar și menține forma și dimensiunea cîmpului protetic.

● *Tehnica intervenției chirurgicale pentru extracția dinților*

Această tehnică cuprinde numai extracția dinților restanți. În prezent este utilizată din ce în ce mai rar, comparativ cu altele, datorită rezultatelor mai puțin satisfăcătoare. A rămas în special cu valoare istorică.

Proteza imediată este aplicată peste alveolele sîngerînde, după extracția dinților sau a resturilor radiculare.

Orice neglijență în această intervenție poate provoca complicații postoperatorii, care vor împiedica pacientul să poarte proteza imediată. Rezultă că extracția dinților restanți trebuie să se efectueze cît mai puțin traumatic. Înainte de extracție se recomandă să se utilizeze elevatorul pentru luxarea dintelui din alveolă. În acest fel se secționează fibrele ligamentului circular Köliker, precum și fibrele transseptale care trec de la un dinte la altul. Procedînd astfel, se va putea evita sfîșierea țesutului gingival în cursul extracției. Aceasta are o importanță deosebită cînd țesuturile gingivale prezintă semnele unei evidente afectări parodontale, deoarece, în astfel de cazuri, ruperea țesuturilor se produce mult mai ușor.

Fiecare dinte va fi scos din alveolă cu cea mai mare grijă.

Dificultățile ce vor fi întîmpinate în efectuarea extracțiilor vor trebui să fie prevăzute, pe cît posibil din timp, făcîndu-se pregătirile necesare pentru ca dinții să poată fi extrași cu traumatizare minimă. După extracție, fiecare alveolă este controlată minuțios. În continuare, sînt regularizate marginile osoase ascuțite și proeminente prin netezire cu cleștele ciupitor sau cu o freză sferică. Pereții alveolelor sînt comprimați cu degetele pentru a se apropia, deoarece prin extracție au fost împinși spre exterior. Urmează imediat inserția protezei pe cîmpul protetic.

b. TEHNICI CHIRURGICALE PENTRU ÎMBUNĂTĂȚIREA ASPECTULUI FIZIONOMIC

Scopul intervențiilor chirurgicale este să reducă dimensiunea versantului vestibular al crestei alveolare în plan sagital. Aceste intervenții chirurgicale se efectuează în zona frontală asupra crestei alveolare la nivelul maxilarului. Pentru confecționarea și aplicarea unei proteze cu versant vestibular în zona frontală, este necesar uneori să se reducă dimensiunea versantului vestibular al crestei alveolare. Reducerea crestei se poate practica în raport cu indicațiile clinice prin două tehnici chirurgicale: alveolectomia septală și alveolectomia radicală.

● *Tehnica chirurgicală a alveolectomiei septale*

După extracția dinților anteriori, se îndepărtează și septul interalveolar cu ajutorul unui clește ciupitor de os. În locul fiecărui sept va rămîne un șanț între cei doi pereți ai alveolei. Peretele vestibular va trebuie să fie împins către

Scanned with OKEN Scanner

peretele oral. Pentru a se putea realiza această deplasare prin împingere, peretele va trebui slăbit prin 2—3 incizii verticale.

În partea distală a ultimei alveole, de o parte și de alta, se face cu o freză à fisure o secțiune verticală în peretele osos vestibular al alveolei, avînd grijă să nu se lezeze mucoasa. Peretele osos va rămîne astfel atașat numai de o singură margine spre fundul de sac vestibular. Prin presiune cu degetul va fi împins spre oral. În cele mai multe cazuri se va auzi un zgomot caracteristic, care indică fractura parțială și atunci peretele osos vestibular va putea fi împins pînă face contact cu peretele oral.

Papilele interdentare și mucoasa gingivală în exces vor fi excizate cu foarfeca, pentru a realiza o linie de joncțiune dreaptă.

Dacă pe modelul modificat s-a confecționat o lingură de acrilat transparent, este probată în gură pentru a verifica coincidența dintre cîmpul protetic și model. Ischemia țesuturilor moi, care poate fi văzută prin transparența lingurii, indică o presiune excesivă. Aceasta se remediază prin reducerea conturului osos în zonele care prezintă ischemie.

Cînd se constată adaptarea uniformă a lingurii, înseamnă că proteza se va insera fără presiune excesivă în anumite zone. Marginile mucozale sînt suturate. Cînd nu se confecționează lingură transparentă, pentru o apreciere egală între modificarea modelului și a osului alveolar, intervenția trebuie făcută cu mare grijă. În aceste situații, ambele modificări, atît asupra modelului cît și asupra osului alveolar, trebuie făcute de o singură persoană, aceasta fiind medicul.

● *Tehnica chirurgicală a alveolectomiei radicale*

Prin acest procedeu chirurgical se scoate peretele osos vestibular al alveolei.

Tehnic se procedează astfel: se fac două incizii verticale care interesează mucoperiostul și o incizie orizontală de-a lungul marginii libere a gingiei. Inciziile verticale nu trebuie să se extindă pînă la fundul de sac vestibular, deoarece cicatricea fibroasă care rezultă ar putea reduce din adîncimea șanțului.

După ce dinții frontali respectivi au fost extrași, se ridică osul cu ajutorul unui cleşte ciupitor. Aceasta implică scoaterea peretelui osos vestibular al alveolelor și a septurilor dintre ele. Cu ajutorul lingurii din rășină acrilică transparentă se procedează la probarea pe cîmpul protetic, pentru a realiza o modelare similară cu a modelului. După adaptarea totală a lingurii prin ciupirea osului, se trece la aplicarea părților moi și la sutura lor cu fire separate.

În trecut s-a recurs cu ușurință la retușul acestei zone în vederea creerii spațiului pentru realizarea versantului vestibular al șeii. Atrofia marcată a procesului alveolar, care apare după ce s-a îndepărtat tabla vestibulară a crestei alveolare, cu urmări nefavorabile în stabilitatea protezelor, a limitat considerabil recomandarea intervenției. Această intervenție este indicată cu totul excepțional, numai pentru cazurile care prezintă un grad cert de progmatism, care solicită imperios o îmbunătățire a aspectului dento-facial.

Specialistul trebuie să decidă asupra necesității intervenției după analiza minuțioasă a avantajelor care se pot obține în îmbunătățirea fizionomiei și a dezavantajelor în stabilitatea protezelor. Reducerea versantului vestibular al procesului alveolar trebuie să se realizeze cu multă economie, avînd prezentă în memorie evoluția postoperatorie, caracterizată de procese resorbtive.

Scanned with OKEN Scanner

INSERȚIA PROTEZEI

Proteza este inserată după ce pereții alveolari au fost comprimați cu degetele, în cazul că nu s-a făcut sutura lor. Dacă a fost efectuată o alveoloplatsie sau alveolectomie, indiferent de tip, proteza va fi inserată după ce marginile mucozale au fost suturate. Din cauza iritațiilor care se produc uneori în dreptul boselor canine, postoperator se recomandă ca partea interioară corespunzătoare a protezei să fie ușor șlefuită. Trebuie reamintit că în acest stadiu cheagul este foarte friabil și de aceea se recomandă să nu fie mobilizat parțial sau total, prin inserția și dezinserția frecventă a protezei în scopul executării unor ajustări.

Erorile de ocluzie, dacă sînt mici, vor fi ajustate după 24 ore de la inserția protezei.

Erorile mari de ocluzie apar mai rar, și pot fi remediate prin șlefuiri ocluzale sau prin adăugiri pentru a realiza contacte multiple și stabile între cele două arcade dentare în poziția de intercuspidare maximă și în dinamica mandibulară.

Pentru protezele parțiale, se cere ca la inserția lor pe cîmpul protetic, brațele croșetelor să fie adaptate corect pe fețele dinților stîlpi. Croșetele să prezinte un grad de flexibilitate, corespunzătoare stării de implantare dentoparodontală și să fie așezate în zona cu retenție favorabilă.

ÎNGRIJIRILE POSTOPERATORII

Îngrijirile postoperatorii vizează două elemente: plaga postextracțională și proteza inserată pe cîmpul protetic.

Pacienții cărora li s-au aplicat proteze imediate vor fi sfătuiți să nu le scoată în primele 24 de ore. Prin aceasta se evită mobilizarea cheagurilor. Toți pacienții vor fi avertizați să nu se spele în gură prea viguros. Pentru a se reduce posibilitatea apariției unei hemoragii postextracționale, se va recomanda pacientului să evite alcoolul și mîncărurile fierbinți. Se vor recomanda analgetice, pentru combaterea durerilor postextracționale.

Consultația pentru control după 24 ore. Pacientul trebuie să se prezinte a doua zi după operație, cînd se va scoate proteza și vor fi examinate plăgile postoperatorii.

La acest control dacă nu s-a făcut alveoloplastie, alveolele trebuie să se prezinte cu cheaguri ferme și sănătoase.

În cazul în care a fost efectuată o alveoloplastie marginile mucozale trebuie să fie în contact strîns.

Semnele de presiune exagerată a protezei asupra unei anumite zone se vor traduce prin inflamație. Proteza va fi retușată în aceste zone, împiedicînd evoluția către ulcerație și ajutîndu-l astfel pe pacient s-o asimileze în timp mai scurt și fără dureri. După retușul suprafeței mucozale se trece la ajustarea suprafeței ocluzale. Pacientul este sfătuit insistent să folosească protezele pentru masticație. Mulți pacienți, de frică să nu-și provoace dureri, se alimentează nuamai cu lichide și semilichide. Ca urmare, mișcările buzelor, obrajilor și ale limbii vor fi mai reduse, și nu se va mai produce o autocurățire eficientă.

Scanned with OKEN Scanner

Folosirea protezelor pentru o masticație moderată, crește afluxul de sînge în țesuturi și astfel contribuie la vindecarea într-o perioadă scurtă de timp.

Dacă la acest control zona operată este curată, iar retușurile protezei pe suprafețele mucozale și ocluzale sînt minime, pacientul va fi programat după 7 zile de la extracție. În cazul în care examenul zonei evidențiază un cheag friabil și se prevede că vor mai fi necesare noi retușuri ale protezei, se recomandă ca pacientul să fie revăzut după 2—3 zile de la intervenție.

Consultația pentru control după 7 zile. În general, după 7 zile de la efectuarea extracțiilor se fac retușuri protezei, în eventualitatea că sînt necesare. Dacă au fost făcute suturi se scot firele. După aceea, se va verifica adaptarea protezei la țesuturile subiacente. La unele cazuri se poate constata necesitatea unei rebazări pentru care se va face programarea respectivă. Pacienții sînt sfătuiți să poarte proteza imediată în tot timpul.

În cazurile unde se constată o evoluție bună, urmată de vindecare, viitoarea consultație va fi fixată la 30 de zile de la extracții. În toate situațiile, pacienții vor fi sfătuiți să se prezinte periodic la examinare în decursul întregii vieți.

Pentru purtătorii de proteze imediate parțiale, croșetele de sîrmă vor fi controlate pentru a se constata raportul față de parodonțiul marginal și adaptarea pe fața dintelui. Totodată, pacientul va fi instruit cum să le activeze singur în viitor.

Vindecarea plăgilor operatorii postextracționale. Caracteristicile principale ale histogenezei proceselor reparatoare în zona plăgilor operatorii, au fost stabilite în urma cercetărilor efectuate pe maimuțele Rhesus, care prezintă o dentiție temporară și alta permanentă, asemănătoare cu ale omului.

Vindecarea începe prin coagularea sîngelui în alveole, iar în caz de alveolectomie, prin coagularea sîngelui în zona alveolară redusă.

În prima zi, alveola conține sînge coagulat, cu insule de fibrină și este înconjurată de vase sanguine dilatate. Sînt prezente granulocite care sînt acumulate, în special, la suprafața alveolelor.

După aproximativ 3 zile, celulele plasmocite, neutrofile și limfocite, existente în rețeaua de fibrină difuzează de la suprafață către osul alveolar. Cheagul de sînge își dezvoltă o structură internă nouă, mai ales la nivelul bazei alveolei, prin apariția de capilare și fibroblaști.

Marginile gingivale s-au pliat peste crestele alveolare, și de la nivelul muchiilor libere începe proliferarea celulelor epiteliale.

După o săptămînă fibroblaștii penetrează în alveolă, formînd un țesut tînăr neorientat. Epiteliul proliferează pe toată suprafața cheagului, dar în strat subțire; osul apozițional apare dispus pe părțile pereților alveolari, iar osul trabecular apare la baza alveolei, constituind, în ansamblu, primele semne de formare osoasă, osul din alveolă apare după extracție și este considerat os imatur sau tînăr. Acest os bogat în celule este puțin mineralizat, fiind slab radioopac. Paralel cu osteogeneza apar și indici de osteoclazie la nivelul crestelor și pereților alveolari.

După două săptămîni, osul tînăr umple alveola, cu excepția unui con fibros central orientat de la suprafața cheagului către adîncimea alveolei (1/4 din adîncime).

Scanned with OKEN Scanner

Activitatea osteoclazică se extinde de la crestele alveolare la pereții alveolei, putînd traduce chiar începuturile reorientărilor trabeculare. Epiteliul alcătuiește un înveliș continuu, dar de grosime variabilă. După 3 săptămîni osul tînăr ocupă aproape în totalitate alveola. Activitatea osteoclazică se menține la nivelul pereților, al crestelor alveolare și al unor trabecule nou formate, în țesutul conjunctiv subepitelial care se maturizează.

După 4 săptămîni extinderea osteogenezei continuă pînă la nivelul crestelor alveolare, coexistînd și procesul de resorbție.

Formarea osoasă este completă la 4 săptămîni după extracție; este limitată de înălțimea originală a crestelor alveolare vestibulare și orale, dar uneori este greu de demarcat din cauza proceselor concomitente de apoziție și de resorbție.

Vindecarea după alveolectomie. Procesul de vindecare este similar, dar pornește de la două situații posibile:

— peretele vestibular al alveolei se menține după înlăturarea septulurilor interdentare fiind împins peste peretele oral;

— peretele vestibular al alveolei a fost extirpat.

După alveolectomia septală, cheagul din alveolă este mai mic și procesul de osteogeneză din primele două săptămîni este mult mai accelerat, comparativ cu refacerea osului după extracția cu cleștele, sau după înlăturarea peretelui vestibular.

După 8 săptămîni nu se mai percep diferențe și proliferarea osului tînăr completează plaga operatorie. După organizarea completă a cheagului, refacerea osoasă este similară, independent de dimensiunile alveolei. Procesul de vindecare este condiționat de tehnica chirurgicală a alveolectomiei septale, de conservarea vitalității peretelui vestibular al alveolei. Se indică să nu se ridice un lambou muco-periostal care să compromită vascularizația osului, să faciliteze necroza sau infecția țesutului osos. Se solicită, de asemenea, atenție la realizarea inciziilor verticale și a fracturilor orizontale.

Dependent de aceste manopere, se formează suprafața de generare a osului apozițional, necesară completării ariei alveolare. Vindecarea este condiționată, așadar, de eventualele complicații (de degenerarea osului, de infecția țesuturilor), sau de extirparea peretelui vestibular al alveolei. Peretele vestibular de neoformație solicitînd, în acest caz, un timp mult mai lung de vindecare.

După înlăturarea peretelui vestibular se observă clinic o resorbție postoperatorie mai mare, comparativ cu evoluția osului după cealaltă modalitate de intervenție. Resorbția pare să fie mai redusă cînd se conservă peretele vestibular al alveolei, care oferă o rezistență mai mare activității osteoclazice decît osul fibrilar nou-format. În ambele cazuri se produce o înlocuire treptată a osului tînăr printr-un os matur, care este mineralizat și radioopac.

În decurs de aproximativ 5 luni, creasta alveolară se rotunjește datorită modificărilor resorbtive, iar după un an există o stabilitate relativă a formei.

Aspectul osului după vindecare. După vindecare, se știe, forma osului alveolar nu rămîne neschimbată. Datorită vieții scurte a celulelor osoase, se produce o reconstrucție permanentă.

Fiziologia normală a osului este dependentă de o activitate echilibrată a celor trei tipuri de celule: celulele osteoblastice și osteocite care mențin

Scanned with OKEN Scanner

vitalitatea osului și celulelor osteoclastice care sînt răspunzătoare de resorbția osoasă. Un echilibru al activității dintre osteoclaste și osteoblaste va avea ca rezultat o reînnoire treptată a componentelor țesutului osos, fără o schimbare radicală în forma sa exterioară. Controlul echilibrului dintre apoziție și resorbție este reprezentat de un mecanism complex, în reglarea căruia iau parte factori generali și locali. Factorii generali sînt în special reprezentați de hormoni. Factorii locali sînt în strînsă corelație cu solicitările la care sînt supuse oasele.

Se presupune că osteocitele ar fi asemănătoare cu niște mecano-receptori, care stimulează apoziția și resorbția osului.

Observațiile asupra evoluției crestei alveolare arată că ea este supusă resorbției pe întreaga durată a vieții.

După extracții, poziția în osul alveolar este influențată de modificarea presiunii funcționale. Dacă după extracție urmează o perioadă de inactivitate funcțională, prin neprotezare sau prin protezare necorespunzătoare (neadaptată la suprafața cîmpului protetic), osul alveolar este supus unor procese de atrofie. Dimpotrivă, dacă după extracție se poartă o proteză bine adaptată se va putea constata frecvent, că reducerea în continuare a dimensiunii crestei alveolare, după ce au avut loc modificările majore postextracționale, va putea fi mult întîrziată sau chiar împiedicată. Forțele transmise de proteze, dacă sînt în limite normale, pot stimula procesele de osteogeneză pentru a compensa pierderea osoasă datorită resorbției.

Aceste modificări în conformația crestei alveolare pot fi observate clinic de fiecare stomatolog, ele nu au fost însă confirmate printr-un studiu controlat, de lungă durată.

11.
AVANTAJELE PROTEZĂRII IMEDIATE

Aplicarea unei tehnici sau metode de lucru, este susținută de avantajele pe care le prezintă comparativ cu altele.

Protezarea imediată s-a impus ca metodă de restaurare a arcadelor dentare, tocmai datorită multiplelor avantaje de care beneficiază pacientul, în general, și structurile aparatului dento-maxilar, în special. Restaurarea imediată a arcadelor dentare, de scurtă durată sau de lungă durată, se efectuează cu ajutorul unor tehnici specifice, și este urmată de o serie de avantaje: funcționale, biologice, operatorii și postoperatorii.

AVANTAJE FUNCȚIONALE

Cu ajutorul protezelor imediate sînt refăcute: funcția fizionomiei, masticației și fonației.

Avantajele fizionomice. Aproape toți pacienții văd prin edentație începutul perioadei de regres în forța fizică, intelectuală și în prestigiul lor. Extracția dinților frontali constituie momentul cel mai greu de suportat, față de altele cînd s-au extras dinții din zonele laterale.

Actualul mod de viață, reprezentat de o complexitate de relații între oameni, îl obligă să-și conserve integritatea arcadelor dentare în special în zona frontală și restabilirea protetică devine o necesitate imperioasă.

Preocuparea specialiștilor pentru refacerea imediată a integrității arcadelor dentare în scopul prevenirii tulburărilor fizionomiei a apărut încă din secolul trecut, continuînd să se amplifice pînă în zilele noastre.

Printr-o refacere imediată a arcadelor dentare în zona frontală se obțin din punct de vedere fizionomic (estetic) următoarele avantaje:

— Transferarea pe proteză a caracteristicilor individuale legate de forma, dimensiunea și poziția dinților naturali. În acest sens, au fost studiate și aplicate variate posibilități tehnice pentru a se reface întocmai aspectul fizionomic cu ajutorul protezelor.

— Corectarea alterărilor fizionomiei nedorite de pacient, congenitale sau dobîndite. Prin intervențiile chirurgicale, extracția dinților și alveoloplastia cu protezarea imediată există posibilitatea obținerii unor modificări în poziționarea, forma, dimensiunea și culoarea dinților artificiali, în funcție de solicitarea pacienților (fig. 6—18 a, b, c).

Avantajele masticatorii. Stările de edentație produc tulburări ale procesului de masticație. Intensitatea tulburărilor este în raport direct proporțional cu numărul dinților lipsă. Breșele edentate reduse, apărute în urma extracției a 1—2 dinți, nu intră în discuție.

Refacerea integrității arcadelor dentare cu ajutorul protezelor fixe sau mobile are o certă valoare, în sensul îmbunătățirii procesului de masticație, cînd acesta este tulburat.

— La cei protezați imediat s-a constatat, prin apreciere clinică sau de laborator, că eficacitatea masticatorie are valori crescute în comparație cu cele obținute la protezații tardivi.

— Eficacitatea masticatorie la edentații protezați imediat ajunge la valori maxime într-o perioadă de timp relativ scurtă de la aplicarea protezelor, comparativ cu cea obținută la protezații tardivi.

— Valorile eficacității masticatorii la protezați sînt dependente de o serie de factori, ca: relief ocluzal, menținerea și stabilitatea protezei și o repartizare cît mai biologică a presiunilor pe structurile cîmpului protetic. Aceste condiții pot fi satisfăcute prin protezare imediată, realizînd, în acest fel, îmbunătățirea procesului de masticație.

Avantajele fonetice. Posibilitatea refacerii imediate a arcadelor dentare după extracții, cu o morfologie de multe ori aproape identică, oferă limbii aceleași condiții pentru articularea unor sunete. Prin protezare imediată se evită perioada tulburărilor fonetice produse de edentație, cît și perioada de adaptare fonetică ce apare, de obicei, după protezarea tardivă.

Avantajele psihologice. Edentațiile din zona fontală, prin modificările pe care le pot aduce în fizionomie, sînt cele care generează adevărate traume psihice.

Scanned with OKEN Scanner

Fig. 6—18. Aspect fizionomic obținut prin protezarea imediată.

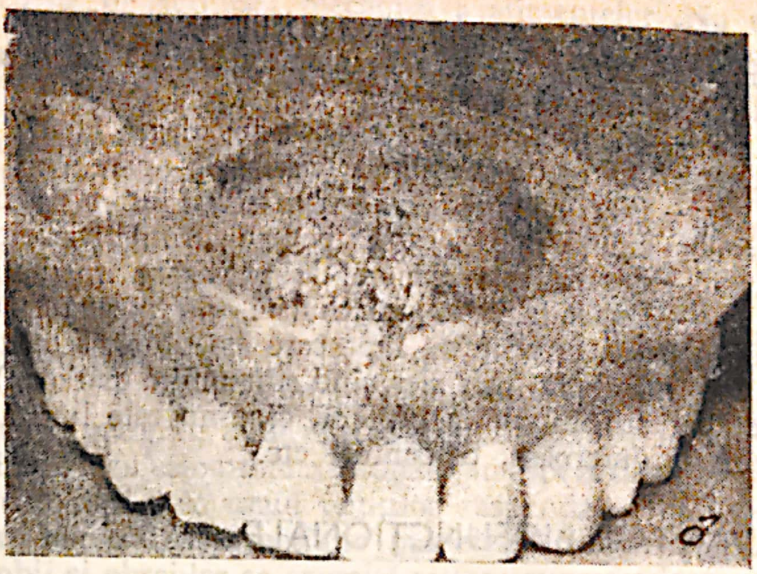

a — proteza imediată maxilară;

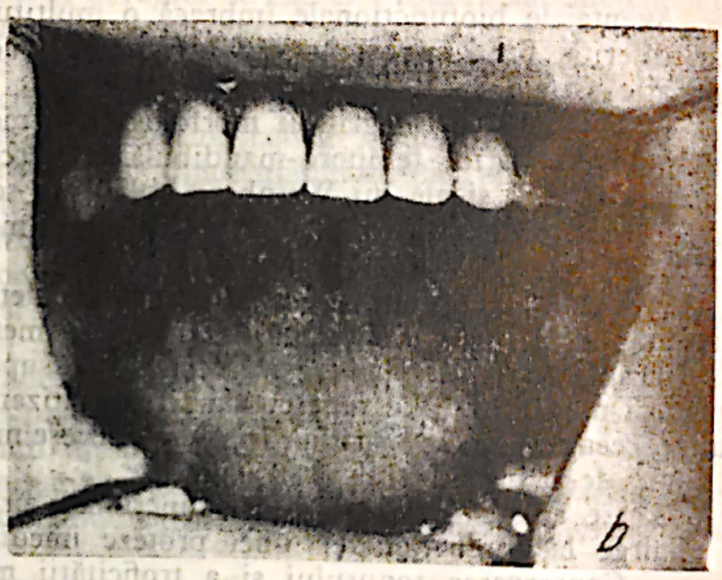

b — proteza imediată aplicată pe cîmpul protetic;

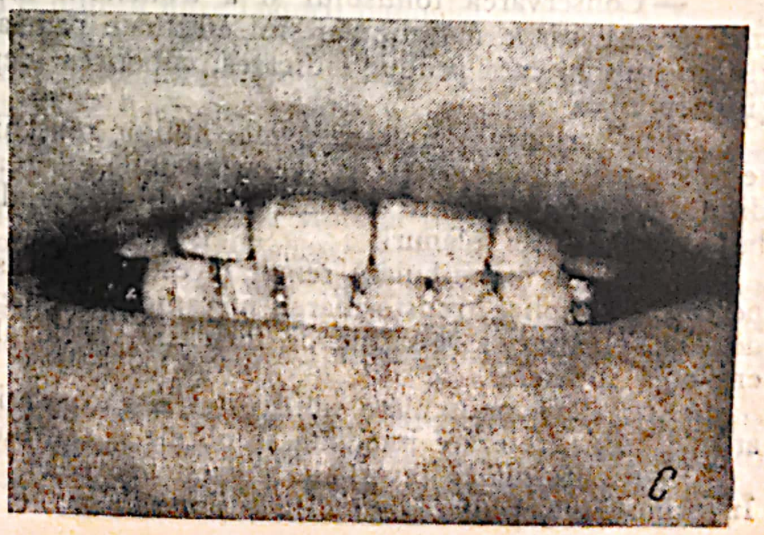

c — aspectul pacientului cu proteza aplicată, în timpul surîsului.

Scanned with OKEN Scanner

Evitarea apariției și instalării unei stări de edentație prin protezare imediată, din punct de vedere psihic are mai multe avantaje, care au fost enunțate astfel:

— Șocul emoțional, care se instalează la marea majoritate a pacienților odată cu extracția dinților frontali, nu apare.

— Efectuarea mai multor extracții într-o singură ședință reduce numărul stărilor emoționale șocante pentru psihicul pacientului; se subînțelege că aceste extracții sînt urmate de protezare imediată.

— Perioada postextracțională sau postoperatorie coincide cu perioada de adaptare la proteză, fapt care este bine acceptat de pacienți, pentru că această perioadă (mai ales cînd sînt multe extracții) se suprapune cu perioada de adaptare inițială la proteză, care nu este lipsită de supărări traduse prin: senzații dureroase, disconfort etc.

AVANTAJE BIOFUNCȚIONALE

Avantajele biofuncționale îmbracă o multitudine de aspecte cu importanță diferită, fiind cunoscute din activitatea practică, le prezentăm în mod schematic astfel:

— Conservarea integrității morfologice și menținerea echilibrului funcțional al articulației temporo-mandibulare. Cercetările aprofundate ale lui Steinhard (1956) și ale lui Weinberg (1980) au scos în evidență modificările grave pe care edentația din zona premolară și molară le are asupra funcției și structurii articulației temporo-mandibulare.

Pierderea tamponului dentar în ocluzie determină modificări în poziția mandibulei, cu alunecarea anterioară a meniscului.

Transmiterea sarcinilor masticatorii la suprafețele articulare aflate în raporturi modificate, are repercusiuni traumatizante asupra structurilor anatomice, ceea ce duce la apariția diverselor procese morbide, mai întîi funcționale și apoi, de-a lungul timpului, organice.

Toate aceste tulburări morfo-funcționale articulare pot fi evitate dacă se recurge la confecționarea unei proteze imediate.

— Conservarea tonusului și a troficității mușchilor aparatului dentomaxilar. Mișcările mandibulei sînt efectuate prin acțiunea combinată a diferiților mușchi care produc ridicarea, coborîrea, deplasarea laterală, propulsia și retropulsia ei.

Prin acțiunea simultană a mai multor mușchi asupra a două articulații temporo-mandibulare simetrice este posibilă efectuarea unei activități motorii diferențiate și dominante, traduse prin mișcări multiple și variate ale mandibulei în cele trei planuri.

Mișcarea mandibulară rezultată este în strînsă corelație cu necesitățile pe care le implică transformarea mecanică a alimentelor la nivelul arcadelor dentare, precum și variațiile de formă și volum ale cavității bucale pentru emiterea sunetelor.

Activitatea musculară fiind în strînsă corelație cu prezența dinților pe arcade, prin protezare imediată se obține o continuitate în funcția lor.

— Conformarea favorabilă a crestei alveolare urmată de atrofie redusă. În prima fază, proteza imediată acționează ca un pansament al plăgii post-

Scanned with OKEN Scanner

extracționale, pe care o ferește de acțiunea mecanică a alimentelor. Nu se recomandă realizarea unor prelungiri intraalveolare ale bazei protezei, deoarece s-a dovedit că tulbură în mod evident vindecarea și rezultă o creastă cu formă denivelată.

— În faza transformărilor osoase, influența limbii și a musculaturii periorale este semnificativă. În timpul funcției cît și al poziției de repaus, se exercită presiuni asupra versantelor orale și vestibulare ale proceselor alveolare sau crestelor alveolare. Presiunile limbii și obrajilor se exercită, în primul rînd, asupra marginilor vestibulare și orale ale procesului alveolar. La breșele mari edentate, limba pătrunde în spațiul respectiv, astfel că are loc o transmitere a presiunii în toate direcțiile. În primul stadiu al vindecării plăgii este de presupus că aceste forțe contribuie, printre altele, la îngustarea părților moi și la comprimarea marginii gingivale. Sub influența acestor forțe procesul alveolar, în cazul în care nu este protezat, capătă un aspect de acoperiș. Acest fenomen poate apărea chiar și în cazul punților suspendate. Aplicarea unei proteze imediate împiedică această acțiune modelantă nefavorabilă a părților moi. Presiunile limbii și obrajilor se exercită asupra suprafețelor orale și vestibulare ale protezei. Astfel, presiunea se transmite indirect și cu direcție schimbată asupra pereților alveolei. Rezultă, în cazul unei protezări imediate, evitarea formării crestei în formă de acoperiș în favoarea unei creste în formă rotunjită. Protezarea are astfel un rol de modelare activă (Schultze).

— Proteza imediată reduce sau încetinește atrofia procesului alveolar care s-ar produce prin inactivitate. Cercetările și observațiile autorilor Kotlier (1952), Windecker (1954), Matson (1956), Meyer și Boll (1957), Haüpl (1957), Spreng (1957), Reichenbach (1957—1960), Nauke (1958), au evidențiat o conformare favorabilă a crestei alveolare sub proteza imediată, datorită proceselor de osteogeneză. La 14 zile de la inserția unei proteze imediate au fost puse în evidență neoformații de trabecule osoase în fundul alveolei și, concentric la acestea, osteoapoziție pe pereții palatinali ai alveolelor, adică acolo unde se face simțit efectul sarcinii masticatorii.

Reacția pozitivă sau negativă a osului sub proteza imediată este dependentă de modul cum sînt distribuite forțele masticatorii (Haüpl) asupra proceselor alveolare.

Dacă se stabilește un echilibru între factorii biologici endogeni și factorii funcționali exogeni apare o reacție pozitivă a osului.

— Determinarea, înregistrarea, reproducerea și restaurarea rapoartelor intermaxilare se pot realiza cu ușurință. Printre numeroasele avantaje biofuncționale oferite de proteza imediată totală, este subliniată și posibilitatea de a conserva prin intermediul ei și raporturile intermaxilare normale.

Este știut, aceste raporturi se referă la situația tridimensională spațială care trebuie să fie respectată pentru o desfășurare optimă a funcțiilor aparatului dento-maxilar. Față de acest avantaj se manifestă rezervă din partea specialiștilor. Avantajul este mai mult teoretic decît practic, deoarece foarte rar există ocazia să se practice această terapie (proteze imediate) cu raporturi intermaxilare ireproșabile.

Dimensiunea verticală de ocluzie centrică păstrează valori acceptabile doar în cazul în care există elemente dentare naturale (unități masticatorii) bine conservate sau corect reconstituite.

Scanned with OKEN Scanner

Dinții restanți migrați sau cu leziuni ocluzale întinse produc modificări ale raporturilor intermaxilare. În special în astfel de situații, stomatologul trebuie să recurgă la toate operațiile care-i permit, cu aproximație, să ajungă la stabilirea raporturilor intermaxilare fiziologice, pentru a le transpune pe proteză.

Înregistrarea dimensiunii verticale va trebui să preceadă orice evaluare intermaxilară și să se decidă dacă raporturile găsite sînt satisfăcătoare pentru a fi transferate la proteza imediată.

Mult timp, pentru stabilirea dimensiunii verticale a fost înregistrat spațiul de inocluzie fiziologică (postural) care era considerat că are valoare medie de 3 mm. În prezent însă, s-a demonstrat (Silverman) că dimensiunea verticală de repaus nu este constantă nici în decursul vieții, nici într-o perioadă restrînsă de observație. Fix ar fi numai spațiul de pronunțare a fenomenelor izolate. De aceea s-a trecut la determinarea spațiului minim de vorbire cu ajutorul căruia se va stabili dimensiunea verticală.

AVANTAJE OPERATORII ȘI POSTOPERATORII

— *Toate extracțiile sînt efectuate într-o singură ședință.* Aceasta este posibil dacă implantarea dinților este deficitară și dacă starea de sănătate a pacientului este capabilă să suporte intervenția.

Mai multe extracții efectuate într-o singură ședință îl scutesc pe pacient să fie programat de mai multe ori, să fie supus la un număr mai mare de injecții pentru anestezie.

— *Evitarea hemoragiei secundare.* Extracțiile multiple, însoțite de regularizarea părților moi și a osului, creează posibilitatea să se efectueze sutura plăgii. Această sutură favorizează formarea și menajarea cheagului.

Proteza aplicată imediat după extracții poate fi considerată un pansament al plăgii, care o apără de eventualele traumatizări. Prin aceste două mecanisme se evită apariția hemoragiei postextracționale.

— *Reducerea în intensitate a durerilor postoperatorii.* Acțiunea favorabilă a protezei asupra plăgii se manifestă și prin reducerea intensității durerilor.

— *Vindecarea în timp redus a plăgii postextracționale.* Procesul de vindecare a plăgii alveolare este, în special, favorizat de formarea și persistența cheagului pe care proteza îl apără.

12.

READAPTAREA MORFO—FUNCȚIONALĂ A BAZEI PROTEZEI

Proteza imediată reprezintă un procedeu excelent pentru a reduce la minimum perioada de trecere de la starea de dentat la cea de edentat parțial sau total.

Scanned with OKEN Scanner

După aplicarea unei proteze imediate și purtarea ei un anumit timp, apar modificări la nivelul crestei alveolare postextracționale, cu nepotrivire consecutivă între baza protezei și morfologia cîmpului protetic. Astfel, se impune să fie luată în discuție posibilitatea modificării bazei protezei imediate sau chiar înlocuirea ei printr-o nouă proteză. Modificările postextracționale constau într-o reducere în lățimea și înălțimea crestei, precum și în zona asupra căreia s-a intervenit. Viteza și cantitatea schimbărilor sînt foarte diferite de la individ la individ și depind parțial de tehnica chirurgicală întrebuințată. Observațiile clinice referitoare la evoluția modificărilor cîmpului protetic, au înregistrat că cea mai mare schimbare se produce în timpul primelor 6 luni după extracție.

În general, se ajunge la o stare de echilibru morfologic la un an de la extracție. Dar, remodelarea crestei alveolare, manifestată prin resorbție, continuă toată viața.

În timpul primelor 6 luni de la inserție, o proteză imediată poate să-și piardă adaptarea la țesuturile subiacente. Fenomenul care apare la edentatul total purtător de proteză imediată constă în dispariția condițiilor de adeziune și închidere marginală, însoțite, de cele mai multe ori, de micșorarea dimensiunii verticale de ocluzie a etajului inferior.

O proteză imediată la maxilarul superior poate fi bine adaptată și după 8—10 luni de la aplicare.

După o resorbție timpurie, schimbarea care urmează în conturul osului alveolar va necesita corectarea suprafeței mucozale de contact a protezei. Modificările care apar în continuare vor solicita alte corecții ale suprafeței de contact protetic însă frecvența lor este variabilă de la caz la caz. În unele cazuri este nevoie de cîteva luni, iar la altele s-a ajuns pînă la un an sau mai mult fără a fi necesară corectarea suprafeței mucozale a protezei. Toate aceste deficiențe se pot remedia în prezent foarte ușor, prin căptușirea protezei sau prin rebazare. Tehnica pentru obținerea adaptării prin căptușire este relativ simplă, fiind posibil să fie utilizată de fiecare stomatolog, cu sau fără contribuția laboratorului de tehnică dentară.

Prin căptușire se înțelege adăugarea de material nou peste suprafața mucozală a bazei protezei pentru a se obține readaptarea acesteia la suprafața cîmpului protetic.

În literatura franceză se utilizează termenul de rebazare pentru căptușire. Noi înțelegem prin rebazare procedeul tehnic de a înlocui în întregime baza unei proteze cu o bază nouă, păstrîndu-se însă dinții artificiali de la proteza veche.

În literatura anglo-saxonă, prin termenul de rebazare se înțelege o căptușire realizată după o perioadă mai lungă de timp de la aplicarea protezei pe cîmpul protetic.

Rebazarea și căptușirea sînt efectuate numai după precizarea exactă a cauzelor care împiedică menținerea și stabilitatea protezei pe cîmpul protetic.

1. INDICAȚIA PENTRU CĂPTUȘIRE ȘI REBAZARE

Indicația pentru intervenția de readaptare a bazei protezei (căptușire sau rebazare) este făcută după o examinare subiectivă și obiectivă a protezelor și a cîmpului protetic.

Scanned with OKEN Scanner

Proteza nu se menține pe cîmpul protetic în fonație și masticație datorită următoarelor cauze:

În fonație: 1 — marginile șeilor sînt lungi, depășesc zona de mucoasă neutră; 2 — marginile sînt mai scurte și nu se obține succiunea; 3 — configurația marginilor (finisarea și grosimea) nu sînt corespunzătoare morfologiei fundurilor de sac și a dinamicii formațiilor mobile de la periferia cîmpului protetic; 4 — baza protezei nu acoperă în totalitate zona de sprijin; 5 — cîmpul protetic dur.

În masticație: 1 — nu există coincidență între relația centrică și intercuspidarea maximă; 2 — contacte premature în poziție de intercuspidare maximă; 3 — interferențe în dinamica mandibulară; 4 — dinții laterali au fost așezați în afara crestei alveolare; 5 — relieful ocluzal aplatizat, neconcordant cu mișcările mandibulei.

La examenul obiectiv se controlează: închiderea marginală; relația centrică și dimensiunea verticală:

— La proteza totală maxilară se controlează, mai întîi, închiderea marginală distală și apoi închiderea în zona vestibulară. Controlul închiderii marginale vestibulare se începe de la o tuberozitate și se trece prin zona frontală, pînă la cealaltă tuberozitate. La distanță, din 2 în 2 cm, se aplică pulpa degetului în fundul de sac, deasupra marginii de închidere a protezei. Se pot evidenția zone care se opun la tracțiunile digitale în sens vertical (protezele nu se desprind de pe cîmpul protetic) și zone în care sub acțiunea acestor forțe proteza este desprinsă. Închiderea marginală în zonele respective nu este eficientă, ceea ce determină desprinderea protezei.

— La proteza mandibulară se efectuează un control al stabilității, fiind controlată mai întîi la nivelul zonelor deficitare: a tuberculului piriform, linguală, centrală și labială. Controlul se efectuează cu ajutorul testelor specifice pentru fiecare zonă.

Relația centrică poate să fie greșit înregistrată, ceea ce are consecințe nefavorabile asupra menținerii protezei pe cîmpul protetic. Relația centrică înregistrată greșit este exteriorizată prin apariția unui spațiu de inocluzie între dinți în zona anterioară, sau prin mișcarea de alunecare a protezei spre dreapta, stînga sau antero-posterior. Căptușirea sau rebazarea va fi efectuată numai cînd raporturile verticale și orizontale ale arcadelor dentare sînt aproximativ corecte și pacientul este mulțumit cu aspectul protezelor. A devenit regulă generală, ca la orice proteză care urmează să fie căptușită sau rebazată este necesar ca relația centrică să coincidă cu poziția de intercuspidare maximă, iar în protruzie și lateralitate să apară contacte optime.

Dimensiunea verticală de ocluzie se controlează cu o atenție deosebită, deoarece dacă a fost mai mare, este contraindicată căptușirea protezelor. Dimensiunea verticală micșorată mult, ca urmare a atrofiei sau a unei erori inițiale, este dificil de remediat prin căptușire, fiindcă nu se poate depune un strat de material suficient de gros care să poată compensa și corecta dimensiunea verticală, iar țesuturile cîmpului protetic nu pot să suporte o creștere bruscă a dimensiunii verticale. Dacă dimensiunea verticală în ocluzie a fost redusă cu 3—4 mm sau chiar mai mult, ca un rezultat al modificărilor tisulare, și există asociate greșeli în raport orizontal al arcadelor dentare în ocluzie, căptușirea sau rebazarea protezei nu poate fi făcută cu succes. Aceste situații se

Scanned with OKEN Scanner

pot întîlni cînd pacientul nu s-a prezentat la examinări periodice. Dacă protezele imediate au fost satisfăcătoare şi pacientul este mulţumit, pot trece multe luni fără ca el să se prezinte la examinare pentru eventuale corecturi. În astfel de situaţii se pot întîlni frecvent nepotriviri între suprafaţa mucozală a protezei şi ţesuturi, de care am amintit mai înainte. De obicei, încercarea unei căptuşiri sau rebazări pentru corectarea protezei nu reuşeşte. În timpul perioadei modificărilor tisulare, vor fi necesare, de cele mai multe ori, un număr de căptuşiri în scopul de a menţine confortul cu proteza imediată, precum şi eficienţa ei. Proteza imediată bine concepută şi bine adaptată este, în general, aşa de bine acomodată cu ţesuturile moi ale cîmpului protetic, încît este deseori dificil să se obţină acelaşi rezultat satisfăcător cu protezele de înlocuire.

Limitarea numărului de căptuşiri posibile este determinată de modificările de aspect şi de uzură ale dinţilor de acrilat.

2. TEHNICI DE CĂPTUŞIRE A PROTEZELOR

Căptuşirea se poate realiza la protezele totale şi la cele parţiale. Căptuşirea protezelor este posibil să fie realizată după două tehnici: directă şi indirectă.

Tehnica directă de căptuşire, constă în depunerea pastei de acrilat autopolimerizabil pe suprafaţa mucozală a protezei, după care se inseră pe cîmpul protetic şi se menţine în ocluzie cu poziţionarea mandibulei în relaţie centrică.

Această tehnică este utilizată pentru căptuşirea protezelor totale şi parţiale. Fiind o tehnică expeditivă şi executată numai de medicul stomatolog, fără intervenţia laboratorului de tehnică dentară, este preferată în anumite condiţii. Rezultatele imediate şi tardive sînt însă mai puţin favorabile datorită următoarelor dificultăţi:

— materialul folosit pentru căptuşire are caracteristici inferioare comparativ cu materialele utilizate în amprentările funcţionale;

— aplicarea protezei pe cîmpul protetic în poziţie corectă, care să corespundă ocluzal cu o intercuspidare maximă, solicită specialistului o atenţie deosebită; imposibilitatea satisfacerii acestei condiţii, determină erori foarte greu de remediat;

— grosimea şi înălţimea marginilor trebuie modelate funcţional, operaţie care este executată fără posibilităţi eficiente de control;

— operaţia este neplăcută pentru pacient datorită acţiunii iritante (caustice) pe care o are monomerul asupra mucoasei. Acţiunea toxică asupra mucoasei este variabilă ca leziune anatomo-patologică, putînd merge de la un uşor eritem pînă la arsuri de gradul I;

— suprafaţa protezei care a fost căptuşită este poroasă, acrilatul autopolimerizabil realizează suprafeţe poroase, numărul şi mărimea porilor fiind mult mai mari comparativ cu acrilatul termopolimerizabil. Porii reprezintă locuri în care se infiltrează şi reţin resturile alimentare şi saliva. Mediul bucal cu temperatură constantă şi resturile alimentare constituie împreună, un adevărat mediu de cultură, favorabil dezvoltării microorganismelor. Astfel, se dezvoltă o floră microbiană zaharolitică sau proteolitică cu miros carac-

Scanned with OKEN Scanner

teristic, perceput de anturajul pacientului. Dezvoltarea florei microbiene în porii protezelor este însoțită de prezența și acțiunea toxinelor și enzimelor asupra mucoasei bucale. Deseori trebuie să ne gîndim la examinarea unui cîmp protetic congestiv, cu leziuni difuze, la un purtător de proteze căptușite, nu numai la acțiunea toxică a monomerului rezidual sau a iritației mecanice, ci și la acțiunea toxică a florei microbiene;

— culoarea materialului folosit pentru căptușire se modifică după o perioadă de timp.

Sînt autori care susțin că prin această tehnică nu s-ar putea obține la protezele totale închiderea marginală, la nivelul zonei « Ah ». Experiența a arătat că se pot obține rezultate mulțumitoare în realizarea închiderii marginale a acestei zone. În acest scop vor fi precizate cîteva detalii asupra tehnicii utilizate.

a. *Tehnica de căptușire directă a protezelor totale.*

Se începe întotdeauna printr-o serie de pregătiri înaintea operației propriu-zise de realizare. Pregătirile sînt efectuate la nivelul cîmpului protetic și al protezei.

Pregătirea cîmpului protetic. Țesuturile moi din zonele de sprijin ale protezelor trebuie să fie examinate cu multă atenție.

Dacă sînt semne de iritație sau de decubit produse de proteză, atenția va fi îndreptată spre rezolvarea lor înaintea rebazării.

Pregătirea protezei pentru căptușire. Este totdeauna recomandabil să fie verificată și corectată (dacă este necesar) ocluzia protezei, înaintea căptușirii.

Uneori se constată că echilibrarea ocluziei este dificilă sau imposibil de obținut.

Va trebui să se decidă dacă este oportun să se căptușească sau să se înlocuiască proteza. În corectarea ocluziei se urmărește să se obțină mai întîi contacte egale în poziția musculară cu intercuspidare maximă, după care se trece la îndepărtarea punctelor care fac contacte premature în mișcările laterale sau de propulsie.

Extensii marginale. Acolo unde extinderea bazei protezei este corectă, nu este necesară prepararea marginilor. Este totuși recomandabil să se examineze proteza și să se îngroașe orice zonă marginală relativ subțire cu ceară sau Kerr, asigurîndu-se astfel un suport potrivit pentru materialul de căptușire. Unde există dubii asupra extinderii marginilor, se reduc cu 2—3 mm față de adîncimea fundului de sac funcțional și se adaugă Kerr. În stare plastică, Kerr-ul este modelat la înălțimea și grosimea corectă.

Căptușirea protezei totale se poate realiza pe întreaga suprafață mucozală, numită căptușire totală sau numai parțial, la nivelul marginilor, numită căptușire marginală.

— *Căptușirile totale*

Se obțin folosind o tehnică identică cu cea a amprentării funcționale sub presiune ocluzală. Pentru reușita acestei căptușiri trebuie ca:

— materialul să fie în cantitate suficientă, să acopere întreaga suprafață mucozală a protezei;

— materialul să fie pregătit cu o plasticitate corespunzătoare, pentru a se modela funcțional în cavitatea bucală;

Scanned with OKEN Scanner

— consistența materialului să-i îngăduie repartizarea uniformă pe întreaga suprafață a cîmpului protetic;

— căptușirea bazei protezei se realizează totdeauna pe toată suprafața protezei, chiar în cazurile în care defectul de adaptare a fost limitat pe o suprafață redusă sau pe o hemiarcadă. Căptușirile bazei protezei impun totdeauna și corectare întregii margini vestibulare. Pentru ca marginea vestibulară să nu se mai înalțe prin căptușire, este necesar ca înainte de căptușire să se scurteze marginea protezei pînă la limita dintre mucoasa fixă și cea neutră.

Pasta de acrilat se depune pe toată suprafața mucozală a protezei și se introduce în cavitatea bucală, așezîndu-se pe cîmpul protetic. Pacientul aduce mandibula în relație centrică și își mobilizează părțile moi, obrajii și buzele, întocmai cum a repetat înainte de căptușire. Totodată, va efectua două, trei deglutiții cu gura închisă. În scop protector față de acțiune toxică a monomerului, suprafața cîmpului protetic se badijonează înainte de aplicarea protezei cu ulei de parafină.

Odată polimerizarea terminată, proteza este îndepărtată din cavitatea bucală și controlată dacă a fost suficient material, dacă nu s-au format bule de aer, dacă marginile au o grosime și o modelare funcțională.

— *Căptușirile marginale.*

Se realizează numai în urma examinării minuțioase a defecțiunilor de la nivelul marginilor. Se va preciza dacă defecțiunea este limitată la o anumită zonă sau este pe toată întinderea.

● *Căptușirea pentru închiderea la zona « Ah ».* Etanșeizarea posterioară este obținută de o compresiune funcțională a țesuturilor palatinale și a liniei de vibrație a palatului moale. Raportul marginii posterioare a protezei la zona « Ah » va fi verificat totdeauna și, unde este necesar, se va retușa. O probă cu ajutorul Kerr-ului plastifiat, pentru a urmări rezultatele dorite de comprimare a țesuturilor, este de foarte multe ori utilă. După pregătirea protezei, care constă într-o ușoară șlefuire pe o distanță de 2—3 mm de la o tuberozitate la alta, pe fața mucozală se depune pasta de acrilat autopolimerizabil de consistență mai mare și se inseră pe cîmpul protetic. Pacientul efectuează cîteva deglutiții și pronunță vocala « A ». Pentru a evita tendința de curgere spre posterior a pastei de acrilat este recomandabil să se adauge, în prealabil, o bandă de ceară pe fața lucioasă a protezei, depășind marginea distală cu 1—2 mm. După polimerizare se verifică rezultatul prin presiune digitală în sens postero-anterior pe fața palatinală a dinților frontali superiori.

● *Căptușirea marginii vestibulare.* Se poate realiza pe toată întinderea sau în anumite zone, dar, în mod frecvent, se preferă să se căptușească în întregime. Marginile protezei sînt ușor șlefuite (pentru a dispare lustrul) și degresate. Pentru a se împiedica curgerea acrilatului, pe fața lustruită a protezei se lipește o bandă de ceară roz de 3—4 mm. În ultimul timp, se folosește în loc de ceară leucoplast. Pasta de acrilat se depune cu atenție, strict limitat pe margine, și se introduce în gură cu multă grijă. După așezarea pe cîmpul protetic, pacientul duce arcadele dentare în poziție de intercuspidare maximă. Se imprimă părților moi de la periferia cîmpului protetic la început mișcări pasive, iar cînd pasta devine mai puțin plastică se fac mișcări active, funcționale, după indicația specialistului. Există posibilitatea să se obțină prin căptușirea marginilor o grosime dirijată, funcțională. Realizarea unor margini groase

Scanned with OKEN Scanner

se obține cu ajutorul unui rulou din pastă de acrilat autopolimerizabil care se aplică pe fața lustruită la 2—3 mm distanță de margine. Cu proteza astfel pregătită se trece la căptușirea marginii după tehnica descrisă anterior. Marginile realizate cu o grosime dirijată asigură o închidere periferică și prin fața lor vestibulară. După obținerea unui rezultat optim, zona protezei asupra căreia s-a intervenit se prelucrează, se lustruiește și pacientul este sfătuit să revină pentru eventualele retușuri.

Căptușirile directe sînt indicate în următoarele situații:

— pentru îmbunătățirea menținerii și stabilității unei proteze, de care pacientul nu se poate dispensa nici un moment;

— dacă nu există posibilitatea să fie introdusă în laborator să se realizeze căptușirea indirectă;

— la pacienții care prezintă cîmpuri protetice normale și nu au posibilitatea să-și realizeze alte proteze.

Datorită dezavantajelor pe care le prezintă, constituie un procedeu de strictă necesitate, se recurge la acesta numai cînd este imposibil să se obțină căptușiri prin tehnica indirectă.

Căptușirile directe prezintă următoarele contraindicații:

— proteze foarte vechi, constituite din material acrilic îmbătrînit. În asemenea situații nu se mai poate efectua rebazarea;

— proteze reparate de mai multe ori, la care s-au efectuat eventual și unele adăugiri;

— cîmpuri protetice acoperite de o mucoasă foarte subțire și sensibilă la acțiunea substanțelor toxice (monomer);

— cîmpurile protetice moi, cu un grad mare de rezilienţă, deformabile la materialele ce au vîscozitate crescută;

— proteze care nu sînt corect executate astfel: dinții laterali sînt montați în afara crestei; dinții frontali necorespunzători din punct de vedere al culorii, formei și dimensiunii; dimensiunea verticală mare; instabilitatea ambelor proteze; poziția de intercuspidare maximă nu coincide cu relația centrică.

Căptușirea protezelor totale cu materiale reziliente

În ultimii ani, industria producătoare de materiale stomatologice, a început să livreze o mare varietate de materiale reziliente destinate căptușirilor directe. Sînt recomandate de consistența lor moale (elastică), ceea ce reprezintă un mijloc de compensare sau de repartizare judicioasă a presiunilor masticatorii pe suprafața cîmpului protetic. Autori ca Windeckek, Kuk și alții au susținut că aceste materiale reziliente ar avea funcția de amortizare a șocurilor masticatorii. Ulterior însă, Anderson și Rhrbach au arătat că în timpul masticației nu apar șocuri. Cu ajutorul materialelor reziliente s-au efectuat căptușiri directe și indirecte, dar primează căptușirile directe. Încercările de căptușire a protezelor pe cale indirectă, prin termopolimerizare, au o durabilitate în funcție de produsul folosit. S-au întrebuințat cauciucurile vinilice și velumcauciucul. În Clinica de protetică dentară din București, s-a practicat căptușirea cu materiale reziliente din grupa siliconilor (produsul Soft-Oryl).

Proteza este pregătită pentru a se da materialelor siliconate o grosime optimă la nivelul joncțiunii cu acrilatul.

La protezele cu margini groase se scurtează cu 1,5 mm pe toată întinderea. Cu o freză roată se taie o treaptă în marginea protezei cu deschiderea către

Scanned with OKEN Scanner

vestibular, adîncă de 2—3 mm. Această pregătire ajută la crearea unei grosimi corespunzătoare a materialului rezilient și evită suprapunerea lui peste acrilat într-un strat subțire. La protezele cu margini subțiri se va pregăti proteza cu un rulou de ceară, ca cel descris la căptușirea marginilor. Zonele protezei asupra cărora s-a acționat cu freza pentru pregătire trebuie foarte bine lustruite, deoarece lacul adeziv aderă mult mai bine pe suprafețele lustruite. Protezele sînt curățate foarte bine înainte de căptușire, cu ajutorul substanțelor detergente. Pe suprafața mucozală se aplică, prin pensulare, un strat foarte subțire de lac adeziv, ce însoțește fiecare produs. Se lasă să se usuce la temperatura camerei. Pasta se pregătește după indicațiile prospectului, pe o bucată de sticlă și se aplică pe suprafața mucozală a protezei. Proteza este așezată pe cîmpul protetic, pacientul închide gura în relație centrică și execută mișcările funcționale pe care le-a exersat anticipat. După 4—5 minute proteza este scoasă din gură, se spală sub un jet de apă și se îndepărtează cu un cuțit excesul de siliconi.

Se reintroduce pe cîmpul protetic, fiind lăsată aproximativ 10—15′ pentru definitivarea polimerizării. În eventualitatea că apar goluri de aer sau margini neregulate, se poate adăuga material și repune pe cîmpul protetic pentru modelare.

În general, materialele reziliente folosite pentru căptușirea protezelor prezintă următoarele deficiențe: își pierd cu timpul (6 luni) reziliența; slabă rezistență la abraziune; desprinderea de suprafața protezei. Aderența dintre materialul rezilient și acrilatul bazei este temporară, limitată la cîteva luni. După o anumită perioadă de timp (cîteva luni), între suprafața bazei și materialul de căptușire apar soluții de continuitate în care se infiltrează saliva și resturi alimentare, cu toate consecințele nefavorabile pentru igiena bucală; absorbție de apă; rezistență scăzută în timp datorită modificărilor fizico-chimice de îmbătrînire.

Indicațiile căptușirilor reziliente după Lumier și Storer:

— cîmpurile protetice cu atrofie senilă;

— cîmpurile protetice cu creste alveolare retentive bilateral (se evită intervenția chirurgicală);

— cîmpurile protetice acoperite cu mucoasă subțire, ce nu suportă presiuni (pentru perioada de adaptare).

Robinson și Baruhart, au folosit pentru căptușire siliconi termopolimerizabili, cu rezultate mult mai bune în ceea ce privește retenția și confortul.

b. *Tehnica de căptușire indirectă la protezele totale*

Căptușirea protezelor după această tehnică se obține prin contribuția laboratorului de tehnică dentară, ceea ce impune să se efectueze în doi timpi.

În primul timp, în cabinet, se amprentează cîmpul protetic cu ajutorul unui material de luat amprentă, proteza fiind utilizată ca port-amprentă individuală (fig. 6—19, a, b).

În al doilea timp, în laborator, se înlocuiește materialul amprentei cu material de confecționat proteze.

Materialul utilizat pentru amprentă este diferit, dacă se fac referiri la clasificarea lui Paggioli. Aspectul cîmpului protetic și posibilitățile tehnico-materiale decid alegerea materialului pentru amprentare. Adaptarea marginilor protezei înainte de amprentare va fi controlată cu ajutorul testelor cunoscute de la adap-

Scanned with OKEN Scanner

tarea unei portamprente individuale. Tehnica amprentării este asemănătoare cu cea a amprentelor funcționale, folosită la edentatul total. Amprentarea în scopul căptușirii sau rebazării se realizează sub presiune masticatorie de intercuspidare maximă, în relația centrică. Niciodată nu este posibil să se amprenteze sub presiunea manuală a specialistului. Operatorul, în momentul amprentării, va fi foarte atent cînd pacientul trebuie să închidă gura. Prin mișcări funcționale, formațiile mobile de la periferia cîmpului protetic, modelează favorabil marginile amprentei. Presiunea masticatorie, în ocluzie, repartizează materialul amprentei într-un strat cu o grosime corespunzătoare.

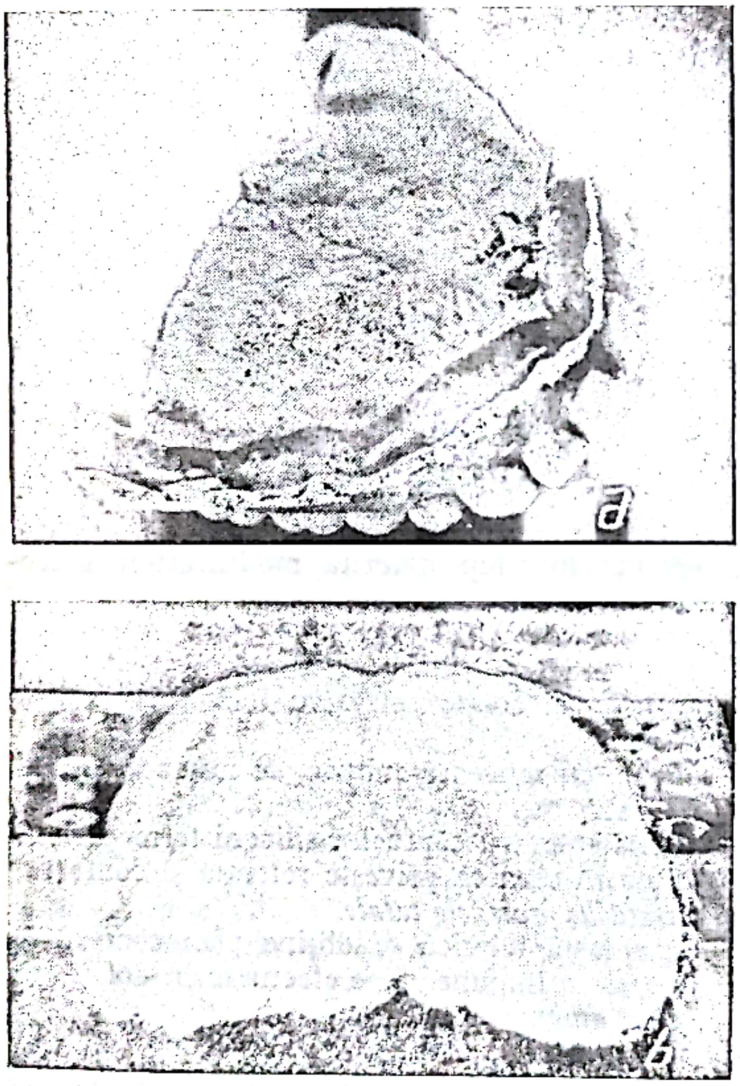

Fig. 6—19. Tehnica indirectă pentru rebazarea protezei. *a* — Amprenta cîmpului protetic cu eugenat de zinc pentru zona de sprijin și cu rezinoplast pentru zona de succiune; *b* — amprenta cîmpului protetic cu eugenat de zinc.

După priza materialului proteza și amprenta sînt scoase din gură și controlate. În laborator, materialul de amprentat este înlocuit cu acrilat după ambalarea complexului proteză-amprentă într-o chiuvetă metalică. În prezent, se fac căptușiri și cu materiale reziliente. După obținerea tiparului, rebazarea se poate face cu rășini acrilice termopolimerizabile sau autopolimerizabile.

Scanned with OKEN Scanner

Căptușirea cu acrilat termopolimerizabil impune să se ridice temperatura în tipar pînă la 100°C, temperatură la care proteza se deformează. Acest dezavantaj este evitat prin utilizarea acrilatului autopolimerizabil în locul celui termopolimerizabil. Acrilatul este introdus în tipar, se închide chiuveta și se așază la presă. Autopolimerizarea acrilatului se produce sub presiune, cu rezultate favorabile asupra structurii fizico-chimice, suprafața fiind mai puțin poroasă decît după căptușirea directă. Avantajele înlocuirii acrilatului termopolimerizabil cu acrilat autopolimerizabil, au determinat folosirea acestui material pentru rebazare sau căptușire la tehnica indirectă.

În căptușirea protezelor se pot obține rezultate foarte bune dacă se utilizează acrilatul autopolimerizabil Orthocryl. Autopolimerizarea se produce în condiții speciale, în apă la temperatura de 35°C și sub presiune de 2 atmosfere, asigurată de un policlav.

c. *Tehnica căptușirii directe la protezele parțiale*

Solicită foarte mare atenție din partea operatorului. Cîmpurile protetice edentate parțial pe care sînt așezate aceste proteze prezintă multe zone retentive. Acrilatul autopolimerizabil în stare plastică folosit pentru rebazare, pătrunde în toate spațiile retentive. Dacă polimerizarea acrilatului se produce în cavitatea bucală, îndepărtarea protezei de pe cîmpul protetic nu se mai poate obține decît după mult efort din partea stomatologului și cu suferințe pentru pacient. Pentru a se evita aceste deficiențe ale căptușirii directe în edentația parțială, polimerizarea acrilatului trebuie să se facă totdeauna în afara cavității bucale. Totodată, mai este necesar să se efectueze cîteva operații: îndepărtarea excesului de material care a pătruns în spațiile retentive (spațiile interdentare dintre șaua protezei și dinții marginali etc.), apoi mobilizarea repetată a protezei. Dinții care vin în contact cu materialul de căptușire trebuie să fie izolați cu vaselină, ca și dinții antagoniști. Dacă materialul se lipește de dinții restanți, la îndepărtarea protezei, pasta (încă în fază plastică) se deformează și căptușirea nu reușește.

Înainte de căptușire proteza parțială este controlată în poziția de intercuspidare maximă pentru a se stabili gradul de înfundare pe cîmpul protetic în raport cu dinții restanți. De asemenea, se mai controlează dacă înfundarea s-a produs pe toată suprafața cîmpului protetic edentat sau numai în anumite zone, ceea ce provoacă bascularea laterală. După precizarea situației clinice, urmează pregătirea cîmpului protetic și a protezei.

Căptușirea propriu-zisă constă în pregătirea pastei de acrilat, depunerea acesteia pe suprafața de sprijin a protezei și inserția protezei pe cîmpul protetic.

Din momentul inserției atenția specialistului va fi concentrată numai asupra acestei operații. Presiunea exercitată asupra protezei așezate pe cîmpul protetic este cea masticatorie a arcadei antagoniste, în relație centrică. După căptușire, proteza se prelucrează pentru îndepărtarea excesului de acrilat și se lustruiesc suprafețele laterale ale șeilor. În scop profilactic pentru parodonțiul dinților restanți, se prelucrează proteza în zonele dentoparodontale. Se îndepărtează cu o freză cilindrică uzată un strat de 2—3 mm într-o secțiune oblică. Această prelucrare echivalează cu folierea care se face prin cimentarea zonei coletului dinților restanți de pe model înainte de confecționarea protezei parțiale.

Scanned with OKEN Scanner

Tot în această ședință, după căptușirea protezei se acționează sau se modifică poziția brațelor elastice ale croșetelor. |Protezele parțiale cu placă acrilică au, în general, un sprijin nefiziologic (mucozal). În capitolul despre «Stabilizarea protezelor parțiale imediate» au fost amintite tendințele de deplasare ale acestora și posibilitățile de frînare, cu scopul de a se obține o funcționalitate cît mai puțin nocivă pentru elementele cîmpului protetic și pentru mărirea eficienței masticatorii. Cu ocazia căptușirii, dacă există posibilitatea, se asigură un sprijin mixt, confecționîndu-se și fixîndu-se elementele pentru transmiterea presiunilor dento-parodontale (pinteni ocluzali).

d. *Tehnica căptușirii indirecte la protezele parțiale*

Această tehnică se desfășoară asemănător cu cea descrisă pentru căptușirea protezelor totale.

În primul timp se efectuează amprentarea suprafeței de sprijin a cîmpului protetic.

În al doilea timp se efectuează, în laborator, înlocuirea materialului de amprentare cu rășină acrilică autopolimerizabilă. Această tehnică este utilizată mai rar pentru căptușirea protezelor parțiale. Fiind mai expeditivă, tehnica directă este folosită mai mult.

— *Adăugarea versantului vestibular al șeii.* Pacienților cărora li s-a realizat o proteză imediată deschisă frontal, în timpul primelor săptămîni sau luni după extracție, apare un spațiu între dinții frontali și mucoasă.

Pentru a restaura fizionomia, retenția și stabilitatea, sînt necesare extensia și căptușirea în această zonă. Schimbările structurilor morfologice ale cîmpului protetic în zona frontală vor determina adăugarea versantului vestibular al șeii. Se adaugă Kerr în partea anterioară a protezei, care este apoi inserată pe cîmpul protetic. Pacientul este invitat să-și mobilizeze buza superioară, astfel încît să se obțină o modelare funcțională a marginii, urmînd ca înlocuirea acestui material (Kerr) să se realizeze în laborator, prin ambalare.

BIBLIOGRAFIE

ACKERMANN F. — Articulation mandibulo-temporale, P.C.S., 4646.
ADAMS W. K. — J. prosth. Dent., 1970, 24, 571.
ANDERSON J. — Immediate and replacement dentures, Ed. Scientific Publications Ltd. Blackwell, Oxford, 1966.
ANDERSON J. — Applied dental materials, Ed. Blackwell Scientific Publications Ltd. Oxford, 1965.
APPLEBY R. C., KIRCHOFF W. F. — J. prosth. Dent., 1955, 6.
ATTKINSON H. F. — Aust. dent. J., 1960, 5.
BAGNOLI S. — Clin. odonto-protes., 1964, 10.
BALE V. E., FREW A. L. JR. — J. Okla dont. Ass., 1957, 46.
BALTAS N. G. — L'infiuence de l'occlusion anormale sur le parodonte. Les Parodonthopathies. Le XI-ème Congrès de l'ARPA, Atena, 1963.
BANDETTINI R., BAGNOLI S., MODICA R. — Minerva stomat., 1962, 11.
BARGHI N., SIMMONS JR. E. W. — J. prosth. Dent., 1976, 36, 274.
BENNET C. C. — J. prosth. Dent., 1961, 11.

Scanned with OKEN Scanner

BERTOLINI A. G. — Minerva stomat., 1961, 10.
BINȘTOC J., STĂNESCU A., RÎNDAȘU I. — Rezolvarea fizionomică în edentația intercalată redusă frontală. Conferința națională de stomatologie, București, 1961.
BINȘTOC J., RÎNDAȘU I. — Stomatologia (Buc.), 1963, 1.
BINȘTOC J., RÎNDAȘU I. și colab. — Stomatologia (Buc.), 1965, 6.
BISING M. — Schweiz. Mschr. Zahnheilk., 1962, 3.
BLANK H. N. — J. prosth. Dent., 1961, 4.
BALLE R. — Dtsch. zahnärztl. Z., 1966, 21.
BALLE R. — Dtsch. zahnärztl. Z., 1961, 16.
BOIANOV K. B., KURLIANDSKI V. I. — Proteziane na bezbi celiusti. Med. i fiz. kult., Sofia, 1964.
BONSACK C. — Schwdz. Mschr. Zahnheilk., 1966, 65.
BOUCHER C. — Swenson's complete dentures, Ed. C. V. Mosby, Saint Louis, 1964.
BRABANT M. M. — La cicatrisation des plaies bucales, Congrès International Bruxelles, iunie 1958.
BRUCE R. — J. prosth. Dent., 1966, 5.
BURLIBAȘA C., RÎNDAȘU I., ISPIRESCU M. — Rev. franç. Odonto-stomat., 1967, 3.
CAMPBELL R. L. — Acta odont. scand., 1967, 25.
CARLSSON G. E. — Odont T., 1967, 75.
CLEVELAND JR., J. L. KING, J. C., CONTINO S. H. — J. prosth. Dent., 1974, 32, 425.
COSTA E., IONESCU I. — Stomatologia (Buc.), 1957, 3.
COSTA E. — Raționamentul medical în practica stomatologică, Ed. medicală, București, 1970.
COSTA E. — Dezechilibrul ocluzo-articular. Comunicare la USSM, Filiala București, 1970.
COSTA E., ENE L. — Edentația totală și terapia ei. Curs IMF București, 1968.
COSTA E. și colab. — Curs clinico-tehnic de stomatologie ortopedică, IMF București, 1969.
DAHLBERG J. — J. prosth. Dent., 1965, 2.
DAL PONT G. — Riv. ital. Stomat., 1962, 17,4.
DECHAUME M. — Monde dent. (Montréal), 1963, 14.
DOCEA I. — Stomatologia (Buc.), 1967, 6.
DELECOURT X., YARDIN M. — Actualités Odonto-Stomatologiques, 1981, 134.
DONAHUE TH. J. — J. prosth. Dent., 1983, 49, 4.
DURHAM K. R. — Dent. Dig., 1958, 64.
ELLMAN I. A. — J. Amer. dent. Ass., 1963, 66.
ENE L. — Amprenta în edentația totală. Ed. medicală, București, 1970.
EPURESCU A., IANCU M. — Stomatologia (Buc.), 1956, 3.
FARMER J. B. — J. prosth. Dent., 1983, 49, 4.
FEDERICK D. R. — J. prosth. Dent., 1975, 34, 520.
FREESE A. — J. Amer. dent. Ass., 1957, 54.
FRIEDMAN J. W. — Dent. Dig., 1959, 65.
FROST J. S. — Dent. Dig., 1959, 65.
GEIGER E. C. K. — J. prosth. Dent., 1953, 11.
GEIGER E. C. K. — J. prosth. Dent., 1955, 5.
GERRY G. E., MILLER C. W. — J. oral, Surg. Anesth., 1963, 21.
GEREND L. — Fogorv. Szle., 1961, 11.
GERBER A. L. — Riv. ital. stomat., 1957, 12.
GIELER C. W. — Immediate denture prothesis, in: Swenson's complete dentures, Ed. C. V. Mosby, Saint Louis, 1964.
GIMSON A. P. — Brit. dent. J., 1955, 98.
GRAHAM C. H., TREBITSCH F., ROWELI A. G. — Dent. J. Aust., 1950, 22.
GRILLET M. — Les consultations journalières en stomatologie de la face, Ed. Masson et Cie, Paris, 1964.
HARVÉ M. — Rev. franç. Odonto-stomat., 1963, 5.
HEDEGARD B. — Acta odont. scand., 1962, 12.
HEDEGARD B. — Acta odont. scand., 1967, 25.
HALES W. — J. prosth. Dent., 1969, 21, 4.
HEARTWELL C. M. — J. prosth. Dent., 1965, 4.
HEDEGARD B. — Acta odonto-scand., 1965, 23.
HEDEGARD B. — Dent. Practit. dent. Rec., 1962, 13.
HEGEDUS D. — Schweiz. Mschr. Zahnheilk., 1955, 65.
HEID A. J. — Schweiz. Mschr. Zahnheilk., 1956, 66.

Scanned with OKEN Scanner

HOFFLER O. — Minerva stomat., 1967, 16, 4.
HOYLE D. E. — J. prosth. Dent., 1983, 50, 2.
HUGHES G. A. — J. prosth. Dent., 1964, 14.
HUNTER R. N. — J. prost. Dent., 1983, 50, 4.
IONESCU I. — Asupra modificărilor mucoasei bucale sub acţiunea protezelor precoce şi imediate. Comunicare la USSM, Filiala Bucureşti, 1958.
IONESCU I. — Rezolvarea unei edentaţii mandibulare printr-o proteză imediată cu trei rădăcini artificiale. Comunicare la USSM, Filiala Bucureşti, 1956.
IONESCU A. — Stomatologia (Buc.), 1959, 1.
IRELAND V. E. — Inform. Dent., 1965, 47.
ISPIRESCU M., RÎNDAŞU I., LEUCUŢIA I. — Stomatologia (Buc.), 1969, 4.
ISPIRESCU M., RÎNDAŞU I. — Stomatologia (Buc.), 1967, 3.
JANKELSON B. — J. Amer. dent. Ass., 1955, 50.
JENKINS-WEIL G. — The Physiology of the mouth. Ed. Blackwell Scientific Publications Ltd., Oxford, 1966.
JOHNSON K. — J. prosth. Dent., 1966, 5.
JOSIAS H. — J. Amer. dent. Ass., 1964, 68.
KAISER D. A. — J. prosth. Dent., 1978, 39, 158.
KAPPUR K. K., SOMAN S. H. — J. prosth. Dent., 1965, 15.
KELLY E. B., SIEVERS R. F. — J. prosth. Dent., 1959, 9.
KIELICH B. B. JR. — Dent. Dig., 1960, 66.
KING J. K. — J. prosth. Dent., 1957, 7.
KLEIN I. E. — J. prosth. Dent., 1960, 10.
KAPPUR K. K. — J. prosth. Dent., 1963, 6.
KREMER A., KELNER S. — Dent. Dig., 1962, 2, 3, 4, 5.
LAM R. W. — J. prosth. Dent., 1960, 10.
LAMBRECHT J. — J. prosth. Dent., 1968, 19, 3.
LaBARRE E. E. — J. prosth. Dent., 1983, 49, 5.
LAMBRECHT J. — J. prosth. Dent., 1968, 19, 3.
LANDA J. — Inform. dent. (Paris), 1950, 1.
LEATHERS L. L. — J. prosth. Dent., 1969, 21, 1.
LEJOYEUX L. — Prothèse complète. Diagnostic, traitement, Ed. Masson et Cie, Paris, 1967.
LEJOYEUX L. — Rev. Odonto-stomat., 1965, 5.
LENNART W. — J. prosth. Dent., 1969, 21, 1.
LINENBERG W. — J. prost. Dent., 1963, 13.
LLOYD L. T. — Austr. D. J., 1960, 5.
LUTES M., ELLINGER C. — J. prosth. Dent., 1967, 18, 3.
MAINOLDI G. — Minerva Stomatol., 1965, 14.
MARCUM J. S. — J. prosth. Dent., 1967, 5, 479—487.
MARX H. — Dtsch. zahnärztl Z., 1966, 21.
MARZIANI L. — Rev. ital. stomat., 1952, 71.
MEYER W., BOLLE R. — Dtsch. zahnärztl. Z., 1956, 11.
MEYERS M. S. — J. prost. Dent., 1962, 12.
MILLER S. D., HILLS V. — J. prosth. Dent., 1983, 50, 4.
MODICA R. — Minerva stomat., 1964, 13.
MONGINI F. — Minerva stomat., 1968, 17, 10.
MONGINI F., PRETI G. — Minerva stomat., 1968, 17, 1.
NALLY J. N. — Materiaux et alliages dentaires, Ed. J. Prélat. Paris, 1964.
NAUCKE R. — Dtsch. Zahn. — Mund-u Kieferheilk, 1958, 28.
NEILL D. J. — Brit. dent. J., 1959, 106. Dent., Dig., 1952, 58.
OXMAN I. M. — Kazan med. Zn., 1962.
OXMAN I. M. — Kazan. med. Zn., 1967.
PALFER-SALLIER — Rev. franç. Odonto-stomat., 1968, 13.
PAYNE S. H. — J. prosth. Dent., 1964, 14, 2.
PEECOOK W. L. — Dent. Dig., 1956, 62.
PEIRONE G. — Riv. ital. Stomat., 1956, 11.
PIEHE S. — Actualités odonto-stomat., 1962, 60.
POGGIOLI S. — Téchniques moderns d'utilisation des materiaux d'empreintes en prothèse fixe, Ed. Masson et Cie, Paris, 1959.
POPESCU V. — Curs de chirurgie buco-maxilo-facială. Litografia I.M.F. Bucureşti, 1965.

Scanned with OKEN Scanner

POPESCU V., BURLIBAŞA C. — Tehnici curente în chirurgia buco-maxilo-facială. Ed. Medicală, Bucureşti, 1966.
PORZIO L. — Minerva stomat., 1961, 10.
POUND E. — J. Amer. dent. Ass., 1963, 67.
PRIEST C. A. — Dent. Dig., 1959, 4.
RADUE J. T., MOLINARI J. A. — J. prosth. Dent., 1983, 49, 4.
RAYMOND W. — J. Amer. dent. Ass., 1965, 71.
RÎNDAŞU I., ISPIRESCU M. — Stomatologia (Buc.), 1967, 2.
RÎNDAŞU I., ISPIRESCU M. — Stomatologia (Buc.), 1968, 4.
RÎNDAŞU I. — Consideraţii asupra restaurării imediate a arcadelor dentare. Teză de doctorat, I.M.F. Bucureşti, 1970.
RÎNDAŞU I., ISPIRESCU M. — Valoarea dimensiunii verticale în restaurările protetice totale imediate. Comunicare la Sesiunea ştiinţifică a cadrelor didactice I.M.F. Bucureşti, iulie, 1969.
RÎNDAŞU I., ISPIRESCU M. — Stomatologia (Buc.), 1971, 4.
RÎNDAŞU I. — Tehnologia protezelor dentare, Editura Medicală, Bucureşti, 1983.
REDER S. — Stomatologia (Buc.), 1965, 12.
REITER W. — Dtsch. zahnärztl. Z., 1967, 21.
REUMUTH E. — Dtsch. Stomat., 1966, 16.
RHEINWALD H. — Dtsch. zahrdärztl. Z., 1957, 12.
RIGHI E. — Minerva stomat., 1960, 4.
ROUT J. — Rev. stomat. (Paris), 1966, 67.
ROUCOULES L. — Inform. dent., 1966, 16.
RUBINOV I. S. — Fiziologhiceskie osnovi stomatologhii, Mediţina, Leningrad, 1965.
RUSCONI L. — Riv. ital. stomat., 1958, 20.
RUSCONI L. — Riv. ital. stomat., 1965, 20.
SAIZAR P. — Protesis a placa, Ed. Progrental, Buenos-Aires, 1958.
SCHREINEMAKERS J. — La logique en prothèse complète, G.J. Ed. Dthoten, Utrecht, 1964.
SHAW D. R. — J. prosth. Dent., 1962, 12.
SHONET H. — J. prosth. Dent., 1959, 9, 1.
SILVERMAN M. M. — Occlusion in prosthdontics and in the natural dentition, Ed. Mutual Publishing, Washington, 1962.
SILVESTRI JR., A. R., GAGNON W. N. — J. prosth. Dent., 1977, 37, 432.
SINGER F. — Rev. ital. stomat., 1961, 16.
SINGER F. — Rev. franç. Odonto-stomat., 1963, 3.
SPIECHOWICZ E. — Cs. Stomat., 1965, 18.
SPIECHOWICZ E. — Cs. Stomat., 1966, 19.
STANDARD S. G. — J. prosth. Dent., 1958, 8.
STEIN T. L. — J. prosth. Dent., 1961, 11.
STEINHARDT G. — Schwiz. Mschr. Zahnheilk, 1959, 5.
SWEDLOW H. — J. prosth. Dent., 1964, 14.
SCHÖN F. — Dtsch. zahnärztl. Z., 1957, 11.
SCHULTZE W. — Dtsch. zahnärztl. Z., 1966, 21.
THIELEMANN K. — Dtsch. zahnärztl. Z., 1957, 12.
TILLMAN E. — J. prosth. Dent., 1964, 6.
URBAN F. — Int. dent. J., 1966, 16.
UTLEY J. L. — J. prosth. Dent., 1985, 54, 5.
DE VAN M. M. — J. prosth. Dent., 1961, 11.
VAN VICTOR — J. Amer. dent. Ass., 1951, 42.
VAN VICTOR — J. prosth. Dent., 1953, 3.
VAN VICTOR — Dent. Dig., 1954, 50.
VOLLMAR J. — Dtsch. zahnärztl. Z., 1954, 9.
WAGMAN S. — J. prosth. Dent., 1957, 7, 1.
WALLACE D. L. — J. prosth. Dent., 1968, 19, 1.
WALTZ M. — J. prosth. Dent., 1966, 6.
WEINER S. — J. prosth. Dent., 1983, 50, 6.
WIEL P. — Riv. ital. Stomat., 1955, 10.
WINDECKER F. M. — J. prosth. Dent., 1954, 4.
YURKSTAS A. A. — Dent. Dig., 1957, 63.

Scanned with OKEN Scanner

PARTEA A VII-A

MORFOLOGIA DINȚILOR ȘI ARCADELOR DENTARE

TABLA DE MATERII

pag.

Cap. 1. MORFOLOGIA APARATULUI DENTO-MAXILAR 351

Cap. 2. SISTEME DE NOTARE A DINȚILOR 354

Sisteme de notare a dinților permanenți 355
Sistemul școlii anglo-saxone 355
Sistemul școlii franceze 355
Sistemul școlii americane 357
Sistemul aritmetic 359
Sistemul Federației Dentare Internaționale 359
Sisteme de notare a dinților temporari 361

Cap. 3. ERUPȚIA DINȚILOR 363

Cap. 4. ELEMENTELE MORFOLOGICE ALE DINȚILOR 367

Țesuturile dintelui 374
Arcada dentară 377

Cap. 5. CARACTERE MORFOLOGICE COMUNE ALE COROANELOR ȘI RĂDĂCINILOR DENTARE 379

Caractere morfologice comune coroanelor dentare 379
Caractere morfologice comune rădăcinilor dentare 383

Cap. 6. CARACTERE MORFOLOGICE COMUNE GRUPELOR DENTARE 385

Dinții frontali 385
Caractere morfologice și clinice comune ale dinților frontali 385
Caractere morfologice coronare 385
Caractere morfologice radiculare 386
Particularități clinico-terapeutice ale dinților frontali 386
Caractere morfologice comune dinților frontali inferiori 388
Caractere morfologice coronare 388
Caractere morfologice radiculare 389
Particularități clinico-terapeutice ale dinților frontali inferiori 389
Caractere morfologice individuale ale dinților frontali 389

Scanned with OKEN Scanner

Incisivii centrali superiori 389
Incisivii laterali superiori 396
Incisivii centrali inferiori 401
Incisivii laterali inferiori 403
Caninii superiori 405
Caninii inferiori 411
Dinţii laterali 415
Caractere morfologice şi clinice ale dinţilor laterali 415
Caractere morfologice coronare 415
Caractere morfologice radiculare 415
Particularităţi clinico-terapeutice 416
Caractere morfologice şi clinice ale dinţilor laterali superiori (premolari şi molari) .. 416
Caractere morfologice şi clinice comune ale premolarilor 416
Caractere morfologice şi clinice ale premolarilor superiori 417
Caractere morfologice individuale ale premolarilor 418
Primul premolar superior 418
Premolarul doi superior 424
Caractere morfologice şi clinice ale premolarilor inferiori 426
Primul premolar inferior 426
Premolarul doi inferior 430
Caractere morfologice şi clinice comune ale molarilor 433
Caractere morfologice şi clinice ale molarilor superiori 433
Caractere morfologice individuale ale molarilor 434
Primul molar superior 434
Molarul doi superior 440
Molarul al treilea superior 443
Caractere morfologice şi clinice comune molarilor inferiori 445
Primul molar inferior 446
Molarul doi inferior 453
Molarul al treilea inferior 456

Cap. 7. CARACTERE DIFERENŢIALE MORFOLOGICE ŞI CLINICE ALE DINŢILOR 458

Diferenţierea dinţilor arcadei superioare de cei ai arcadei inferioare 459
Diferenţierea incisivilor superiori de incisivii inferiori 460
Diferenţierea caninilor superiori de caninii inferiori 462
Diferenţierea premolarilor superiori de premolarii inferiori 463
Diferenţierea molarilor superiori de molarii inferiori 464
Diferenţierea dintre doi dinţi vecini 465
Diferenţierea incisivului central de incisivul lateral la maxilar 465
Diferenţierea primului premolar de al doilea premolar la maxilar 467
Diferenţierea primului molar de al doilea molar la maxilar 468
Diferenţierea molarului al doilea de molarul al treilea la maxilar 469
Diferenţierea incisivului central de incisivul lateral la mandibulă 470
Diferenţierea caninului de primul premolar la mandibulă 471
Diferenţierea primului premolar de al doilea premolar la mandibulă 472
Diferenţierea primului molar de al doilea molar la mandibulă 472
Diferenţierea molarului doi de molarul trei la mandibulă 473

Cap. 8. ARCADELE DENTARE 474

Forma arcadei dentare 474
Dimensiunea arcadelor dentare 476
Raportul de contact — ocluzia 477
Bibliografie 483

Scanned with OKEN Scanner

1.

MORFOLOGIA APARATULUI DENTO-MAXILAR

Aparatul dento-maxilar este alcătuit dintr-un ansamblu de țesuturi și organe cum sînt: oasele maxilare, dinții și arcadele dentare, mușchii mobilizatori ai mandibulei, mușchii orofaciali, mușchii limbii, articulația temporo-mandibulară și glandele salivare.

Termenul de aparat dento-maxilar a fost pentru prima dată folosit de creatorii școlii românești de stomatologie, care au înlocuit vechea denumire de « aparat masticator », sau « sistem masticator ». Noul termen s-a impus în vocabularul de specialitate deoarece este mai cuprinzător, și are o semnificație morfo-funcțională. La nivelul aparatului dento-maxilar se efectuează pe lîngă masticație, deglutiția, fonația și expresivitatea (mimica).

În literatura de specialitate este folosit foarte multe termenul de «sistem stomatognat ». Noțiunea de sistem a fost utilizată de McCollum și Stallard încă din primele decenii ale secolului nostru (1926), în dorința de a sublinia unitatea morfo-funcțională a biostructurilor.

Recent, mulți autori de mare prestigiu (Dawson, Bauer, Gutowschi, Janchelson), folosesc în publicațiile lor de specialitate termenul de sistem stomatognat, bazîndu-se pe achizițiile moderne în domeniul teoriei generale a sistemelor (sistemelor cibernetice), folosind, dar mai ales anticipînd o modalitate cuprinzătoare, superioară de abordare funcționalist-deterministă a fenomenelor de la acest nivel.

Dinții, în cavitatea bucală, sînt fixați în oasele maxilare într-o anumită ordine, rezultînd cele două arcade dentare: superioară și inferioară.

Dentiția reprezintă totalitatea dinților existenți în cavitatea bucală. În decursul vieții umane există două dentiții: dentiția temporară și dentiția permanentă.

Dentiția temporară, cunoscută în rîndul marelui public sub numele de « dinți de lapte », este formată dintr-un număr mai redus de dinți, comparativ cu cea permanentă.

În totalitate sînt 20 de dinți temporari repartizați astfel: 8 incisivi (4 superiori și 4 inferiori), 4 canini (2 superiori și 2 inferiori) și 8 molari (4 superiori și 4 inferiori) (fig. 7—1). Numărul mai redus comparativ cu cel al dinților permanenți, este determinat de absența dinților premolari.

Dentiția temporară pe lîngă faptul că rămîne o perioadă redusă de timp în cavitatea bucală, prezintă și particularități morfo-funcționale diferite în raport cu dinții permanenți.

Dentiția permanentă sau definitivă este formată dintr-un număr de 32 dinți repartizați astfel: 8 incisivi (4 superiori și 4 inferiori); 4 canini (2 superiori și 2 inferiori), 8 premolari (4 superiori și 4 inferiori) și 12 molari (6 superiori și 6 inferiori) (fig. 7—2). Arcada dentară la maxilar și mandibulă are fiecare cîte 16 dinți repartizați în mod simetric de la linia mediană către lateral și posterior, denumiți astfel: incisivul central, incisivul lateral, caninul, primul premolar,

Scanned with OKEN Scanner

al doilea premolar, primul molar, al doilea molar, al treilea molar. În tratatele de anatomie, este dată următoarea formulă dentară: $I\ \frac{4}{4}\ \ C\ \frac{2}{2}\ \ P\ \frac{4}{4}\ \ M\ \frac{6}{6}$

Datele de antropologie arată că dentiția permanentă în evoluția filo- și ontogenetică a fost supusă unor modificări de formă, de dimensiune și de număr (de la 42—44 pînă la 32 de dinți). În prezent se constată o reducere a numărului de la 32 la 28 de dinți și reprezintă argumentul evoluției în continuare (lipsa unui incisiv lateral superior, a unui premolar sau a molarilor de minte).

Fig. 7—1. Dentiția temporară.

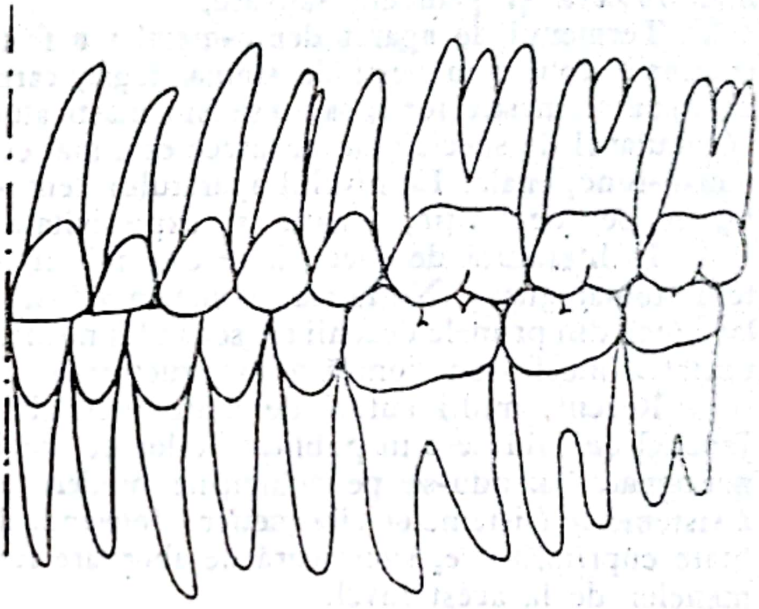

Fig. 7—2. Dentiția permanentă.

Prezența unui număr mai mare de dinți pe arcade (5 incisivi, 5 premolari, 7 molari) este cunoscută sub termenul de dinți supranumerari și reprezintă dovezi ale atavismului.

Dinții, în viața individuală, prezintă o importanță deosebită, cu implicații multiple ce sînt manifestate în funcție de vîrstă, sex, profesie etc. Astfel pot fi considerate mai importante următoarele roluri:

— *Morfostructural.* În copilărie, cînd scheletul osos al aparatului dentomaxilar este în plină dezvoltare, coroanele dinților fiind total formate, prezentînd anumite dimensiuni, favorizează crearea unei anumite conformații faciale (oase, mușchi, articulație temporo-mandibulară). Pierderea unor dinți în această etapă de dezvoltare are consecințe asupra celorlalte elemente morfologice ale aparatului dentomaxilar. Contrar acestei importanțe, în copilărie, dinților li se acordă o atenție mai redusă, manifestată prin lipsă de preocupare pentru menținerea stării de igienă și chiar de integritate. În această perioadă a vieții dinții sînt supuși frecvent traumatismelor accidentale produse în timpul jocurilor sau a sporturilor, producîndu-se leziuni coronare, urmate de complicații pulpare, în perioada cînd au loc calcificări definitive la nivelul componentei radiculare.

— *Masticator.* Odată cu prezența primilor dinți pe arcade, alimentația copilului poate să fie diversificată, din punct de vedere al formei de prezentare

Scanned with OKEN Scanner

și al consistenței. Diversificarea alimentației se traduce printr-un aport mai bogat în vitamine, săruri minerale și principii alimentare, absolut necesare pentru dezvoltarea organismului în general, și a oaselor maxilare. Fețele ocluzale ale dinților din zonele laterale cu aspectul multireliefat, favorizează triturarea alimentelor pentru declanșarea și desăvîrșirea procesului de digestie bucală și gastro-intestinală. O masticație corespunzătoare are valori semnificative pentru metabolismul fiecărui organism, în care aportul nutritiv rămîne elementul ce condiționează însăși existența umană. Masticația are influențe asupra structurilor morfologice care participă la efectuarea ei, astfel: la nivelul țesutului parodontal se produce o stimulare, datorită tracțiunilor ce alternează cu presiunile; la nivelul oaselor maxilare are loc o restructurare funcțională, urmată de o îmbunătățire a arhitectonicii de rezistență. Prin masticație se produce autocurățirea cavității bucale și menținerea unei stări de igienă. Alimentele consistente cu un conținut mai mare de apă și celuloză (fructele), exercită o acțiune de curățire mai eficientă asupra fețelor dentare.

— *În deglutiție.* Transferul bolului alimentar din cavitatea bucală spre faringe, este efectuat într-o anumită poziție a arcadei dentare inferioare față de cea superioară. Întotdeauna are loc în momentul cînd se produce contactul între cele două arcade la nivelul fețelor ocluzale.

— *În fonație,* care este capacitatea de a transmite gîndurile și de comunicare între oameni. Fonația este un proces complex, la care participă în faza finală de formare—modelare și elementele morfologice ale aparatului dento-maxilar. Componentele vocii, vocalele și consoanele sînt emise în mod diferit. La emisia unor consoane dinții participă direct, ceea ce le-a determinat și denumirea de consoane dentale (d, t) și de consoane interdentare (s, ș, z). Altăuri de această participare, dinții și arcadele reprezintă structurile din interiorul camerei de rezonanță bucală care produc reverberațiile în urma cărora apare timbrul vocii, specific fiecărui individ.

— *Fizionomia.* Figura fiecărui individ este partea corpului care rămîne vizibilă. Pe figură se află situate organe importante, între care există o armonie morfo-cromatică. Pe figură, alături de ochi și nas, se află orificiul bucal delimitat de cele două buze.

Dinții apar vizibil prin deschiderea gurii în momentul vorbirii și zîmbetului.

Estetica facială este influențată de următoarele caracteristici ale dinților și arcadelor în zona anterioară:

— dimensiunea, forma, culoarea și poziția lor. Arcada participă prin forma arcului de cerc pe care o are.

Din punct de vedere al dimensiunii, grupul dinților anteriori pot avea mărimi diferite în sens vertical și orizontal, existînd dinți mai lungi sau mai scurți, între care să se situeze o multitudine de variații. Din punct de vedere al formei, dinții anteriori pot fi cu forme dreptunghiulare, pătrate, ovalare sau triunghiulare. Între forma feței și forma incisivului central s-a constatat o asemănare, iar din punct de vedere al culorii există o concordanță între culoarea dintelui și culoarea tegumentului, părului și a ochilor. Structura și compoziția fizico-chimică a țesuturilor dentare sînt diferite, ceea ce are ca efect absorbția și reflecția undelor de lumină într-un mod selectiv; fiecare dinte prezintă nuanțe caracteristice, repartizate în trei zone.

Scanned with OKEN Scanner

Poziția dinților are o semnificație complexă; trebuie să se înțeleagă: locul pe care îl ocupă unul față de celălalt; existența unei alinieri sau dimpotrivă înghesuire cu suprapuneri; poziția grupului de dinți anteriori față de planul frontal (cît de înclinați sînt față de acesta și cît de avansați spre anteriori).

2.

SISTEME DE NOTARE A DINȚILOR

Numărul mare al dinților și poziția lor diferită pe cele două arcade, constituie elemente de dificultate pentru a se desemna verbal sau în scris un dinte sau un grup de dinți, de pe cele două arcade dentare.

Pentru a se facilita comunicarea verbală sau scrisă între specialiști și în scopul alcătuirii fișelor de tratament, a lucrărilor științifice și manualelor școlare, au fost imaginate mai multe sisteme de notare a dinților. În prezent, sînt puse la dispoziția specialiștilor sistemele elaborate de școala anglo-saxonă, de școala franceză și de cea americană, precum și cel aritmetic și internațional F.D.I. Fiecare sistem a fost răspîndit numai într-o anumită zonă geografică, ceea ce a impus crearea unui sistem cu valabilitate internațională.

Fiecare sistem are o notare proprie pentru dentiția permanentă și pentru cea temporară. Toate sistemele de notare, pentru sintetizare, au la bază 3 elemente principale:

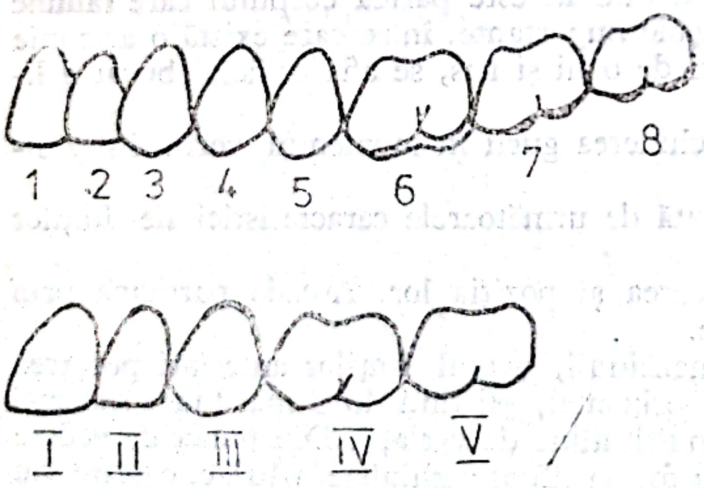

Fig. 7—3. Numerotarea dinților temporari și permanenți.

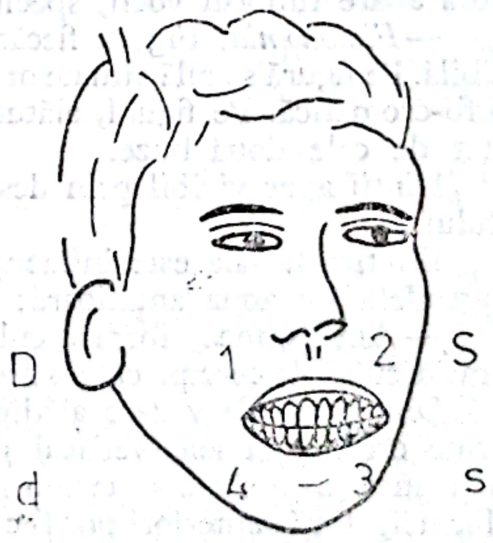

Fig. 7—4. Imaginea pacientului așezat în fața examinatorului.

1 — Cele două arcade dentare superioară și inferioară sînt separate de o linie orizontală, iar fiecare arcadă este împărțită de o linie verticală în două hemiarcade stîngă și dreaptă. Rezultă astfel 4 sectoare: drept superior și inferior, stîng superior și inferior.

Scanned with OKEN Scanner

2 — Pentru fiecare hemiarcadă dinții se numerotează cu cifre arabe, de la 1 la 8. Incisivul central este notat cu 1 iar molarul de minte cu 8, între ei fiind notați ceilalți dinți. Exemplu: incisivul lateral cu 2, caninul cu 3, al doilea premolar cu 5, primul molar cu 6. Dinții temporari se numerotează cu cifre romane. Exemplu: incisivul central cu I, caninul cu III, primul molar cu IV (fig. 7—3).

3 — Desenul sau schema sub forma a două drepte perpendiculare (orizontal și vertical), reprezintă imaginea subiectului plasat în fața celui care examinează, dinții din dreapta schemei corespund părții stîngi a examinatorului (fig. 7—4).

SISTEME DE NOTARE A DINȚILOR PERMANENȚI

1. Sistemul școlii anglo-saxone este cunoscut și sub numele de sistemul german. Unii practicieni l-au numit sistemul unghiular sau geometric, deoarece notarea se face utilizînd unghiurile drepte rezultate din intersectarea a două linii perpendiculare, una orizontală și alta verticală. Linia orizontală reprezintă contactul arcadei superioare cu cea inferioară. Linia verticală reprezintă linia mediană a figurii, ce separă cele două hemiarcade. Cele patru hemiarcade sînt reprezentate de cele patru deschideri ale unghiului, formate prin intersectarea liniilor perpendiculare.

În acest sistem dinții sînt notați astfel:

incisivul central superior drept	$\underline{1}\rfloor$
incisivul central inferior drept	$\overline{1}\rfloor$
incisivul central superior stîng	$\lfloor\underline{1}$
incisivul central inferior stîng	$\lceil\overline{1}$
primul molar superior drept	$\underline{6}\rfloor$
primul molar superior stîng	$\lfloor\underline{6}$
primul molar inferior drept	$\overline{6}\rfloor$
primul molar inferior stîng	$\lceil\overline{6}$

Acest sistem a dobîndit în decursul anilor o largă răspîndire datorită semnelor reduse folosite pentru scriere, ceea ce a fost denumit la un moment dat sistemul internațional. Dar prezintă două deficiențe care i-a limitat sfera de influență, nu se poate utiliza în conversație și în calculul cibernetic. În acest sistem dinții ambelor arcade sînt notați astfel:

$$\frac{\underline{8}\rfloor\ \underline{7}\rfloor\ \underline{6}\rfloor\ \underline{5}\rfloor\ \underline{4}\rfloor\ \underline{3}\rfloor\ \underline{2}\rfloor\ \underline{1}\rfloor \quad \big| \quad \lfloor\underline{1}\ \lfloor\underline{2}\ \lfloor\underline{3}\ \lfloor\underline{4}\ \lfloor\underline{5}\ \lfloor\underline{6}\ \lfloor\underline{7}\ \lfloor\underline{8}}{\lceil\overline{8}\ \lceil\overline{7}\ \lceil\overline{6}\ \lceil\overline{5}\ \lceil\overline{4}\ \lceil\overline{3}\ \lceil\overline{2}\ \lceil\overline{1} \quad \big| \quad \lceil\overline{1}\ \lceil\overline{2}\ \lceil\overline{3}\ \lceil\overline{4}\ \lceil\overline{5}\ \lceil\overline{6}\ \lceil\overline{7}\ \lceil\overline{8}}$$

2. Sistemul școlii franceze folosește pentru desemnarea fiecărei hemiarcade literele D, d, S, s. Astfel, hemiarcada maxilară dreaptă este notată

cu « D », cea stîngă cu « S », hemiarcada mandibulară dreaptă este notată cu « d », iar cea stîngă cu « s ». Dintele este notat, adăugînd după litera hemiarcadei respective (D, S, d, s) cifra corespunzătoare poziției acestuia în șirul dinților hemiarcadei (fig. 7—5). Exemplu:

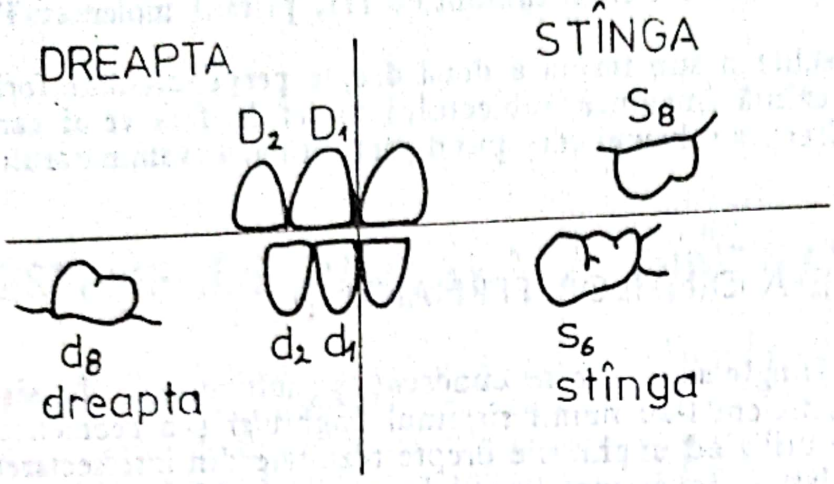

Fig. 7—5. Schema notării dinților permanenți în sistemul francez.

— *Pentru arcada superioară:*

incisivul central superior drept	D_1
incisivul central superior stîng	S_1
incisivul lateral superior drept	D_2
incisivul lateral superior stîng	S_2
caninul superior drept	D_3
caninul superior stîng	S_3
premolarul doi superior drept	D_5
premolarul doi superior stîng	S_5
primul molar superior drept	D_6
primul molar superior stîng	S_6
molarul de minte superior drept	D_8
molarul de minte superior stîng	S_8

— *Pentru arcada inferioară:*

incisivul central inferior drept	d_1
incisivul central inferior stîng	s_1
incisivul lateral inferior drept	d_2
incisivul lateral inferior stîng	s_2
caninul inferior din dreapta	d_3
caninul inferior din stînga	s_3
primul premolar inferior din dreapta	d_4
primul premolar inferior din stînga	s_4
primul molar inferior din dreapta	d_6
primul molar inferior din stînga	s_6
molarul de minte inferior din dreapta	d_8
molarul de minte inferior din stînga	s_8

Sistemul școlii franceze prezintă avantajele că se poate utiliza atît în conversație cît și în scris fără dificultate. Prezintă dezavantajul că nu poate fi folosit în tehnica de calcul cu ajutorul computerelor.

Scanned with OKEN Scanner

În sistemul francez dinții ambelor arcade sînt notați astfel:

D8	D7	D6	D5	D4	D3	D2	D1	S1	S2	S3	S4	S5	S6	S7	S8
d8	d7	d6	d5	d4	d3	d2	d1	s1	s2	s3	s4	s5	s6	s7	s8

3. Sistemul școlii americane folosește pentru desemnarea dinților numai cifrele arabe. Notarea începe de la nivelul molarului de minte din partea dreaptă superioară și se termină la molarul de minte din partea stîngă superioară.

Exemplu, pentru arcada superioară:

molarul de minte din dreapta superior	1
molarul doi superior din dreapta	2
molarul prim superior din partea dreaptă	3
premolarul doi superior din partea dreaptă	4
premolarul unu superior din partea dreaptă	5
caninul superior din partea dreaptă	6
incisivul lateral superior din partea dreaptă	7
incisivul central superior din partea dreaptă	8
incisivul central superior din partea stîngă	9
incisivul lateral superior din partea stîngă	10
caninul superior din partea stîngă	11
premolarul unu superior din partea stîngă	12
premolarul doi superior din partea stîngă	13
molarul unu superior din partea stîngă	14
molarul doi superior din partea stîngă	15
molarul de minte superior din partea stîngă	16

Pentru arcada inferioară, notarea dinților se continuă de la nivelul molarului de minte din stînga către grupul dinților frontali, terminîndu-se cu molarul de minte inferior din partea dreaptă. Astfel:

molarul de minte inferior din partea stîngă	17
molarul doi inferior din partea stîngă	18
primul molar inferior din partea stîngă	19
al doilea premolar inferior din partea stîngă	20
primul premolar inferior din partea stîngă	21
caninul inferior din partea stîngă	22
incisivul lateral inferior din partea stîngă	23
incisivul central inferior din partea stîngă	24
incisivul central inferior din partea dreaptă	25
incisivul lateral inferior din partea dreaptă	26
caninul inferior din partea dreaptă	27
primul premolar inferior din partea dreaptă	28
al doilea premolar inferior din partea dreaptă	29
primul molar inferior din partea dreaptă	30
al doilea molar inferior din partea dreaptă	31
molarul de minte inferior din partea dreaptă	32

Acest sistem începe numerotarea dinților celor două arcade de la molarul de minte din partea dreaptă superioară, trece la cel din partea stîngă superi-

Scanned with OKEN Scanner

oară, se continuă în partea stîngă inferioară, sfîrșind în partea dreaptă inferioară (fig. 7—6).

1	2	3	4	5	6	7	8	9	10	11	12	13	14	15	16
32	31	30	29	28	27	26	25	24	23	22	21	20	19	18	17

Sistemul exclude împărțirea arcadelor în hemiarcade. Pentru a fi utilizat este necesar să se memoreze cifrele care desemnează fiecare dinte. Exemplu:

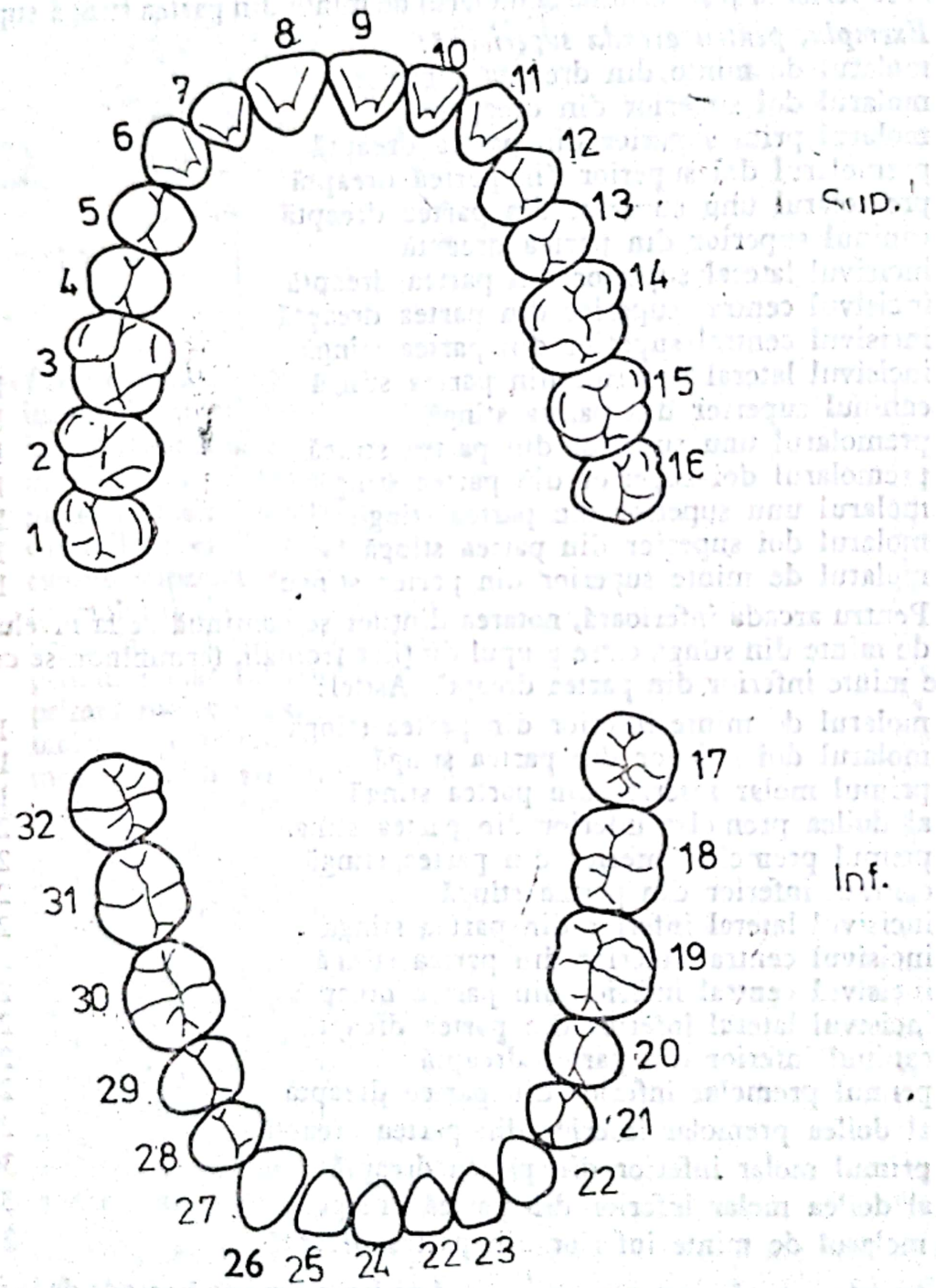

Fig. 7—6. Notarea dinților permanenți în sistemul american.

pentru dinții incisivi centrali superiori 8 și 9, pentru incisivii centrali inferiori 25 și 24, pentru caninii inferiori 27 și 22.

Este utilizat pentru ușurința exprimării verbale, a scrierii și a prelucrării cu ajutorul calculatoarelor.

4. Sistemul aritmetic. A fost imaginat din dorința de a simplifica mai mult desemnarea fiecărui dinte. Pentru desemnarea arcadei superioare se folosește semnul « + » (plus), iar pentru arcada inferioară semnul « — » (minus). Poziția semnului în dreapta sau în stînga față de cifra care indică numărul dintelui pe hemiarcadă, indică linia mediană (fig. 7—7). Pentru hemiarcada dreaptă superioară semnul « + » se așază în partea dreaptă a cifrei. Exemplu: 1 + = incisivul central superior din partea dreaptă. Pentru hemiarcada dreaptă inferioară se așază în partea dreaptă a cifrei semnul « — ». Exemplu caninul inferior din partea dreaptă 3 —.

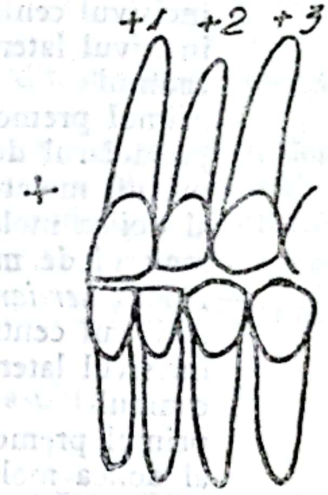

Fig. 7—7. Notarea dinților permanenți în sistemul aritmetic.

Pentru hemiarcada stîngă superioară și inferioară semnul se așază în partea stîngă. Exemplu: incisivul lateral superior din partea stîngă = +2. Incisivul central inferior din partea stîngă —1.

În sistemul aritmetic fiecare dinte poate să fie scris ușor, dar comunicarea verbală este dificilă. Pentru utilizare este necesar să se rețină că semnul « + » sau « — », reprezintă linia mediană a arcadelor dentare și în funcție de poziția lor este indicată hemiarcada.

Dinții ambelor arcade în sistemul aritmetic sînt notați astfel:

8+ 7+ 6+ 5+ 4+ 3+ 2+ 1+ | +1 +2 +3 +4 +5 +6 +7 +8

8— 7— 6— 5— 4— 3— 2— 1— | —1 —2 —3 —4 —5 —6 —7 —8



Fig. 7—8. Notarea dinților permanenți în sistemul F.D.I.

5. Sistemul Federației Dentare Internaționale (F.D.I.). În cadrul sesiunii anuale ce s-a desfășurat în capitala României în anul 1971, a fost stabilit ca fiecare hemiarcadă, corespunzătoare unui cadran ce rezultă din intersectarea celor două drepte orizontală și verticală, să corespundă unei cifre. Numerotarea începe din partea dreaptă către cea stîngă, asemănător sensului mișcării acelor de ceasornic. Astfel, cadranul corespunzător hemiarcadei drepte supe-

rioare este notat cu cifra 1 arab, cadranul corespunzător hemiarcadei stîngi superioare este notat cu cifra 2 arab, cadranul corespunzător hemiarcadei stîngi inferioare este notat cu cifra 3 și cadranul corespunzător hemiarcadei drepte inferioare este notat cu cifra 4. Pentru notare se adaugă cifra dintelui (fig. 7—8).

Notarea dinților după acest sistem este:

— *Pentru hemiarcada dreaptă superioară:*

incisivul central	1.2
incisivul lateral	1.3
caninul	1.4
primul premolar	1.5
premolarul doi	1.6
primul molar	1.7
al doilea molar	1.8
molarul de minte	

— *Pentru hemiarcada stîngă superioară:*

incisivul central	2.1
incisivul lateral	2.2
caninul	2.3
primul premolar	2.4
al doilea molar	2.5
primul molar	2.6
al doilea molar	2.7
molarul de minte	2.8

— *Pentru hemiarcada stîngă inferioară:*

incisivul central	3.1
incisivul lateral	3.2
caninul	3.3
primul premolar	3.4
al doilea premolar	3.5
primul molar	3.6
al doilea molar	3.7
molarul de minte	3.8

— *Pentru hemiarcada dreaptă inferioară:*

incisivul central	4.1
incisivul lateral	4.2
caninul	4.3
primul premolar	4.4
al doilea premolar	4.5
primul molar	4.6
al doilea molar	4.7
molarul de minte	4.8

Notarea dinților după sistemul F.D.I. este caracterizată de următoarele avantaje:

— nu solicită un efort de memorizare a unor cifre;

— posibilitatea de comunicare verbală este simplă și tot atît de simplă și în scris;

— fiind exprimată numai cifric, pot să fie introduse datele statistice în calculatoarele moderne.

Scanned with OKEN Scanner

În sistemul internațional dinții ambelor arcade sînt notați astfel:

1.8 1.7 1.6 1.5 1.4 1.3 1.2 1.1 | 2.1 2.2 2.3 2.4 2.5 2.6 2.7 2.8

4.8 4.7 4.6 4.5 4.4 4.3 4.2 4.1 | 3.1 3.2 3.3 3.4 3.5 3.6 3.7 3.8

SISTEME DE NOTARE A DINȚILOR TEMPORARI

Dinții temporari se pot nota prin utilizarea unuia din sistemele descrise la dinții definitivi.

În sistemul anglo-saxon unghiular sînt scrise cifrele romane în deschiderea celor patru unghiuri drepte, care desemnează numărul dintelui. Exemplu: incisivul central superior din dreapta $\underline{\text{I}}|$; incisivul central superior din stînga $|\underline{\text{I}}$; caninul superior din dreapta $\underline{\text{III}}|$; caninul superior din stînga $|\underline{\text{III}}$; al doilea molar inferior din partea dreaptă $\overline{\text{V}}|$; primul molar inferior din partea stîngă $|\overline{\text{IV}}$.

În acest sistem dinții ambelor arcade sînt notați astfel:

$\underline{\text{V}}|\ \underline{\text{IV}}|\ \underline{\text{III}}|\ \underline{\text{II}}|\ \underline{\text{I}}| \quad |\underline{\text{I}}\ |\underline{\text{II}}\ |\underline{\text{III}}\ |\underline{\text{IV}}\ |\underline{\text{V}}$

$\overline{\text{V}}|\ \overline{\text{IV}}|\ \overline{\text{III}}|\ \overline{\text{II}}|\ \overline{\text{I}}| \quad |\overline{\text{I}}\ |\overline{\text{II}}\ |\overline{\text{III}}\ |\overline{\text{IV}}\ |\overline{\text{V}}$

În sistemul francez, sînt utilizate aceleași litere (D, S, d, s) ca pentru dinții permanenți, dar cifrele care arată numărul dintelui sînt romane.

Exemplu: incisivul central superior din partea dreaptă DI. Incisivul lateral superior din partea dreaptă DII. Caninul superior din partea stîngă SIII. Primul molar superior din partea stîngă SIV.

În acest sistem dinții ambelor arcade sînt notați astfel:

DV DIV DIII DII DI | SI SII SIII SIV SV

dV dIV dIII dII dI | sI sII sIII sIV sV

În sistemul aritmetic sînt folosite de asemenea aceleași semne « + » și « — » pentru a indica arcada superioară și inferioară și poziția lor în partea dreaptă sau stîngă a cifrei. Dar cifra care arată numărul dintelui este romană.

Exemplu:

incisivul central superior din partea dreaptă	= I+
incisivul central superior din partea stîngă	= +I
incisivul lateral superior din partea stîngă	= +II
caninul inferior din partea dreaptă	= III—
primul molar inferior din partea stîngă	= —IV

În sistemul aritmetic dinții ambelor arcade sînt notați astfel:

V+ IV+ III+ II+ I+ | +I +II +III +IV +V

V— IV— III— II— I— | —I —II —III —IV —V

În sistemul american sînt utilizate literele alfabetului începînd utilizarea lor din partea dreaptă superioară către cea stîngă, continuîndu-se cu partea stîngă inferioară și ultima fiind dreapta inferioară.

Scanned with OKEN Scanner

Al doilea molar superior din dreaptă	A
Primul molar superior din dreapta	B
Caninul superior din dreapta	C
Incisivul lateral superior din dreapta	D
Incisivul central superior din partea dreaptă	E
Incisivul central superior din partea stîngă	F
Incisivul lateral superior din partea stîngă	G
Caninul superior din partea stîngă	H
Primul molar superior din partea stîngă	I
Al doilea molar superior din partea stîngă	J
Al doilea molar inferior din partea stîngă	K
Primul molar inferior din partea stîngă	L
Caninul inferior din partea stîngă	M
Incisivul lateral inferior din partea stîngă	N
Incisivul central inferior din partea stîngă	O
Incisivul central inferior din partea dreaptă	P
Incisivul lateral inferior din partea dreaptă	Q
Caninul inferior din partea dreaptă	R
Primul molar inferior din partea dreaptă	S
Al doilea molar inferior din partea dreaptă	T

În sistemul american dinții ambelor arcade temporare sînt notați astfel:

A B C D E	F G H I J
T S R Q P	O N M L K

În sistemul intrnațional (F.D.I.) hemiarcadele sînt notate cu 5, 6, 7 și 8 (fig. 7—9).

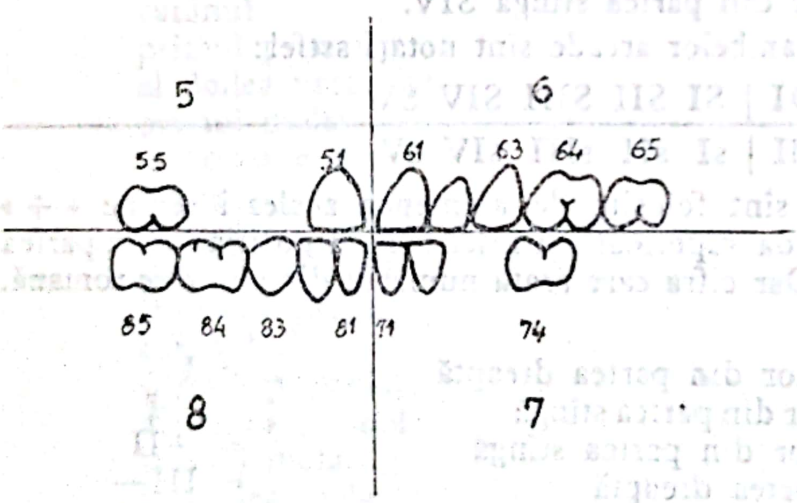

Fig. 7—9. Notarea dinților temporari în sistemul F.D.I.

Notarea dinților temporari după sistemul F.D.I. se face astfel:

Pentru hemiarcada dreaptă superioară

incisivul central	5.1
incisivul lateral	5.2
caninul superior	5.3
primul molar	5.4
al doilea molar	5.5

Scanned with OKEN Scanner

Pentru hemiarcada stîngă superioară

incisivul central	6.1
incisivul lateral	6.2
canin	6.3
primul molar	6.4
al doilea molar	6.5

Pentru hemiarcada stîngă inferioară

incisivul central	7.1
incisivul lateral	7.2
canin	7.3
primul molar	7.4
al doilea molar	7.5

Pentru hemiarcada dreaptă inferioară

incisivul central	8.1
incisivul lateral	8.2
canin	8.3
primul molar	8.4
al doilea molar	8.5

3.

ERUPȚIA DINȚILOR

Erupția dinților este un proces biologic prin care partea coronară a dinților formați în structura oaselor maxilare străbat periostul și mucoasa să ajungă în contact cu dinții antagoniști. Erupția se desfășoară pe o durată lungă de timp, ce este reprezentată de mai mulți ani.

Dinții încep să se formeze din viața intrauterină, la începutul lunii a II-a și continuă după erupția lor pe arcade. Procesul de erupție se declanșează din momentul în care coroana dintelui este în totalitate formată, fără ca rădăcina să-și fi terminat formarea. Rădăcina dintelui își continuă formarea după erupția coroanei pe arcadă, într-o perioadă mai îngelungată de timp.

Dinții își definitivează dimensiunile la o vîrstă la care maxilarele sînt în creștere, constituind stimuli pentru dezvoltarea acestora.

La sfîrșitul erupției dentare se constată existența unor anumite rapoarte dimensionale între mărimea dinților și cea a oaselor maxilare. Dinții sînt așezați ordonat pe arcade, fiind în contact punctiform la nivelul fețelor proximale.

În situații particulare apar abateri de la normal, astfel dacă dinții sînt mai mici (microdonție) între ei există spații cunoscute sub numele de treme sau diasteme (cînd sînt situate între cei doi incisivi centrali) (fig. 7—10).

Scanned with OKEN Scanner

Dinții sînt cu dimensiuni mai mari (macrodonție) apar ectopii sau înghesuiri (fig. 7—11 a, b).

Procesul de erupție al dinților temporari se declanșează la vîrsta de 6 luni și se sfîrșește la 30 de luni (fig. 7—12).

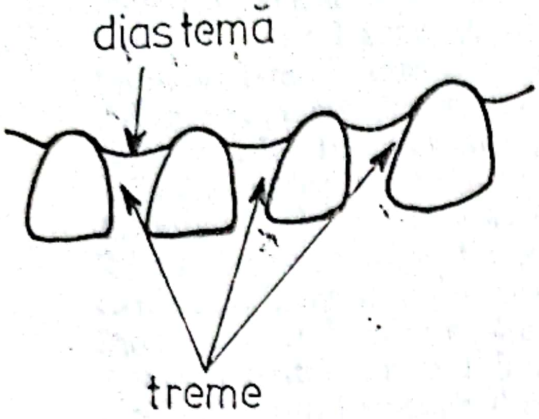

Fig. 7—10. Diastemă și treme dentare.

La vîrsta de 6 luni erup incisivii centrali inferiori, fiind urmați, la scurt timp, de erupția incisivilor centrali superiori.

La vîrsta de 12 luni, adică după alte 6 luni, erup incisivii laterali inferiori, după care erup și incisivii laterali superiori.

La vîrsta de 18 luni erupe primul molar.

La vîrsta de 24 luni (2 ani) erup caninii inferiori, urmați de caninii superiori.

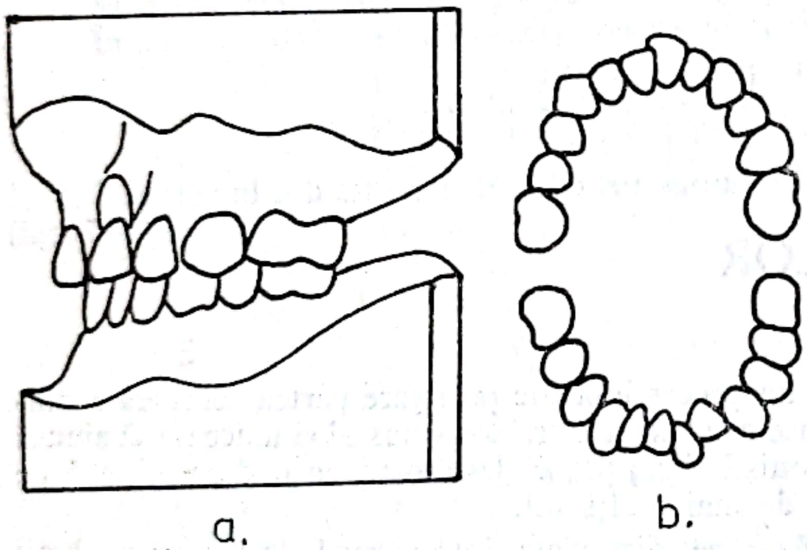

Fig. 7—11. Ectopii dentare. *a* — Văzute în plan sagital; *b* — văzute în plan transversal.

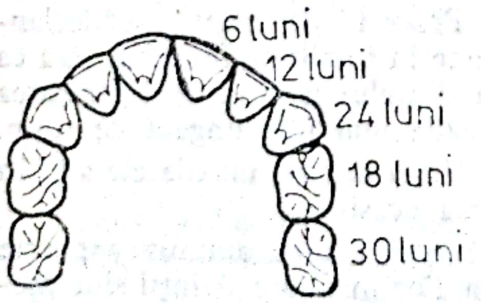

Fig. 7—12. Vîrsta de erupție a dinților temporari.

La vîrsta de 30 luni (2 ani și jumătate) erupe molarul doi temporar.

Procesul de erupție al dinților temporari este terminat la vîrsta de 30 de luni, copilul prezentînd cele două arcade dentare cu cîte 10 dinți pe fiecare. Astfel, datorită prezenței dinților, mandibula poate să ocupe poziții stabile față de maxilar. Menținerea dinților temporari pe arcade cu o bună stare de sănătate este obligatorie, deoarece sînt păstrate spațiile necesare pentru erupția celor permanenți.

Îmbolnăvirea dinților temporari, uramtă de complicații infecțioase alveolare, poate reprezenta cauza afectării mugurilor dinților definitivi, care sînt în formare.

Scanned with OKEN Scanner

Procesul de erupție al dinților permanenți se declanșează la vîrsta de 6 ani și se termină, în general, în jurul vîrstei de 18—30 ani (fig. 7—13).

Între vîrsta de ani 6 și 11 ani copilul prezintă pe arcadele dentare o dentiție mixtă, reprezentată de dinții celor două dentiții, temporară și permanentă.

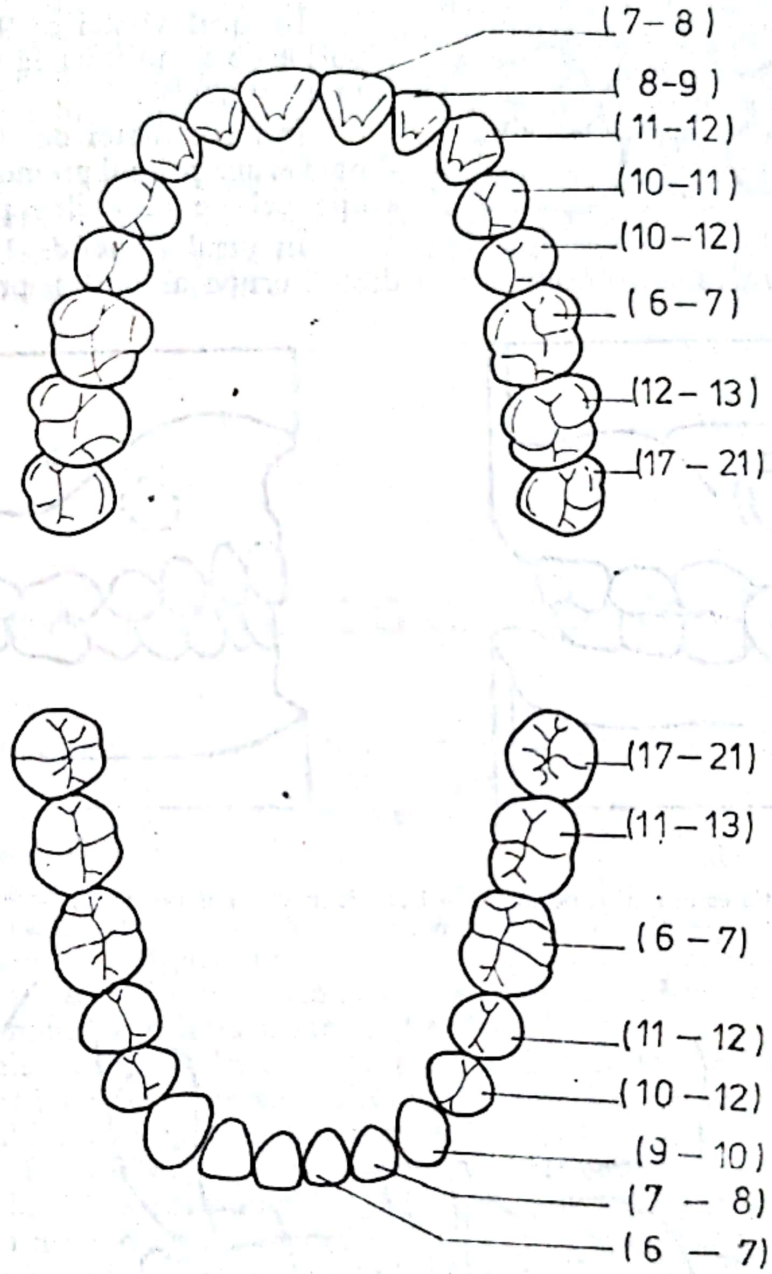

Fig. 7—13. Vîrsta de erupție a dinților permanenți.

Erupția dinților permanenți începe cu primul molar care erupe în jurul vîrstei de 6 ani, înapoia molarului 2 temporar.

La puțin timp după apariția pe arcadă a acestuia erupe și primul molar superior. Cei patru molari, după erupție, stabilesc rapoarte de contact ocluzal care vor fi utilizate ca repere pentru aprecierea poziției celorlalți dinți de pe arcade (cheia de contact Angle) (fig. 7—14).

Aproximativ la vîrsta de 7 ani erup incisivii centrali inferiori, după care urmează incisivii centrali superiori.

În jurul vîrstei de 8 ani erup incisivii laterali inferiori, urmați de erupția incisivilor laterali superiori.

În jurul vîrstei de 9 ani, la mandibulă erup caninii, iar la maxilar erupe primul premolar.

În jurul vîrstei de 10 ani la mandibulă erupe primul premolar, la maxilar erupe cel de al doilea premolar.

În jurul vîrstei de 11 ani la mandibulă erupe al doilea premolar iar la

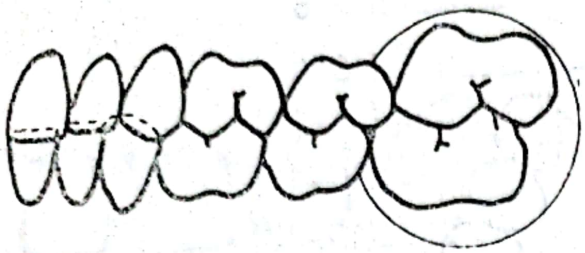

Fig. 7—14. Cheia lui Angle.

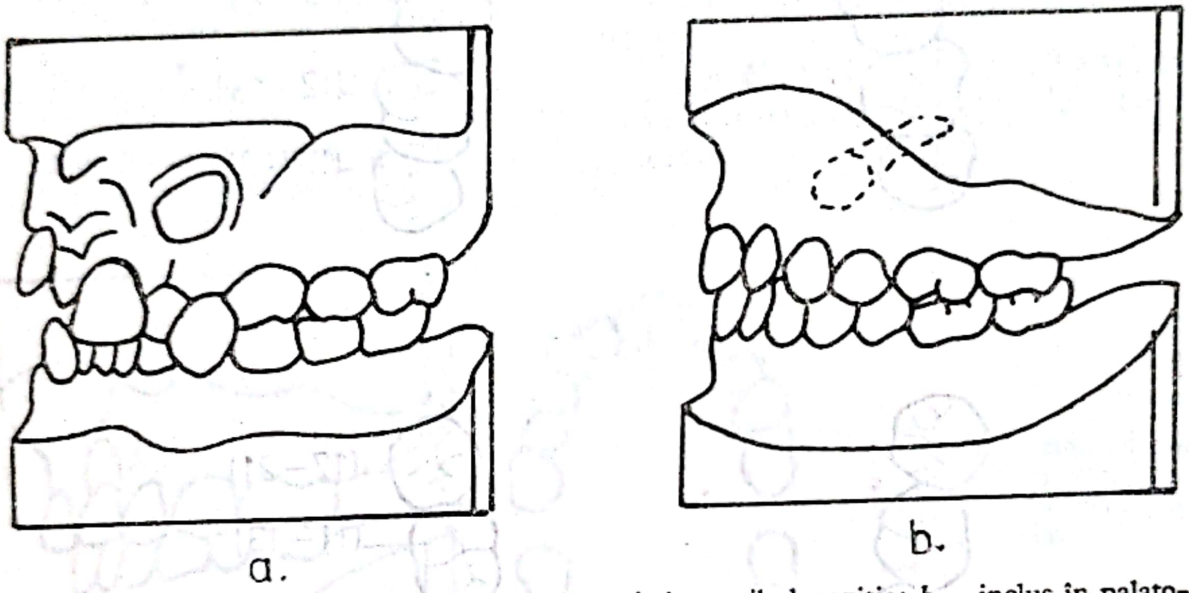

Fig. 7—15. Erupția caninului superior. *a* — Ectopic în vestibulopoziție; *b* — inclus în palatopoziție.

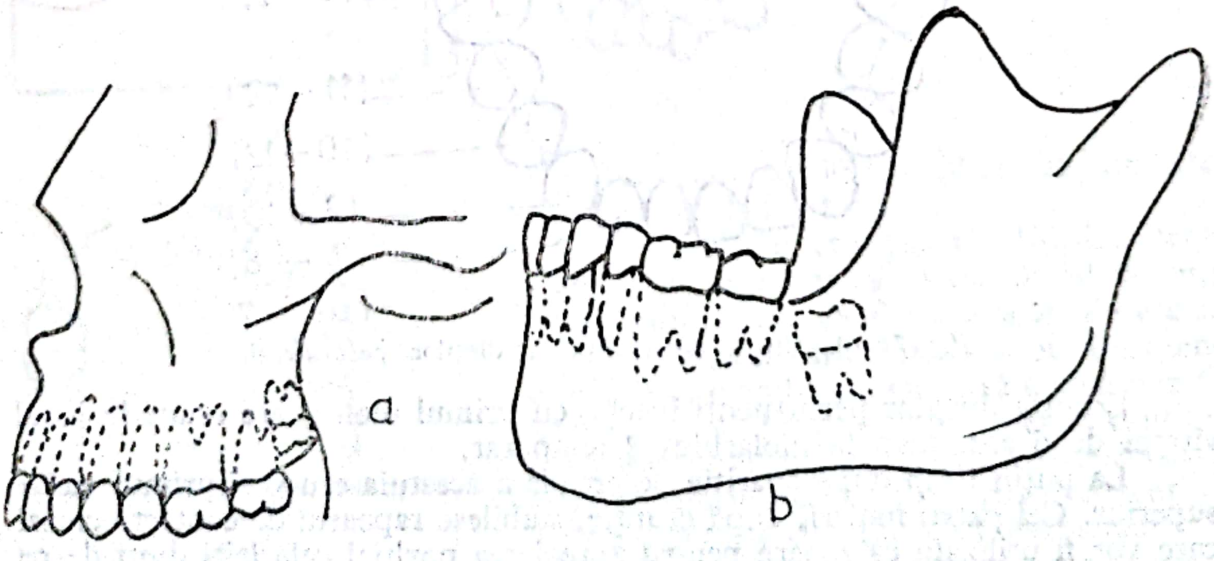

Fig. 7—16. Molari de minte incluși. *a* — Superior; *b* — inferior.

maxilar erupe caninul. La maxilar, prin erupția mai înainte a premolarilor, apare pericolul să se micșoreze spațiul necesar caninului, să nu fie loc suficient, drept pentru care acesta să erupă în alte poziții (malpoziții, vestibulo- sau palatopoziție, sau pot rămîne incluși) (fig. 7—15 a, b).

În jurul vîrstei de 12 ani erup la mandibulă și la maxilar molarii doi.

În jurul vîrstei de 18 ani erup molarii trei, care mai poartă numele de molari de minte, deoarece erupția lor corespunde perioadei în care se produc multiple procese biologice în organism, în urma cărora apare fenomenul de maturitate.

Erupția molarilor de minte este uneori dificilă, însoțită de o simptomatologie polimorfă (accidentele de erupție ale molarului de minte). Molarul nu are adesea loc să erupă pe arcadă, datorită dezvoltării insuficiente a oaselor maxilare, pot rămîne incluși în grosimea maxilarelor (fig. 7—16 a, b).

4.

ELEMENTELE MORFOLOGICE ALE DINȚILOR

Dinții prezintă atît elemente morfologice comune cît și individuale; cele individuale îi diferențiază în mai multe grupuri.

Toți dinții prezintă două componente morfologice: coroana dentară și rădăcina dentară.

— *Coroana dentară* este componenta dintelui acoperită de smalț, vizibilă în cavitatea bucală, fiind extraalveolară; coroana dentară are două extremități: una liberă denumită marginea incizală sau suprafața ocluzală și alta ce se continuă cu rădăcina denumită marginea de colet sau cervicală. Limita dintre coroană și rădăcină se numește coletul dintelui (fig. 7—17).

La dintele implantat în alveolă, partea vizibilă în cavitatea bucală se numește coroană clinică. Coroana clinică, comparativ cu cea anatomică, în funcție de locul inserției gingiei, este mai mare, egală sau mai mică (fig. 7—18, 7—19, 7—20). Dacă inserția gingiei este la nivelul coletului dintelui, coroana clinică este egală cu cea anatomică. Dacă inserția este retrasă spre apex, coroana clinică este mai mare decît cea anatomică. Cînd inserția gingiei este mai înaltă decît nivelul coletului, coroana clinică este mai mică decît cea anatomică.

Forma coroanelor dentare, pentru o descriere mai sintetică, este asemănată cu unele corpuri geometrice, piramide pentru dinții frontali și prisme pentru dinții laterali.

Astfel, fiecare coroană prezintă mai multe fețe, ce sînt denumite după orientarea pe care o au.

Fața vestibulară are rapoarte de contact cu buzele, se mai numește și față labială, iar la dinții care vin în contact cu obrajii, față jugală.

Faţa orală este orientată spre cavitatea orală. La dinţii superiori este denumită şi faţa palatinală, fiind în vecinătatea bolţii palatinale. La dinţii inferiori este denumită şi faţa linguală, fiind în vecinătata limbii.

Faţa proximală, orientată spre dintele vecin, este faţa prin care se realizează contactul între doi dinţi. Coroana dentară prezintă două feţe proximale: una orientată spre mezial fiind denumită *faţă mezială* şi alta, opusă acesteia, orientată spre înapoi, denumită *faţă distală*.

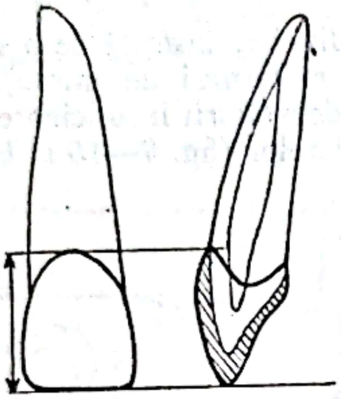

Fig. 7—17. Coroana dentară

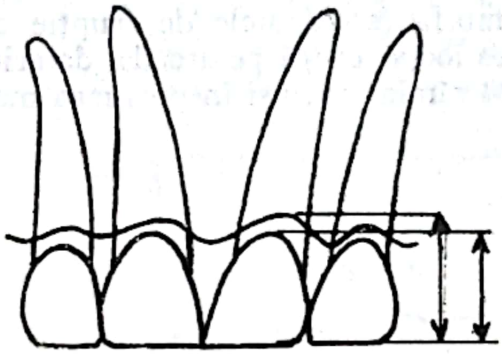

Fig. 7—18. Coroană clinică mai mare faţă de cea anatomică.

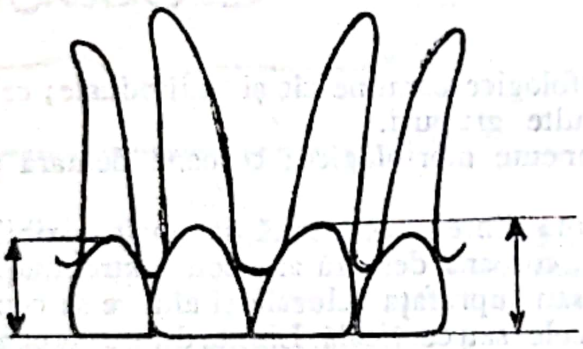

Fig. 7—19. Coroană clinică egală cu cea anatomică.

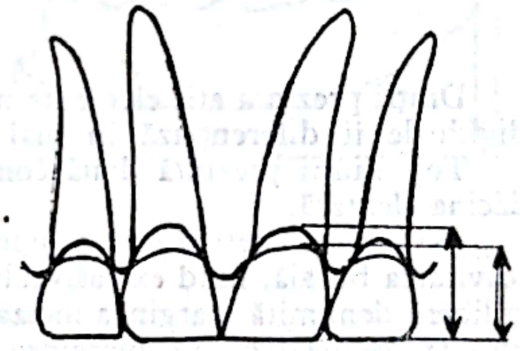

Fig. 7—20. Coroană clinică mai mică ca cea anatomică.

Extremitatea liberă a coroanelor dinţilor frontali are formă de muchie şi efectuează incizia alimentelor, se numeşte *margine incizală*.

La dinţii laterali, extremitatea liberă are formă de faţă, delimitată de mai multe margini, fiind denumită *faţă ocluzală*, sau *triturantă*.

Lobul dentar sau tuberculul dentar, reprezintă unitatea embriologică din care s-a format coroana dentară, ce apare ca o porţiune delimitată din aceasta. Coroanele dinţilor frontali prezintă trei lobi vestibulari (fig. 7—21 a), un lob cu dimensiuni mai reduse, cunoscute sub numele de cingulum (fig. 7—21 b).

Lobii de la nivelul coroanelor dinţilor laterali prezintă dimensiuni mult mai mari, sînt separaţi de şanţuri interlobare, evidente şi adînci (fig. 7—21 d, e, f, g).

Scanned with OKEN Scanner

Lobul dentar la dinții laterali are o formă caracteristică, piramidală, cu mai multe fețe (versante), creste (muchii), șanțuri și un vîrf (cuspidul).

Cuspidul este extremitatea liberă a lobului, cu forma ascuțită, ce favorizează triturarea alimentelor. Fiecare cuspid prezintă 3 creste de smalț: ocluzală sau sagitală, esențială și vestibulară sau orală. Creasta ocluzală (sagitală) este

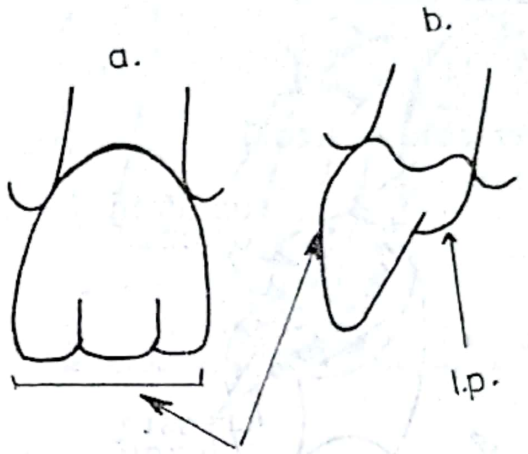

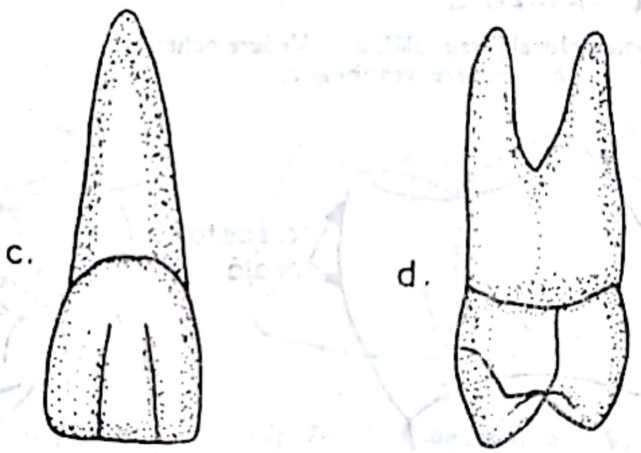

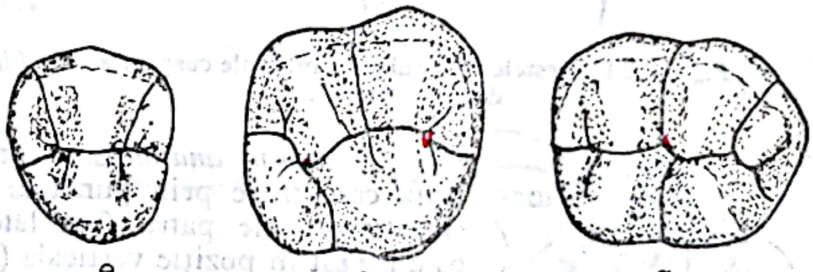

Fig. 7—21. Lobii dentari. *a, c* — Lobulii vestibulari la dinți frontali; *b* — lob palatinal la dinți frontali; *d, e* — la premolari; *f, g* — la molari.

orientată în sens mezio-distal și delimitează fața ocluzală de fața vestibulară sau orală a lobului dentar (fig. 7—22 a, b). Această creastă este formată din două segmente: unul mezial și altul distal, dispuse angulat, cu deschidere cervicală. Creasta esențială este perpendiculară pe creasta ocluzală, cu orientare spre centrul feței ocluzale (triturante) (fig. 7—23). Această creastă separă cele două versante ale lobului mezio-ocluzal și disto-ocluzal.

Scanned with OKEN Scanner

Creasta vestibulară pentru cuspizii vestibulari sau creasta orală pentru cuspizii orali este mai puțin proeminentă (fig. 7—24). Crestele accesorii sînt reprezentate de alte proeminențe de smalț de o parte și de alta a crestei esențiale. În general, există cîte două creste accesorii (fig. 7—25). Embriologic, creasta de smalț esențială și crestele accesorii sînt lobulii de creștere ai lobului. Între lobuli se află șanțuri interlobulare (fig. 7—26).

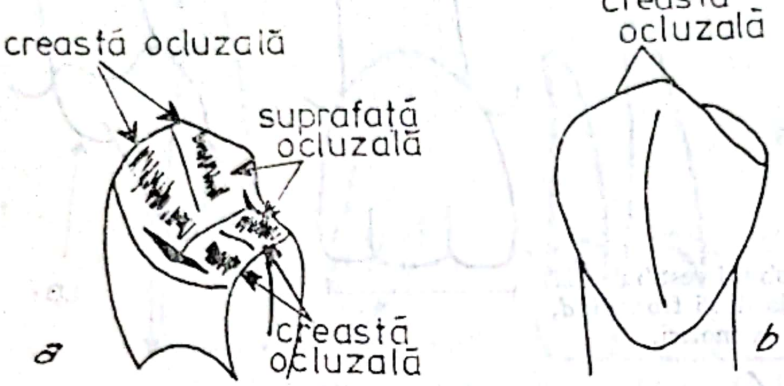

Fig. 7—22. Creasta ocluzală (sagitală). *a* — Vedere ocluzală; *b* — vedere vestibulară.

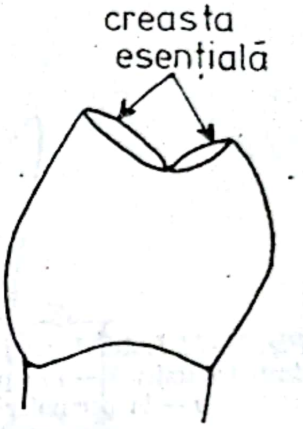

Fig. 7—23. Creastă esențială.

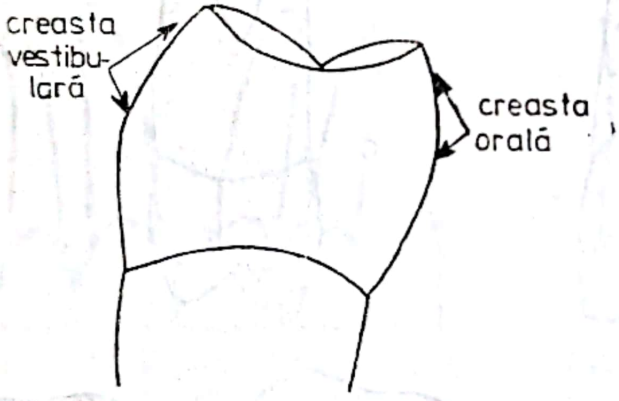

Fig. 7—24. Crestele vestibulare și orale ale cuspizilor dinților laterali.

Fig.—7 25. Creste accesorii.

Fig. 7—26. Șanțuri interlobulare.

Ecuatorul anatomic al coroanei dentare reprezintă linia care trece prin punctele de maximă convexitate situate pe cele patru fețe laterale ale acesteia, cînd este așezat în poziție verticală (fig. 7—27 a, b).

Nivelul și traiectul ecuatorului este specific fiecărei coroane dentare.

Ecuatorul de implantare reprezintă linia care unește punctle de convexitate maximă de pe fețele laterale ale coroanei la dinții implantați în alveolă. Cele două ecuatoare nu se suprapun, nu există coincidență ci există diferență între ele (fig. 7—28 a, b).

Ecuatorul de implantare este cel care se determină în cadrul terapiei protetice, ceea ce a determinat să i se spună şi ecuator protetic.

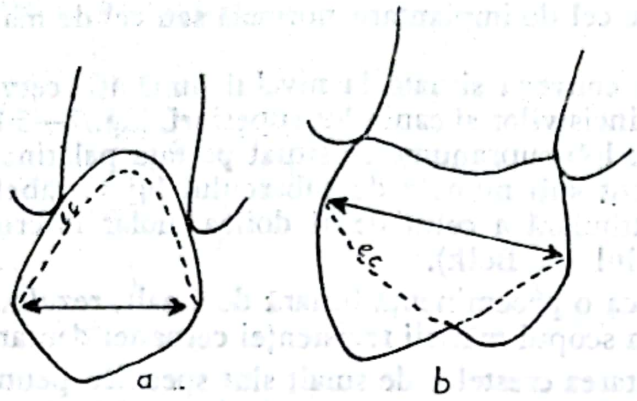

Fig. 7—27. Ecuatorul anatomic al coroanei dentare. *a* — Pe faţa vestibulară; *b* — pe faţa proximală.

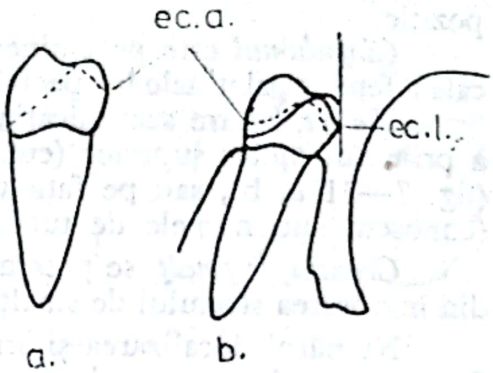

Fig. 7—28. Diferenţa dintre ecuatorul anatomic *(a)* şi cel de implantare *(b)*.

Fig. 7—29. Diferenţa dintre ecuatorul anatomic *(a)* şi cel de malpoziţie (b),

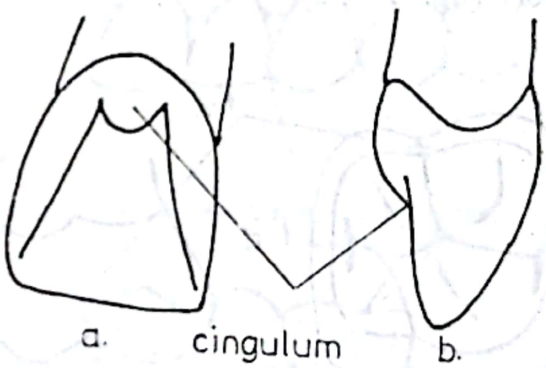

Fig 7—30. Cingulam. *a* — Vedere palatinală; *b* — vedere sagitală.

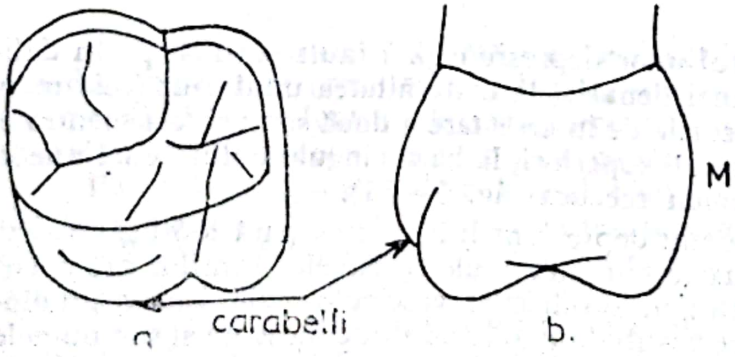

Fig. 7—31. Tuberculul lui Carabelli. *a* — Vedere ocluzală; *b* — vedere proximală.

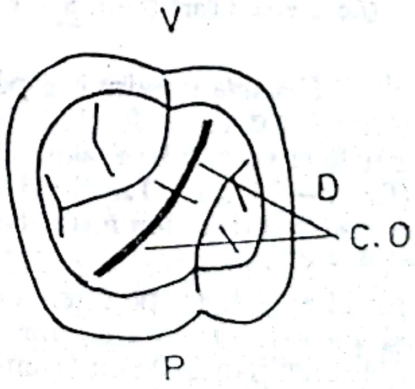

Fig. 7—32. Creasta oblică de smalţ (CO).

Scanned with OKEN Scanner

Ecuatorul de malpoziție apare la dinții care și-au modificat poziția de implantare în oasele maxilare, în urma extracției unor dinți vecini (fig. 7—29). În asemenea situații, acesta devine ecuator protetic.

Ecuatorul protetic poate să fie cel de implantare normală sau cel de malpoziție.

Cingulumul este proeminența convexă situată la nivelul jumătății cervicale a fețelor palatinale în special a incisivilor și caninilor superiori (fig. 7—30).

Tuberculul are semnificația de lob supranumerar situat pe fața palatinală a primului molar superior (cunoscut sub numele de tuberculul lui Carabelli (fig. 7—31 a, b), sau pe fața vestibulară a celui de al doilea molar inferior (cunoscut sub numele de tuberculul lui Bolk).

Creasta de smalț se prezintă ca o proeminență liniară de smalț, rezultată din îngroșarea stratului de smalț, în scopul măririi rezistenței coroanei dentare.

Numărul, localizarea și orientarea crestelor de smalț sînt specifice pentru fiecare grup de coroane dentare astfel există: creste marginale ce delimitează fața mezială în sens mezial și distal la premolari și molari și creste marginale la nivelul fețelor palatinale a dinților frontali; crestele cuspizilor (ocluzală, esențială, vestibulară sau orală și accesorii) și creasta oblică de smalț (puntea de smalț situată între cuspidul mezio-palatinal și disto-palatinal la molarii superiori (fig. 7—32).

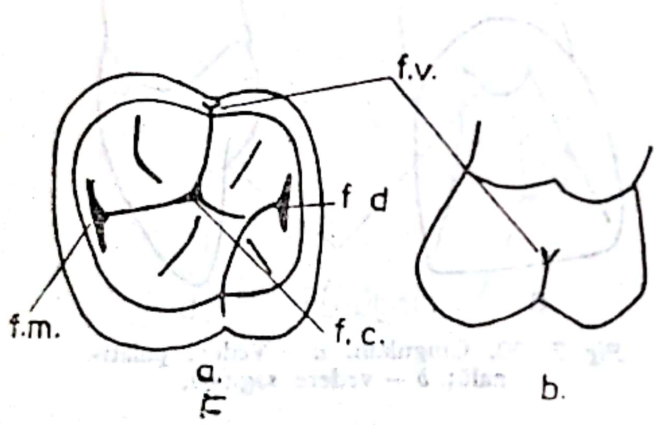

Fig. 7—33. Fosete. *a* — Marginale (f.m.), centrală (f.c.), vestibulară (f.v.); *b* — vestib ulară (f.v.).

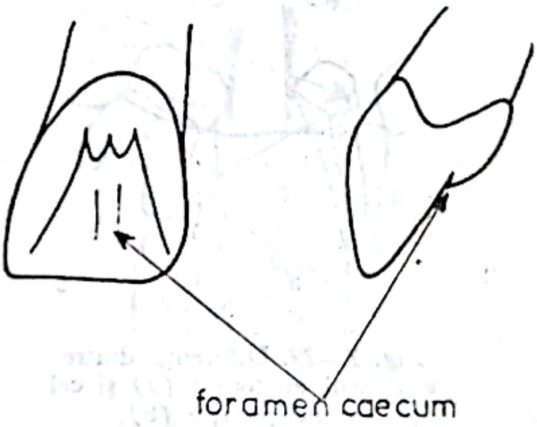

Fig. 7—34. Foramen caecum.

Fosetele prezintă aspectul unor depresiuni mai mult sau mai puțin delimitate situate pe fețele coroanei dentare, la extremitatea unui șanț (cele marginale și vestibulare) sau la locurile de intersectare a două șanțuri (cele centrale) (fig. 7—33 a, b). La dinții frontali superiori, la baza cingulumului există uneori o fosetă mică denumită foramen caecum (fig. 7—34).

Șanțurile intercuspidiene sînt depresiuni liniare ce separă lobii și cuspizii între ei, situate pe fețele ocluzale sau laterale ale coroanelor dinților premolari și molari. Orientarea lor este: mezio-distală, vestibulo-orală, sau vestibulo-ocluzală. Șanțurile cu orientare vestibulo-orală mai sînt cunoscute și sub numele de șanțuri de descărcare, deoarece favorizează scurgerea salivei spre fețele laterale (vestibulare și orale).

Scanned with OKEN Scanner

Punctul de contact. Este zona situată pe feţele proximale în treimea ocluzală unde doi dinţi au raport de contact (fig. 7—36).

Toţi dinţii unei arcade dentare prezintă raporturi de contact la nivelul feţelor proximale.

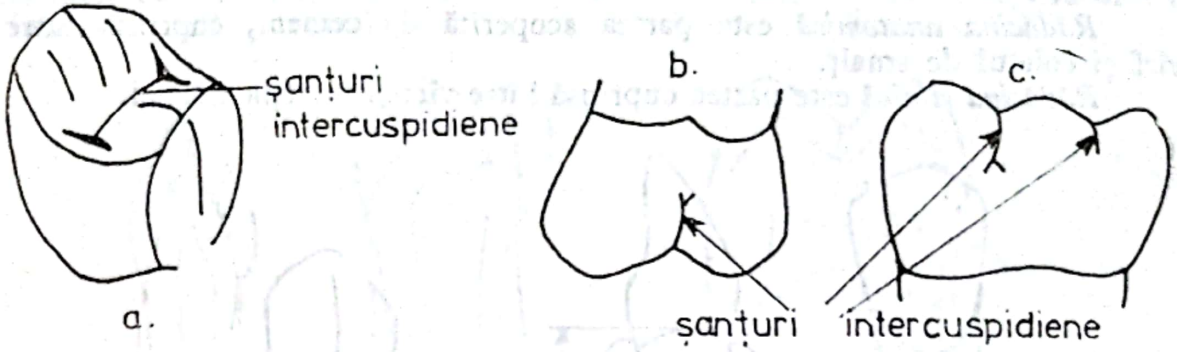

Fig. 7—35. Şanţuri intercuspidiene. *a*—Mezio-distale şi vestibulo-orale; *b, c*—vestibulo-ocluzale.



Fig. 7—36. Puncte de contact.



Fig. 7—37. Suprafeţe de contact.



Fig. 7—38. Nişe masticatorii.

Fig. 7—39. Nişa papilei gingivale.

Punctul de contact are următoarele funcţii: forţele orizontale, ce rezultă din descompunerea presiunilor ocluzale, sînt dispersate pe un grup de dinţi (se menajează parodonţiul de menţinere al dinţilor), reprezintă un obstacol în calea traumatismelor care ar leza papila interdentară.

Punctul de contact, de-a lungul vieţii, se modifică datorită mobilităţii dinţilor în alveole, se produce tocirea ţesuturilor la acest nivel, ceea ce are ca efect mărirea zonei de contact, luînd aspectul de suprafaţă de contact (fig. 7—37).

Nişa masticatorie este spaţiul triunghiular situat deasupra punctului de contact, delimitat de pantele cuspidiene meziale şi distale a doi dinţi vecini (fig. 7—38).

Scanned with OKEN Scanner

Nișa papilei gingivale este spațiul triunghiular situat sub punctul de contact în care se află țesutul gingival denumit papilă gingivală (fig. 7—39).

— *Rădăcina dentară* este componenta dintelui acoperită de cement ce nu apare vizibilă în cavitatea bucală, deoarece se află implantată în alveolă (fig. 7—40 a, b).

Rădăcina anatomică este partea acoperită de cement, cuprinsă între vîrf și coletul de smalț.

Rădăcina clinică este partea cuprinsă între vîrf și inserția gingiei.

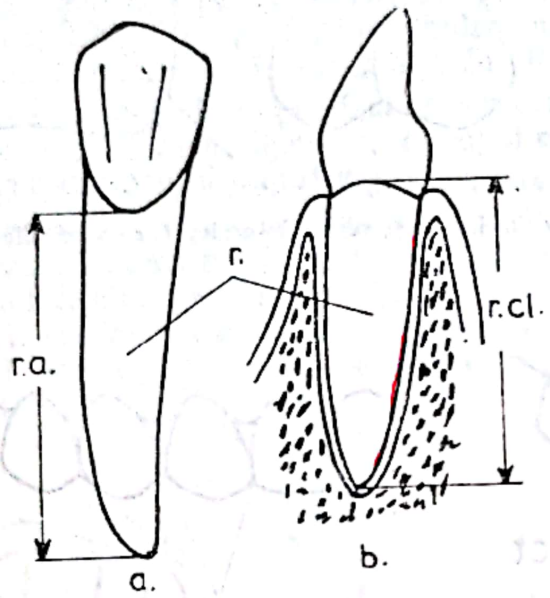

Fig. 7—40. Rădăcina dentară. *a* — Rădăcina anatomică; *b* — rădăcina clinică.

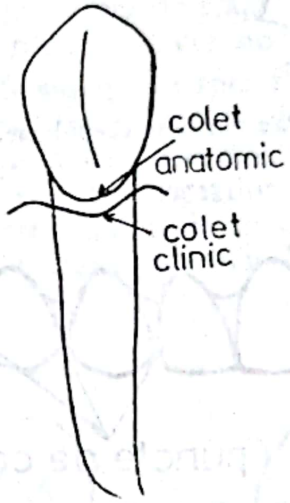

Fig. 7—41. Coletul dintelui (anatomic și clinic).

În funcție de inserția gingiei există variații dimensionale ale rădăcinii clinice: dacă inserția gingiei este la distanță de coletul dintelui, rădăcina clinică este mai mică decît cea anatomică, rezultînd, în aceste situații, o coroană clinică mai mare decît cea anatomică.

— *Coletul* — reprezintă limita de separație dintre coroană și rădăcină (fig. 7—41). Sînt descrise: un colet anatomic, ce se află la limita dintre cement și smalț și un colet clinic ce corespunde nivelului de inserție a gingiei pe dinte. Între cele două colete nu există întotdeauna o coincidență.

Țesuturile dintelui

— *Smaltul* — este o substanță foarte dură constituită din 96% elemente minerale (hydroxylapatită), din proteine 1—2% și din apă 2—3%. Structura sa este prismatică, asigurînd o mare rezistență la fracturare. Nu conține elemente celulare, făcînd ca din punct de vedere histologic să nu constituie un țesut.

Smaltul acoperă în totalitate coroana, fiind cu o grosime neuniformă. Stratul mai mare se află la nivelul cuspizilor (vîrfurilor) în jur de 2 mm, iar cel mai redus este situat în zona coletului anatomic (fig. 7—42).

— *Cementul* este un țesut calcifiat ce acoperă toată suprafața rădăcinii (fig. 7—43). Din punct de vedere histologic este un țesut asemănător cu cel osos.

Microscopic se observă *cementul primar* dispus în contact cu dentina, structurat sub formă lamelară și *cementul secundar* sau cementul celular, care acoperă pe precedentul într-un strat variabil (cu importanță deosebită în zona interradiculară și apicală).

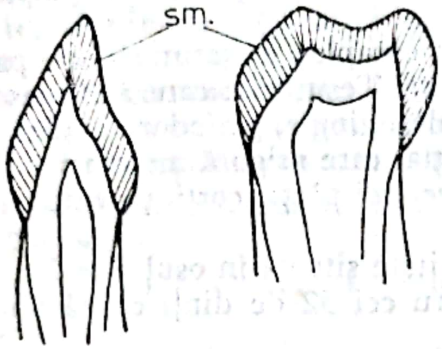

Fig. 7—42. Smalțul dentar.

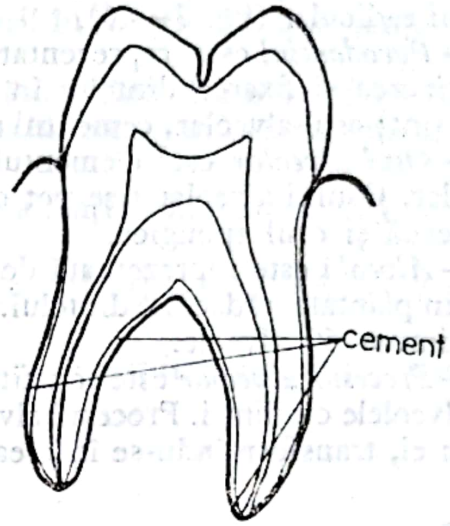

Fig. 7—43. Cementul dentar.

Rolul cementului este dublu:

— asigură fixarea fibrelor ligamentelor parodontale care au extremitatea opusă inserată pe osul alveolar;

— participă la erupția continuă a dintelui, ce compensează reducerea din înălțime a dintelui, care apare în urma abraziunii feței ocluzale.

— *Dentina* este substanța organo-minerală situată sub smalț la nivelul coroanei și sub cement la nivelul rădăcinii și reprezintă substanța cu volumul cel mai mare pentru un dinte.

Dentina și cementul continuă să se formeze pe toată durata existenței dintelui. Smalțul se formează numai în perioada cînd dintele nu a erupt pe arcadă.

— *Camera pulpară* este cavitatea situată în interiorul coroanei dintelui. Această cavitate are formă asemănătoare cu forma coroanei, cu un volum de 4—5 ori mai mic. Corespunzător cuspizilor, prezintă cîte o prelungire numită corn pulpar (fig. 7—44).

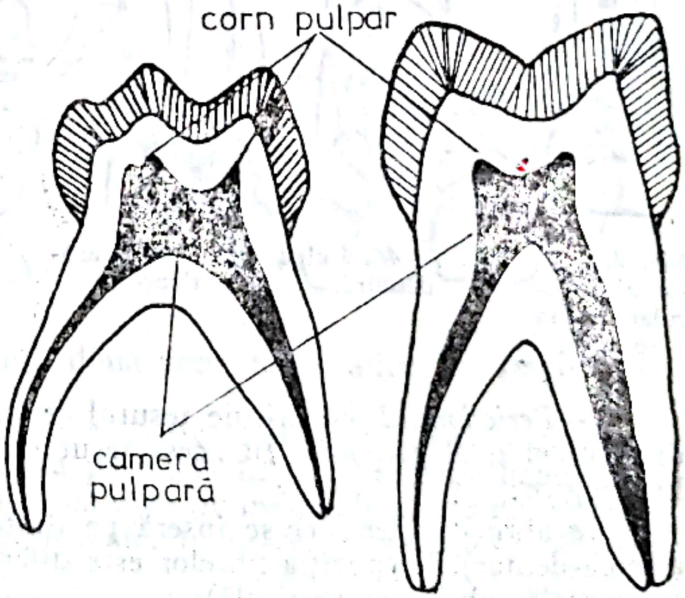

Fig. 7—44. Camera pulpară și coarnele pulpare.

Scanned with OKEN Scanner

— *Canalul radicular* este tunelul ce continuă camera pulpară și străbate în sens axial rădăcina, canalul radicular are extremitatea liberă la nivelul apexului (fig. 7—45).

— *Delta aplicală* este reprezentată de totalitatea ramificațiilor canalului radicular sub formă de canalicule, din zona apexului radicular (fig. 7—45).

— *Pulpa dentară* este reprezentată de totalitatea țesuturilor (nervos, sanguin, limfatic și conjunctiv), ce se află în interiorul camerei pulpare și a canalului radicular (fig. 7—46).

— *Parodonțiul* este reprezentat de un complex de țesuturi, care participă la menținerea și fixarea dintelui în maxilar. Țesuturile care alcătuiesc parodonțiul sînt: osul alveolar, cementul radicular, gingia, periodonțiul (fig. 7—47).

— *Osul alveolar* este elementul esențial care asigură menținerea dintelui în maxilar. Osului alveolar i se pot distinge trei părți: corticala externă, corticala internă și osul spongios.

— *Alveola* este reprezentată de o cavitate situată în osul alveolar, în care se află implantată rădăcina dintelui. Pentru cei 32 de dinți există un număr de maximum 52 alveole.

— *Procesul alveolar* este constituit din apofizele oaselor maxilare, în care se află alveolele cu dinții. Procesul alveolar se formează odată cu dinții și dispare odată cu ei, transformîndu-se în creastă alveolară (fig. 7—48).

Fig. 7.—45 Canal radicular și delta aplicală.

Fig. 7—46. Pulpa dentară.

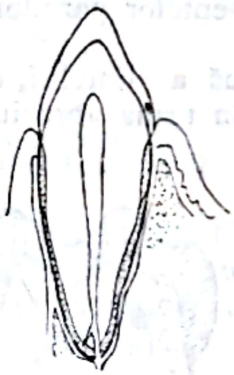

Fig. 7—47. Parodonțiul.

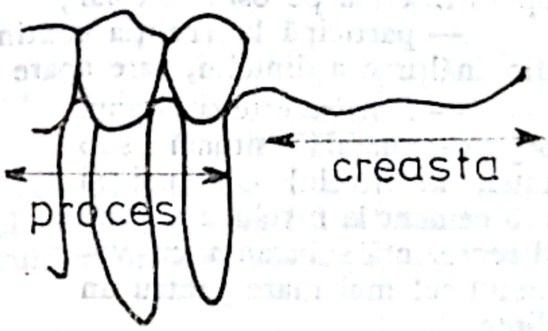

Fig. 7—48. Proces alveolar și creastă alveolară.

— *Periodonțiul* constituie țesutul conjunctiv fibros situat între rădăcina dintelui și osul alveolar. În acest țesut sînt cuprinse următoarele elemente histologice:

- fibre colagene, ce se inseră pe dinte și pe osul alveolar (ligamentul alveolo-dentar). Dispoziția fibrelor este diferită în funcție de zona unde se află (orizontală, oblică și verticală);
- vase sanguine și limfatice;
- filete nervoase, ce urmează vasele sanguine și limfatice;
- celule, a căror număr și rol este să asigure troficitatea periodonțiului.

Scanned with OKEN Scanner

Periodonțiul are următoarele funcții:

— fixează dintele în alveolă;

— menține într-o anumită relație dinții (dinții vecini și dinții antagoniști);

— stimulează menținerea structurii oaselor alveolare;

— controlează mișcările masticatorii prin numărul mare de receptori senzitivi.

După Kawamura periodonțiul asigură:

— reglarea intensității forței masticatorii în funcție de consistența bolului alimentar;

— oprește contracția mușchilor ridicători cînd dinții intră în contact;

— creează un reflex de protecție la deschiderea gurii, ca răspuns al stimulilor excesivi aplicați asupra dinților.

Arcada dentară desemnează totalitatea dinților implantați în osul maxilar (fig. 7—49).

Există o arcadă dentară superioară (maxilară) și alta inferioară (mandibulară).

Forma arcadei dentare la maxilar este de semielipsă, iar la mandibulă este de hiperbolă.

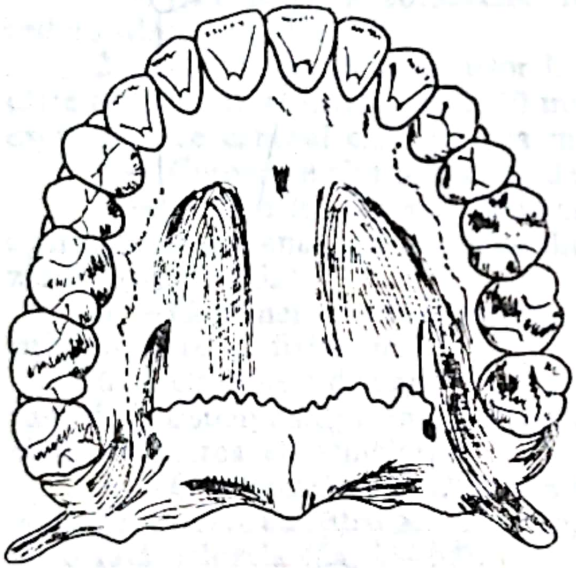

Fig. 7—49. Arcada dentară maxilară.

Fig. 7—50. Ocluzia dentară.

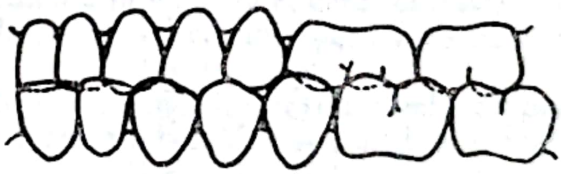

Fiecare arcadă dentară prezintă două zone topografice, cu importanță morfo-structurală deosebită;

— *Zona anterioară*, sub forma unui arc de cerc, a cărei mărime este variabilă, se cheamă zona frontală. Aceasta participă în fonație și în fizionomie.

— *Zona laterală* stîngă și dreaptă cu direcția mezio-distală (antero-posterioară) reprezintă segmentul unde se produce triturarea alimentelor, rolul său fiind în masticație.

Dinții de pe cele două arcade dentare stabilesc între ei rapoarte de ocluzie (fig. 7—50).

Au deasemeni rapoarte de vecinătate cu buzele, obrajii și limba (fig. 7—51 a).



Scanned with OKEN Scanner

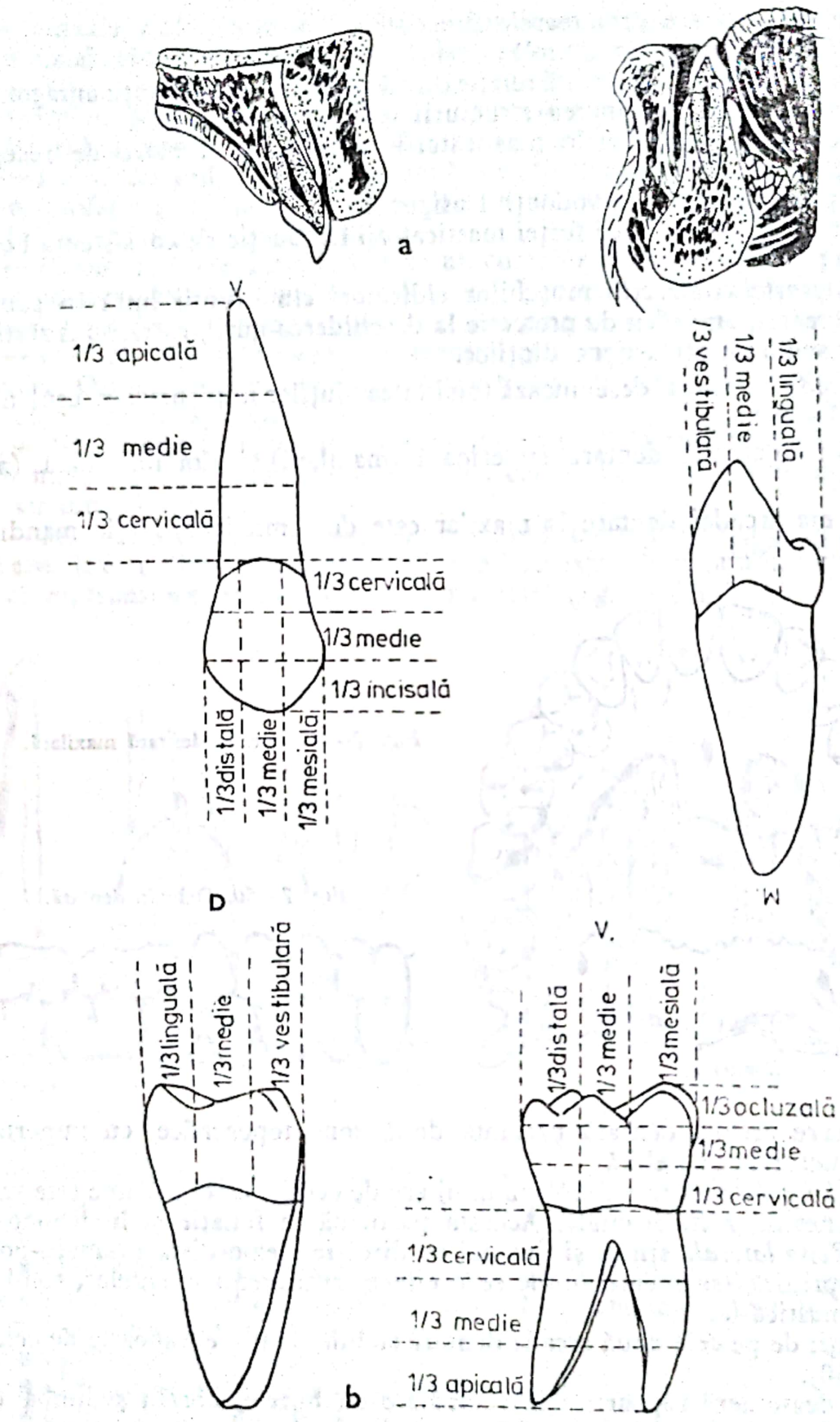

Fig. 7—51. a — Rapoartele dinţilor; *b* — diviziuni anatomice ale dinţilor.

În descrierea morfologiei dinților, pentru o referire cît mai exactă, împărțim atît coroana cît și rădăcina într-o serie de diviziuni, corespunzător schemei alăturate (fig. 7—51 b).

5.

CARACTERE MORFOLOGICE COMUNE ALE COROANELOR ȘI RĂDĂCINILOR DENTARE

a. CARACTERE MORFOLOGICE COMUNE COROANELOR DENTARE

1 — Dimensiunea coroanelor în sens axial (cervico-ocluzal) este mai redusă decît a rădăcinilor.

2 — Dimensiunea coroanelor în sens axial descreşte de la linia mediană către extremitatea distală (de la 10 mm incisivul central la 5 mm molarul III), excepție face caninul care are cea mai mare coroană în sens axial (vertical).

3 — Coroanele sînt acoperite de smalț, ce prezintă grosimi diferite.

4 — Coroanele, datorită contactelor interocluzale din timpul activității aparatului dento-maxilar, își reduc dimensiunea în sens axial prin tocire (abraziune) (fig. 7—52).

5 — Coroanele dentare participă intens în procesul de masticație, deglutiție, fonație și fizionomie.

6 — Coroanele dentare prezintă elemente morfologice, care măresc structura de rezistență sub formă de creste de smalț, cu rol în stabilizarea ocluziei și în triturarea alimentelor.

7 — Coroanele dentare prezintă forme asemănătoare cu unele corpuri geometrice, care au patru fețe laterale, la care se adaugă fie o margine incizală, fie o față ocluzală (fig. 7—53).

8 — Toate coroanele prezintă la nivelul fețelor vestibulare o convexitate în dublu sens, mezio-distal și cervico-ocluzal.

9 — Coroanele prezintă pe fețele vestibulare convexitatea maximă în sens cervico-incizal în 1/3 de colet iar în sens mezio-distal în 1/3 mezială (fig. 7—54).

10 — Fețele vestibulare și orale prezintă în sens mezio-distal diametrul minim la nivelul coletului, iar diametrul maxim în 1/3 ocluzală (fig. 7—55).

11 — Conturul fețelor vestibulare și orale este asemănător. Asemănare există și între conturul fețelor meziale și distale (fig. 7—56). Excepție fac fața palatinală a primului molar superior, cînd apare tuberculul Carabelli (fig. 7—57) și fața linguală a premolarului doi inferior cînd aceasta are doi lobi (fig. 7—58).

Scanned with OKEN Scanner

12 — Fețele vestibulare și orale prezintă marginile meziale mai lungi decît marginile distale. Această diferență dimensională participă la formarea unghiurilor distale mai rotunjite și la descreșterea înălțimii coronare de la linia mediană către molarul de minte (fig. 7—59).

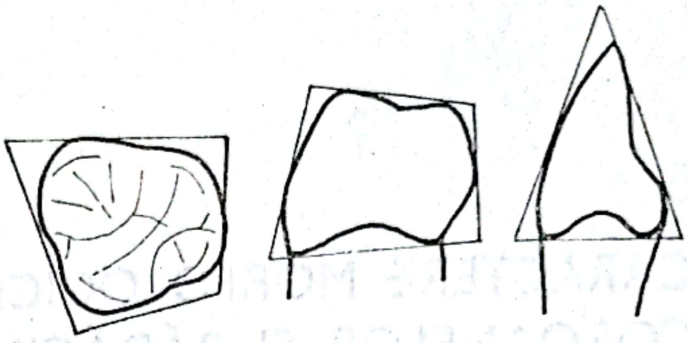

Fig. 7—53. Coroanele dentare se înscriu în diverse forme geometrice.

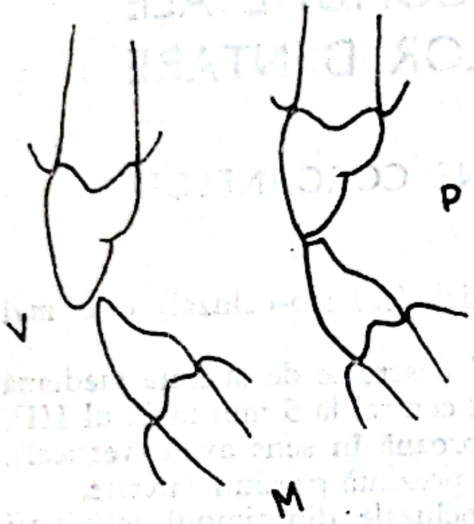

Fig. 7—52. Abraziunea dentară.

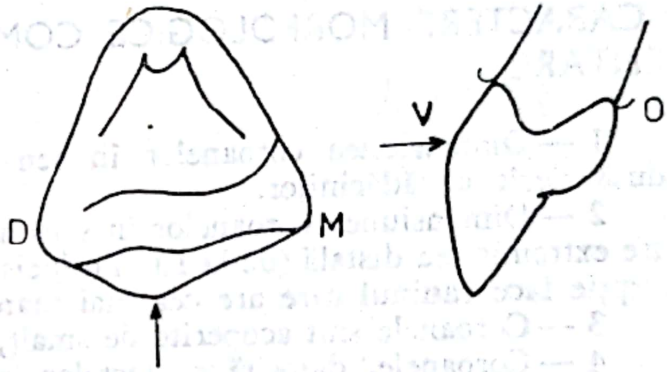

Fig. 7—54. Convexitatea maximă a fețelor vestibulare.

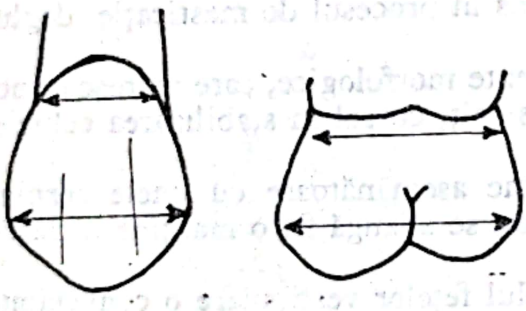

Fig. 7—55. Diametrele minim și maxim ale fețelor vestibulare.



Fig. 7—56. Convexitățile fețelor vestibulare și orale ale dinților.

13 — Toate unghiurile mezio-incizale sau mezio-ocluzale sînt mai bine conturate, comparativ cu cele disto-ocluzale, care sînt mai rotunjite (fig. 7—60).

14 — Coroanele prezintă fețele meziale mai înalte, mai late și mai plane decît fețele distale, datorită volumului mai mare al coroanei în 1/3 mezială (fig. 7—61).

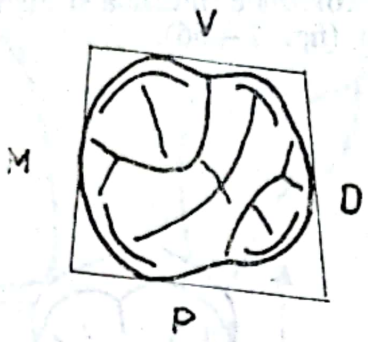

Fig. 7—57. Fața palatinală a primului molar superior cu tubercul Carabelli.

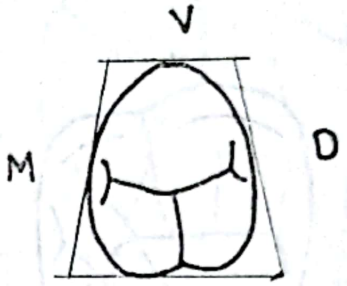

Fig. 7—58. Fața lingual a premolarului doi inferior cu doi lobi.

Fig. 7—59. Descreșterea înălțimii coronare de la mezial spre distal.



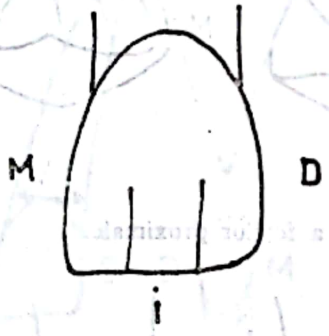

Fig. 7—60. Unghiul mezio-incizal mai bine conturat față de cel disto-incizal care este mai rotunjit.

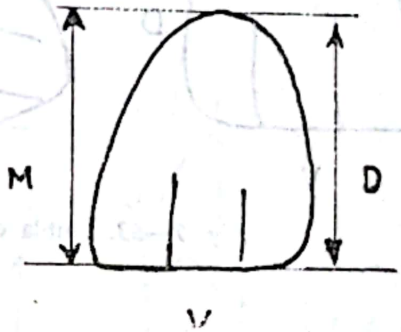

Fig. 7—61. Fața mezială mai înaltă decît cea distală.

15 — Fețele distale prezintă dimensiuni mai reduse în toate sensurile și sînt mai convexe decît cele meziale (fig. 7—62).

16 — Cele două fețe proximale (mezială și distală) prezintă o direcție cu dublă convergență, spre colet și spre fața orală, rezultînd astfel dimensiunile mai mici ale feței orale și ale marginii de colet (fig. 7—63).

17 — Cele două diametre, în sens orizontal mezio-distal și vestibulo-oral, prezintă dimensiuni maxime la nivele diferite astfel: vestibulo-oral se află în 1/3 medie, iar mezio-distal se află în 1/3 ocluzală (fig. 7—64).

Scanned with OKEN Scanner

18 — Configurația liniei de colet la dinții frontali este sinusoidală, ea tinde să se aplatizeze la dinții din zona distală a arcadei (fig. 7—65).

19 — Linia de colet, pe cele două fețe vestibulare și orale, are concavitatea orientată incizo-ocluzal iar pe fețele proximale (mezială și distală) concavitatea este orientată spre vîrful rădăcinii (fig. 7—66).

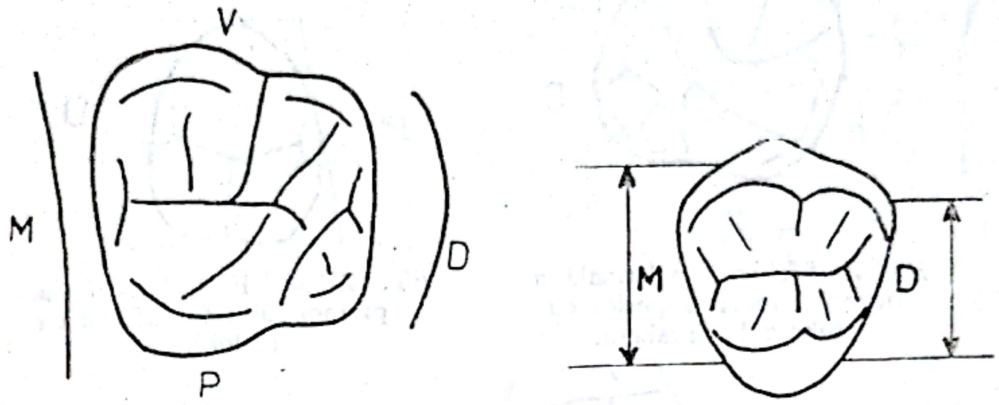

Fig. 7—62. Fețele distale mai reduse și mai convexe față de cele meziale.

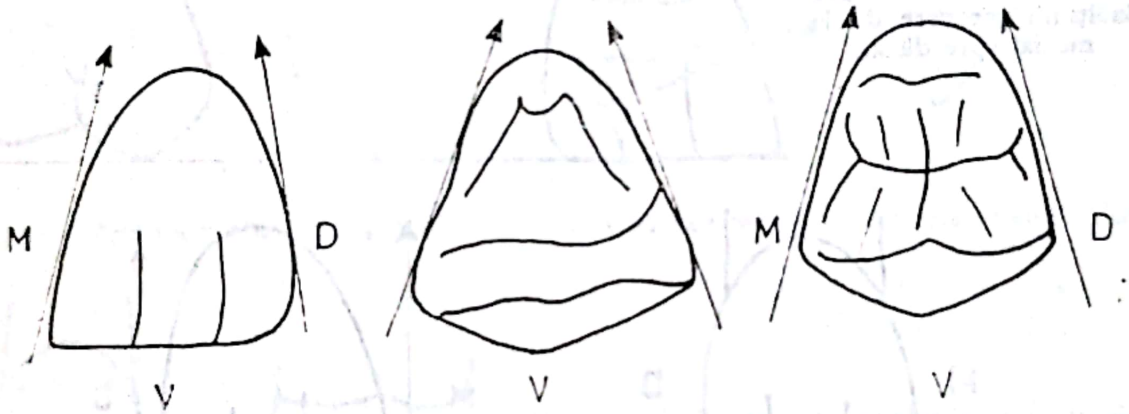

Fig. 7—63. Dubla convergență a fețelor proximale.

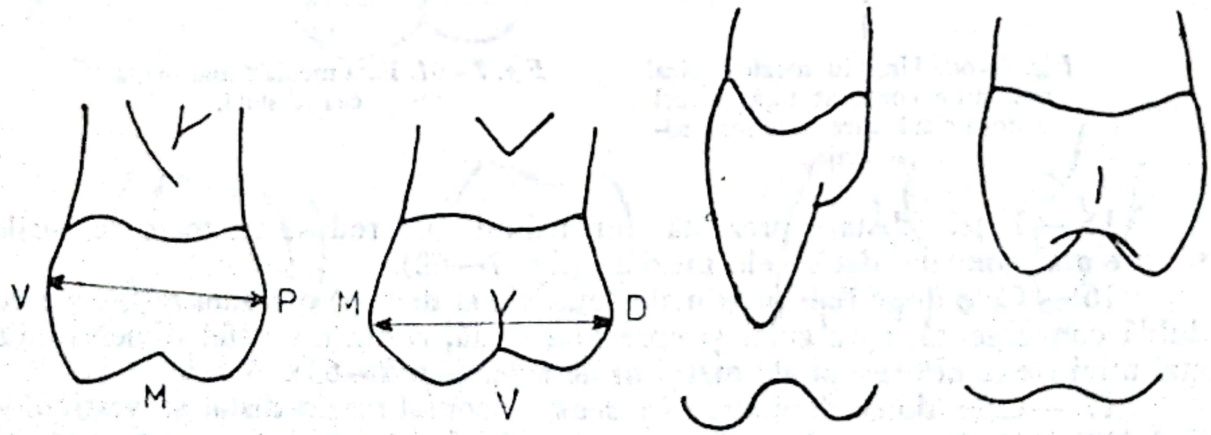

Fig. 7—64. Dimensiunile maxime ale diametrelor mezio-distal și vestibulo-oral.

Fig. 7—65. Traiectul desfășurat al liniei de colet.

20 — Linia de colet pe feţele meziale prezintă convexitatea mai accentuată, comparativ cu cea de pe feţele distale (fig. 7—67).

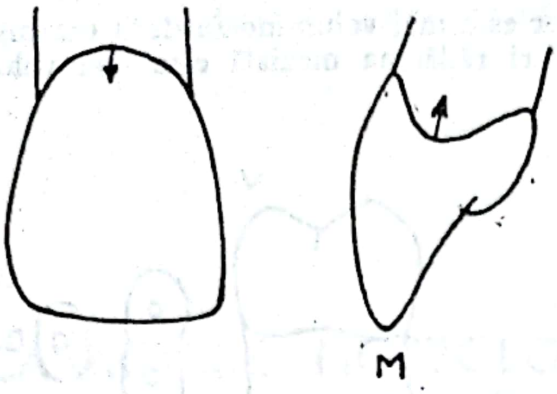

Fig. 7—66. Orientarea concavităţii liniei de colet.

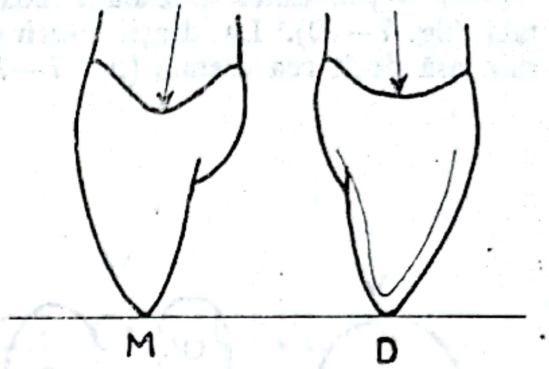

Fig. 7—67. Curbura liniei de colet pe feţele proximale.

b. CARACTERE MORFOLOGICE COMUNE RĂDĂCINILOR DENTARE

1 — Rădăcinile prezintă dimensiunea în sens axial mai mare decît coroanele, raportul dimensional fiind de 1,5—2/1.

2 — Rădăcinile prezintă diametrul maxim la nivelul coletului (în zona unde se uneşte cu coroana) (fig. 7—68).

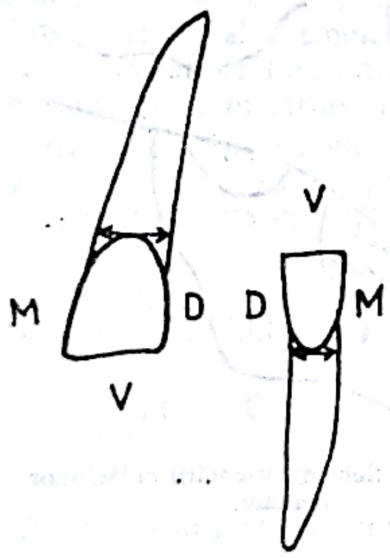

Fig. 7—68. Diametrul maxim al rădăcinii.

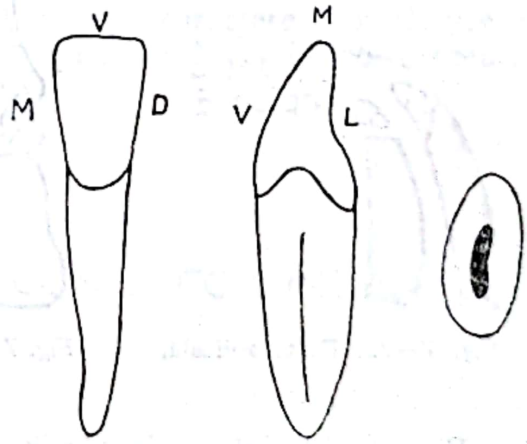

Fig. 7—69. Aplatizarea rădăcinilor.

3 — Rădăcinile sînt acoperite de cement, ţesut ce face parte din parodonţiu.

4 — Rădăcinile dinţilor sînt implantate în alveole.

5 — Vîrful rădăcinilor, în general, este înclinat spre distal.

Scanned with OKEN Scanner

6 — Rădăcinile prezintă o aplatizare (turtire) în sens mezio-distal. Face excepție rădăcina palatinală a molarilor superiori, care este aplatizată în sens vestibulo-palatinal (fig. 7—69).

7 — Jumătatea mezială a rădăcinilor este mai voluminoasă decît cea distală (fig. 7—70). La dinții pluriradiculari rădăcina mezială este mai voluminoasă decît cea distală (fig. 7—71).

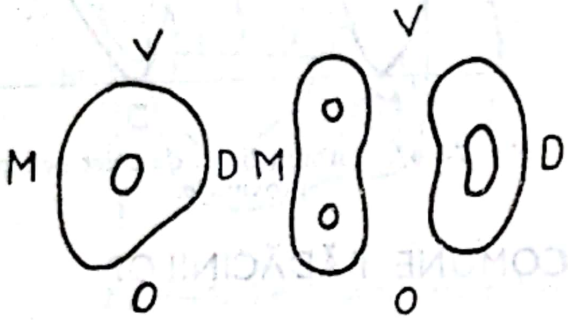

Fig. 7—70. Volumul fețelor rădăcinilor.

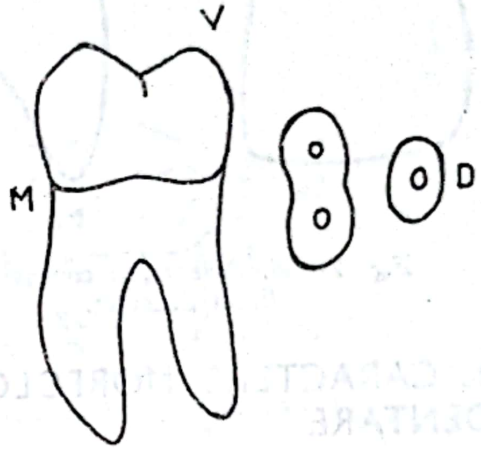

Fig. 7—71. Rădăcina mezială mai voluminoasă decît cea distală.

Fig. 7—72. Delta aplicală.

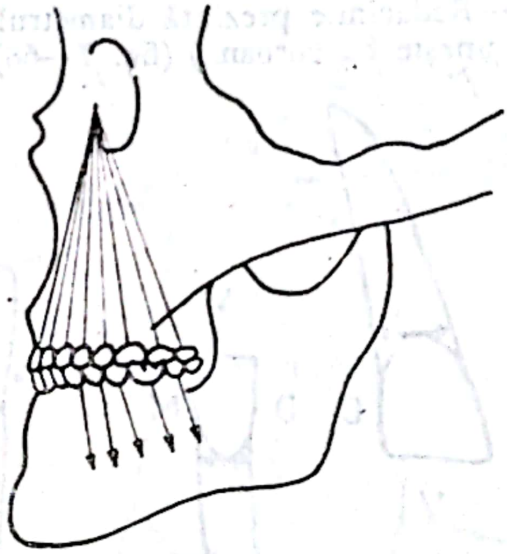

Fig. 7—73. Schema orientării rădăcinilor dentare.

8 — Fiecare rădăcină prezintă în interior un canal radicular. Face excepție rădăcina mezială a molarilor inferiori, premolarul unu superior, și, uneori, cea a premolarului doi superior.

9 — Forma canalului radicular este asemănătoare cu forma rădăcinii, atît în sens axial cît și transversal.

10 — Canalul radicular conține pulpa radiculară, țesut capabil să producă dentină.

Scanned with OKEN Scanner

11 — Canalul radicular începe din podeaua camerei pulpare coronare și se termină la nivelul apexului prin delta apicală (fig. 7—72).

12 — Rădăcinile dentare maxilare converg către un punct aflat la baza nasului, iar rădăcinile dentare mandibulare diverg către baza mandibulei (fig. 7—73).

6.

CARACTERE MORFOLOGICE COMUNE GRUPELOR DENTARE

Arcada dentară prezintă cele două zone topografice: zona frontală și zona laterală.

În zona frontală sînt cuprinși 6 dinți: 2 incisivi centrali, 2 incisivi laterali și 2 canini. La ambele arcade (superioară și inferioară) sînt, în total, 12 dinți frontali.

În zona laterală sînt cuprinși 10 dinți: 4 premolari și 6 molari. La ambele arcade sînt 20 de dinți laterali. În cadrul grupului frontal, sînt diferențiați cel al frontalilor superiori și cel al frontalilor inferiori. În cadrul grupului lateral sînt diferențiați: cel al premolarilor în general și apoi al premolarilor superiori și al premolarilor inferiori, cel al molarilor în general și apoi al molarilor superiori și al molarilor inferiori.

Dinții, care formează un grup, prezintă caractere morfologice comune coronare și radiculare, de asemeni și particularități clinico-terapeutice prin care se diferențiază de celălalt grup.

A. DINȚII FRONTALI

CARACTERE MORFOLOGICE ȘI CLINICE COMUNE ALE DINȚILOR FRONTALI

Caractere morfologice coronare

1. Coroanele dinților frontali prezintă o formă piramidală ce are patru fețe laterale și o muchie incizală.

2. Coroanele dinților frontali prezintă o aplatizare intensă în sens vestibulo-oral situată în jumătatea incizală.

3. Fețele proximale cît și secțiunea longitudinală a coroanelor dinților frontali are formă triunghiulară, cu baza orientată spre colet (fig. 7—74).

Scanned with OKEN Scanner

4. Relieful feţelor vestibulare este plan convex, iar pe faţa palatinală este concav-convex.

5. Coroanele dinţilor frontali prezintă doi lobi de creştere, unul este situat vestibular iar celălalt este palatinal. Lobul vestibular este constituit din 3 lobuli, separaţi de două şanţuri verticale.

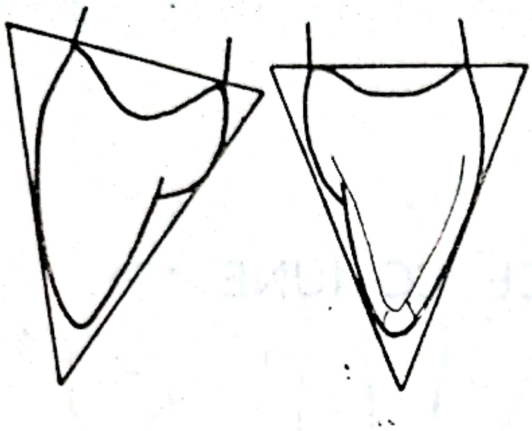

Fig. 7—74. Feţele proximale ale dinţilor frontali.

Caractere morfologice radiculare

1. Dinţii frontali prezintă o singură rădăcină.

2. Rădăcinile prezintă un singur canal radicular.

3. Rădăcinile prezintă, mai mult sau mai puţin, o aplatizare în sens mezio-distal.

4. Implantarea rădăcinilor este într-un os alveolar spongios.

Particularităţi clinico-terapeutice ale dinţilor frontali

1. Grupul dinţilor frontali erupe primul, cu excepţia molarului de 6 ani.

2. Pe arcada dentară ocupă poziţii anterioare.

3. Sînt dispuşi pe un arc de cerc cu deschidere variabilă, mai mare sau mai mică.

4. Implantarea parodontală a dinţilor frontali este mult mai redusă decît a dinţilor laterali.

5. Dinţii frontali superiori şi inferiori prezintă, în general, două tipuri de contacte ocluzale, psalidodont şi labiodont.

6. Erupţiile sînt însoţite mai frecvent de anomalii de poziţie (vestibuloo- sau palato-poziţie, rotaţie şi înghesuiri) decît la cei laterali.

7. Repartizarea topografică anterioară la nivelul arcadelor le determină un rol dominant în realizarea celor două funcţii: fonaţie şi fizionomie.

Alături de alte structuri morfologice ale cavităţii bucale, dinţii frontali participă la emiterea consoanelor dentale (d, t). În absenţa acestor dinţi, se produc tulburări ale funcţiei fonetice de intensitate variabilă, în funcţie de capacitatea de adaptabilitate a aparatului dento-maxilar. Restaurarea protetică se impune să fie realizată cu formă şi volum identice cu a dinţilor naturali. Participă la conturarea aspectului fizionomic, influenţîndu-l în mod pozitiv sau negativ prin: culoare, formă, dimensiune şi aranjament. Ei constituie suportul rigid pe care se sprijină părţile moi (buzele), reprezentînd astfel elementul care conturează înfăţişarea individului.

Aspectul dinţilor frontali în momentul vizibilităţii, reprezintă eticheta pe care stă scris intensitatea preocupării asupra igienei bucale.

Rolul mare, pe care îl au în fizionomie aceşti dinţi, este constatat la pacienţii care prezintă modificări ale integrităţii coronare (carii sau lipsuri). Ei

fiind conștienți de defectele respective, devin triști, retrași din mediul social, evitînd astfel a li se constata starea în care au ajuns.

8. Dinții frontali pot avea rolul unor adevărate instrumente profesionale, cînd sînt utilizați intens în exercitarea unor profesiuni.

Dinții reprezintă elemente determinante în exercitarea profesiunii de: artiști, profesori, avocați, conducători de instituții etc. Modificările aspectului acestora, atrag după ele imposibilitatea exercitării profesiunii respective.

9. În cadrul contactelor ocluzale au rolul în stabilizarea și conducerea mandibulei.

10. Suprafața parodontală de menținere în alveole fiind mică, prezintă o rezistență scăzută la presiunile ocluzale.

11. Poziția anterioară, creează posibilități să beneficieze de o igienă artificială mai intensă decît restul dinților.

12. Dispoziția în zona anterioară a arcadelor îi face să fie expuși frecvent traumatismelor accidentale (de muncă, sport sau circulație). La copii sînt expuși traumatismelor în timpul jocurilor prin lovire sau cădere.

13. Operația de extracție este efectuată fără dificultăți datorită existenței unei singure rădăcini care este implantată într-un os spongios. Caninii fac excepție, deoarece posedă rădăcini foarte voluminoase.

14. Tratamentele stomatologice pot fi efectuate în bune condiții datorită poziției lor anterioare și a deschiderii orificiului bucal la maximum, la care se adaugă și existența unei singure rădăcini cu un canal radicular larg.

15. Restaurarea protetică în zona frontală este însoțită de dificultăți generate de următorii factori: culoarea reprezentată diferențiat pe zone, forma caracteristică a fiecărui dinte, dimensiunile reduse, aranjamentul în cadrul curburii anterioare a arcadei și de relația interocluzală.

CARACTERE MORFOLOGICE COMUNE DINȚILOR FRONTALI SUPERIORI

Caractere morfologice coronare

1. Din punct de vedere al volumului, sînt cei mai mari dinți frontali.

2. Din punct de vedere al formei prezintă aplatizare intensă vestibulo-palatinală în treimea incizală și aspect globulos în treimea cervicală. Datorită aplatizării din treimea incizală au rezistență mecanică redusă, fiind ușor fracturați.

3. La nivelul fețelor vestibulare și orale diferența dintre înălțime și lățime este mică.

4. Fețele vestibulare prezintă un relief plan convex, iar fețele palatinale un relief convex-concav accentuat.

5. Cingulumul, crestele marginale și foramen caecum sînt bine reprezentate.

6. Crestele marginale de smalț reprezintă elemente morfologice care măresc structura de rezistență a acestor coroane.

Scanned with OKEN Scanner

7. Datorită proeminențelor cingulare, se creează zone de sprijin pentru marginile incizale ale frontalilor inferiori în momentul contactului, care sînt denumite « stopuri ocluzale ».

Caractere morfologice radiculare

1. Din punct de vedere al formei în sens axial sînt conice iar în sens transversal rotunjite și foarte puțin turtite mezio-distal.
2. Din punct de vedere al dimensiunilor sînt voluminoase, cu o bună rezistență parodontală.
3. În interiorul rădăcinilor există un canal radicular larg.
4. Rădăcinile sînt implantate într-un os spongios și au o direcție oblică, cu dublă înclinare spre distal și spre palatinal.

Particularități clinico-terapeutice ale dinților frontali superiori

1. Erupția dinților frontali superiori este succesivă frontalilor inferiori.
2. Abraziunea este localizată pe fața palatinală în cazul raportului psalidodont și pe marginea incizală în raportul labiodont.
3. Procesele carioase se localizează frecvent la acești dinți.
4. Fiind situați pe un arc de cerc mai avansat decît frontalii inferiori, rezultă:
— participarea mai intensă în fizionomie și fonație;
— sînt supuși traumatismelor mai mult decît frontalii inferiori.
5. Restaurarea protetică include două aspecte: a — volumul mare și accesibilitatea reprezintă condiții favorabile; b — vizibilitatea coronară și diversitatea formei și nuanțelor coloristice reprezintă factorii de dificultate.

Caractere morfologice comune dinților frontali inferiori

Caractere morfologice coronare

1. Din punct de vedere al dimensiunilor sînt cei mai mici dinți de pe ambele arcade.
2. Din punct de vedere al formei, sînt aplatizați în sens vestibulo-oral în jumătatea incizală și ușor aplatizați în sens mezio-distal în jumătatea cervicală.
3. La nivelul fețelor orale nu prezintă elemente morfologice bine exprimate, ca cingulum și creste de smalț.
4. Din punct de vedere al formei, fețele vestibulare și orale sînt mult mai înguste decît înalte, făcînd să apară alungite — asemănătoare unei dălți.
5. Prezintă unghiurile incizale (mezial și distal) foarte bine exprimate.
6. Fețele vestibulare prezintă marginile proximale aproximativ paralele în cele 2/3 incizale, iar în 1/3 de colet sînt ușor convergente.
7. Conturul liniei de colet pe fețele vestibulare și orale este cu o formă foarte accentuat curbată.

Scanned with OKEN Scanner

Caractere morfologice radiculare

1. Din punct de vedere al formei sînt foarte mult aplatizate în sens mezio-distal. La nivelul fețelor proximale prezintă uneori șanțuri longitudinale.
2. Din punct de vedere al dimensiunii sînt cele mai mici rădăcini, cu excepția rădăcinii caninilor.
3. Canalele radiculare prezintă dimensiuni reduse.
4. Prezintă cea mai redusă rezistență parodontală datorită dimensiunilor reduse ale rădăcinilor și a osului alveolar.
5. Implantarea în alveole este aproape verticală, fiind deci perpendiculari pe osul mandibular, ceea ce le îmbunătățește rezistența biologică.
6. Implantarea grupului frontal inferior este pe un arc de cerc cu o curbură mai mică decît a frontalilor superiori.

Particularități clinico-terapeutice ale dinților frontali inferiori

1. Erupția frontalilor inferiori precedă erupția frontalilor superiori.
2. Implantarea lor este pe un arc de cerc cu poziție mai retrasă față de cei superiori, ceea ce le determină o participare mai redusă în fizionomie.
3. Procesul de abraziune se localizează incizo-vestibular, cînd există un raport psalidodont și pe marginea incizală, în cazul raportului labiodont.
4. Leziunile carioase sînt întîlnite mai rar.
5. Depunerea de tartru este frecventă și întinsă la nivelul coletului, ceea ce are consecințe nefavorabile asupra stării de troficitate a parodonțiului marginal.
6. Tratamentul endocanalicular este dificil de realizat, datorită dimensiunii reduse a canalelor radiculare.
7. Restaurarea protetică a dinților frontali inferiori este destul de dificilă datorită dimensiunilor foarte reduse.
8. Operația de extracție este relativ ușoară.

CARACTERE MORFOLOGICE INDIVIDUALE ALE DINȚILOR FRONTALI

1. INCISIVII CENTRALI SUPERIORI

Generalități. Incisivii centrali superiori sînt cei doi dinți situați de o parte și de alta a liniei mediane, ocupînd spațiul central al arcadei maxilare. Ei prezintă cele mai mari dimensiuni atît în sens mezio-distal cît și vestibulo-palatinal, în cadrul grupului de incisivi.

Dimensiunea totală a dintelui în axul lung (înălțimea) măsoară aproximativ 22,5 mm, a coroanei este de 10 mm (fig. 7—75).

Cronologie. Calcificarea începe în luna a III-a și a IV-a după naștere; coroana este formată complet la vîrsta de 4—5 ani, iar calcificarea întregului dinte se termină la vîrsta de 10 ani. Erupția se produce la vîrsta de 7 ani.

Scanned with OKEN Scanner

Coroana incisivului central are o formă caracteristică, asemănătoare cu o lopată, ce prezintă 4 fețe laterale: vestibulară, palatinală, mezială, distală și o muchie incizală.

Fața vestibulară este cea mai mare, are înălțimea de aproximativ 10 mm, diametrul maxim, care este situat în zona incizală, este de 9 mm iar cel minim, care este situat la colet, este de 6,4 mm. Relieful feței este plan convex (fig. 7—76).

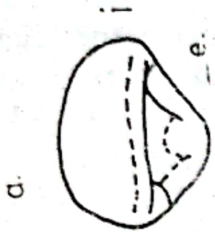

Convexitatea maximă este situată în treimea cervicală în sens cervico-incizal iar în sens mezio-distal în treimea mezială. Această față este marcată de două șanțuri cu direcție verticală, care o împart în trei lobi: unul mezial de mărime mijlocie, unul central cel mai mic și unul distal cel mai mare. Aceste șanțuri sînt mai accentuate în apropierea marginii

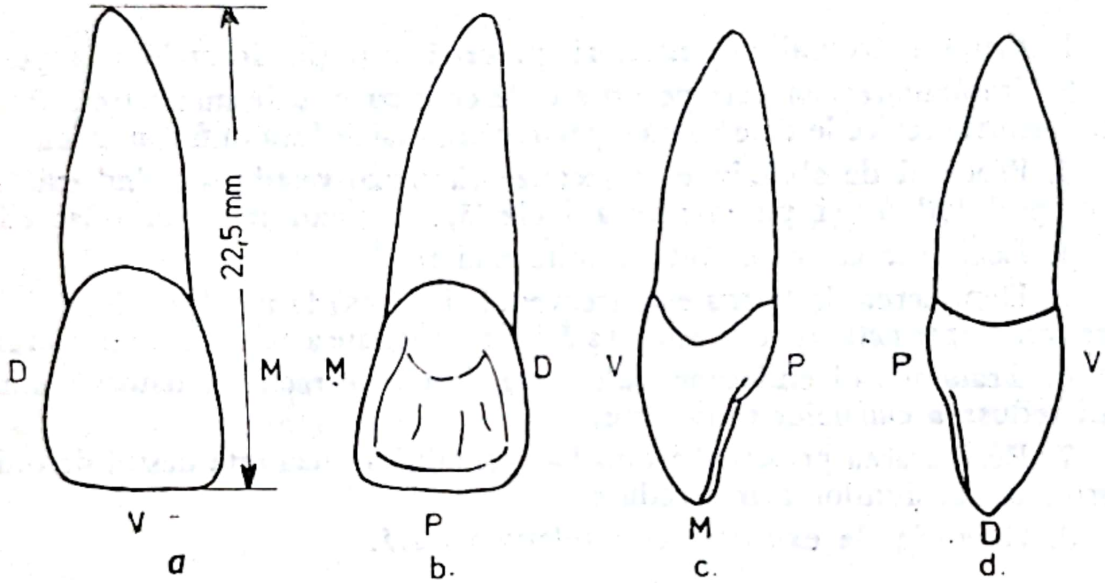

Fig. 7—75. Incisivul central superior. *a* — fața vestibulară; *b* — fața palatinală; *c* — fața mezială; *d* — fața distală.

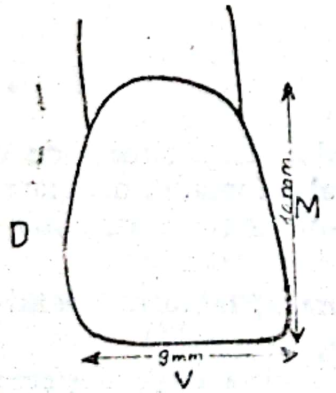

Fig. 7—76. Fața vestibulară a incisivului central superior.

incizale și mai puțin evidente spre jumătatea feței vestibulare, unde dispar. Șanțurile și lobii apar mai vizibili la dinți imediat după erupție, dispar progresiv, în urma acțiunii abrazive a structurilor moi (buze), a alimentelor, a pastei de dinți și periei de dinți. Această față este delimitată de 4 margini: incizală, cervicală, mezială și distală. Marginea incizală este rectilinie, ușor oblică mezio-distal. Uneori, această margine este orizontală, în cazul raportului de ocluzie labiodontă.

Marginea cervicală este în formă de arc de cerc cu concavitatea spre incizal, dimensiunea ei este mai redusă decît a marginii incizale.

Marginea mezială este puțin convexă și convergentă spre colet, fiind mai lungă decît cea distală. Unghiul format de marginea mezială cu cea incizală este bine exprimat, măsurînd aproximativ 80—90°.

Marginea distală este mai scurtă, mai convexă și mai convergentă spre colet decît cea mezială.

Fața palatinală are un contur asemănător cu fața vestibulară, dar prezintă dimensiuni puțin mai reduse (fig. 7—77). Relieful acestei fețe este concav în treimea incizală și în treimea mijlocie. În această parte, fața palatinală este delimitată de două creste marginale de smalț, mai proeminente și mai largi spre treimea de colet, unde se unesc cu cingulum. Aceste creste de smalț delimitează zona concavă a feței palatinale. Cingulumul este o proeminență emisferică ce reprezintă treimea cervicală a feței palatinale, care rezultă din îngroșarea smalțului asemănător crestelor de smalț. Cingulumul, în afară de forma de emisferă, mai poate prezenta următoarele forme: bilobată sau trilobată. La baza cingumului există frecvent o fosetă ce se numește *foramen caecum*, care apare datorită discontinuității stratului de smalț. *Foramen caecum* reprezintă locul unde se poate forma caria dentară pe fața palatinală.

La nivelul *foramen caecum*-ului, se realizează trepanarea dintelui, deoarece corespunde axului corono-radicular.

În zona concavă a feței palatinale pot să apară, mai mult sau mai puțin vizibil, două depresiuni longitudinale ce sînt asemănătoare unor șanțuri.

Fig. 7—77. Fața palatinală a incisivului central superior.



Fig. 7—78. Fața mezială a incisivului central superior.

Fața mezială (fig. 7—78) are o formă triunghiulară orientată cu vîrful spre marginea incizală, cu care formează unghiul incizo-mezial. Baza triunghiului este situată la nivelul coletului. Linia cervicală are forma literei « V » deschis spre rădăcină, cu vîrful ușor rotunjit. Înălțimea este de aproximativ 9 mm și lățimea de aproximativ 7 mm. Laturile triunghiului sînt reprezentate de marginea vestibulară și palatinală. Forma acestor margini reprezintă profilul celor două fețe. Marginea vestibulară are forma unei linii foarte ușor convexe, convexitatea maximă fiind situată în treimea cervicală. Marginea palatinală are forma unei linii convexe în treimea de colet și a unei linii concave în cele două treimi incizale. Fața palatinală are un relief convex cu o dublă orientare. În treimea cervicală este foarte evident orientată vestibulo-oral, iar

Scanned with OKEN Scanner

pe toată înălțimea orientată cervico-incizal, fiind mai accentuat în treimea incizală unde se realizează punctul de contact.

Fața distală (fig. 7—79) are un contur asemănător feței meziale, dar cu dimensiuni mai reduse atît în sens cervico-incizal cît și vestibulo-oral. Relieful este convex, mai accentuat decît la fața mezială. Linia de colet are concavitatea spre rădăcină, la fel ca la fața mezială, dar mai puțin accentuată.

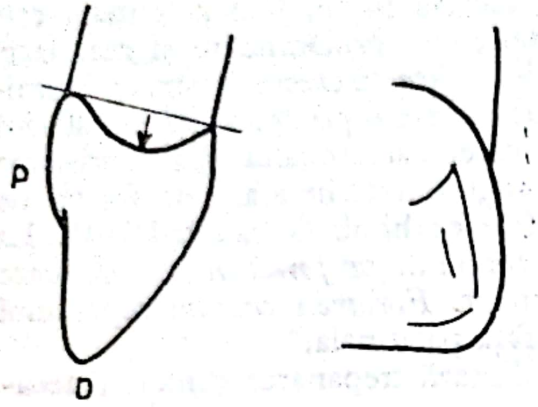

Fig. 7—79. Fața distală a incisivului central superior.

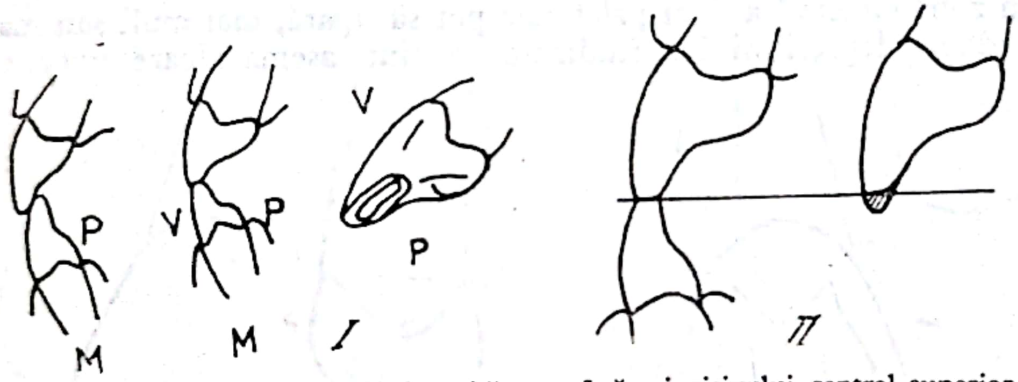

Fig. 7—80. Marginea incizală devenită suprafață a incisivului central superior.

Marginea incizală, sau muchia incizală, reprezintă extremitatea liberă a coroanei, situată vis-a-vis de extremitatea coletului. Această margine are o formă rectilie, ușor oblică dinspre incizal spre colet, și în sens mezio-distal. La dinții cu morfologie primară, pe această margine există trei proeminențe ce corespund celor trei lobi vestibulari. După o perioadă de la erupție, în urma procesului de abraziune, aceste proeminențe dispar. Unghiul format de marginea mezială cu marginea incizală măsoară aproximativ 80—90°, iar cel format de marginea distală cu cea incizală este obtuz, cu un aspect rotunjit.

Modificările morfologiei primare, se produc: la nivelul feței vestibulare, manifestate prin ștergerea celor două șanțuri care evidențiau lobii de creștere, la nivelul marginii incizale care nu mai are un aspect ondulat, ci rectiliniu, transformîndu-se de multe ori într-o adevărată față (fig. 7—80) și la nivelul feței palatinale în cele două treimi incizale, unde are loc o reducere a grosimii stratului de smalț, încît dimensiunea coroanei în sens vestibulo-oral se poate modifica, avînd urmări nefavorabile pentru rezistența sa mecanică.

Incisivul central superior este un dinte care poate fi identificat foarte ușor. Extrem de rar ar putea să fie confundat cu un incisiv lateral superior.

Scanned with OKEN Scanner

Morfologia rădăcinii

Incisivul central face parte din grupa dinților monoradiculari avînd o singură rădăcină. Forma rădăcinii în sens axial este cilindro-conică cu aspect robust, de 12—13 mm lungime. Secțiunea transversală în zona coletului, prezintă o formă asemănătoare unui triunghi echilateral cu unghiurile mult rotunjite; latura care reprezintă fața vestibulară fiind mai mare și ușor aplatizată, celelalte laturi reprezintă fața mezio-palatinală și fața disto-palatinală (fig. 7—81 a,b). Vîrful rădăcinii este ușor înclinat spre distal (fig. 7—81 b).

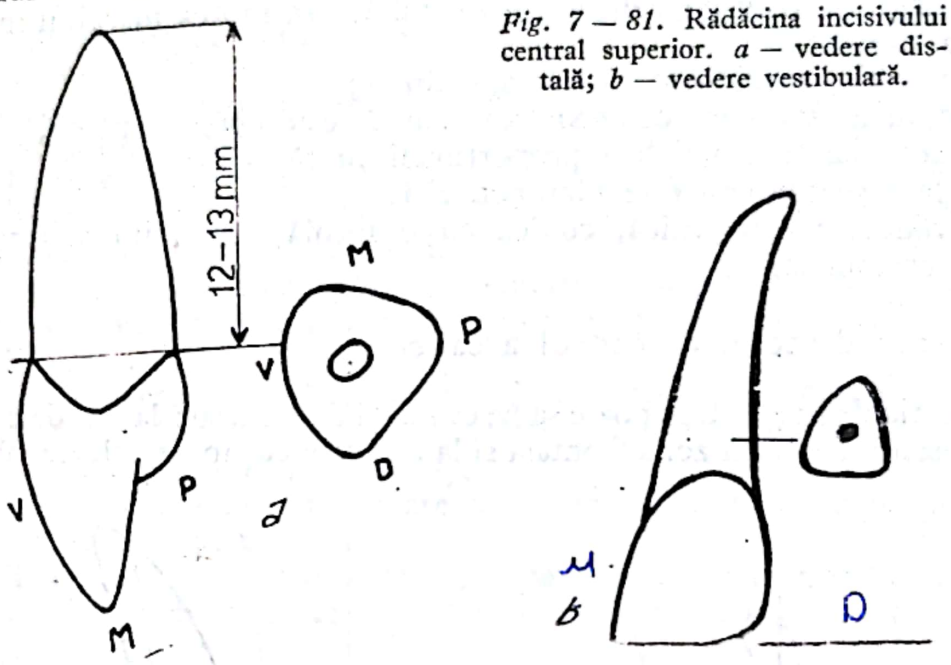

Fig. 7 — 81. Rădăcina incisivului central superior. *a* — vedere distală; *b* — vedere vestibulară.

Camera pulpară este spațiul din interiorul coroanei, ce reproduce forma acesteia, dar are un volum de 3—4 ori mai redus (fig. 7—82 a,b). Camera pulpară avînd o formă asemănătoare cu a coroanei, este turtită în sens vestibulo-oral, cu îngustare înspre incizal. Pe peretele incizal al camerei pulpare se găsesc trei prelungiri numite coarne pulpare, ce corespund celor trei lobuli

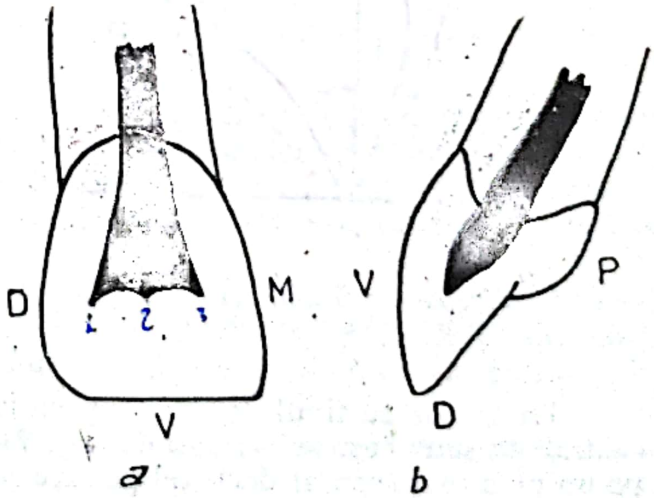

Fig. 7—82. Camera pulpară a incisivului central superior. *a* — vedere vestibulară; *b* — vedere distală.

de dezvoltare. De la nivelul peretelui cervical al camerei pulpare pornește canalul radicular, care prezintă o formă asemănătoare cu a rădăcinii, dar cu dimensiuni foarte reduse. În zona extremității apicale a rădăcinii, canalul radicular în general se ramifică, luînd naștere mai multe canalicule, care formează delta apicală.

Caracteristicile principale care favorizează identificarea incisivilor centrali superiori:

— coroana este lată în raport cu înălțimea (există o diferență mică între înălțime și lățime);

— unghiul disto-incizal rotunjit, rezultat din unirea marginii incizale cu marginea distală;

— unghiul mezio-incizal aproape drept;

— fața mezială are convexitatea redusă, este aproape plană;

— coroana este mai lată proporțional cu rădăcina;

— fața vestibulară este plan-convexă;

— rădăcina este unică, conică cu o formă triunghiulară rotunjită pe secțiune orizontală.

Implantarea dintelui în cadrul arcadei

Poziția de implantare poate să fie evaluată diferențiat: la arcadele cu tip de ocluzie psalidodontă în zona frontală și la arcadele cu tip de ocluzie labiodontă.

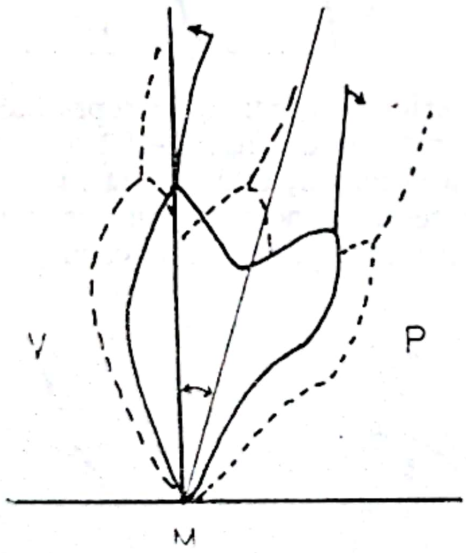

Fig. 7—83. Înclinarea vestibulo-palatinală a incisivului central superior.

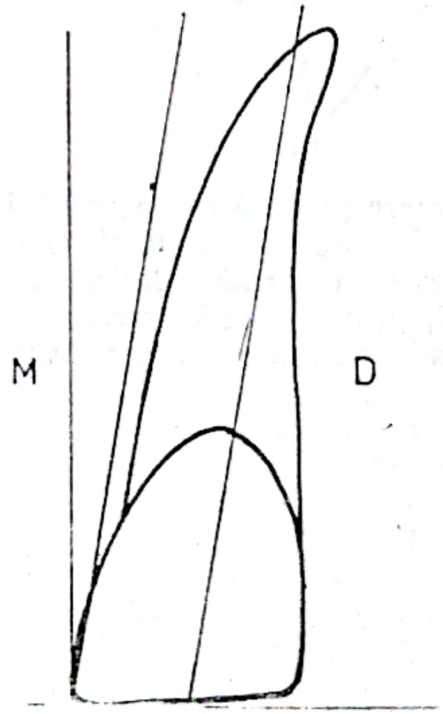

Fig. 7—84. Înclinarea mezio-distală a incisivului central superior.

La arcade cu tipul de ocluzie psalidodontă există o înclinare a incisivilor centrali în sens vestibulo-palatinal (fig. 7—83), marginea incizală fiind situată pe un plan mai avansat decît cel pe care se află zona coletului. Coroana privită

Scanned with OKEN Scanner

dinspre mezial are o poziție înclinată față de verticală, înclinarea axelor fiind în jur de 5—6°.

La arcadele cu tipul de ocluzie labiodont fața vestibulară este orientată încît linia coletului și marginea incizală sînt situate în același plan vertical. În prodenție înclinarea dintelui poate să ajungă pînă la 45° iar în retrodenție să fie înclinat invers spre oral într-un unghi de 3—6°.

În plan frontal axul dintelui este ușor înclinat cu coletul și apexul spre distal formînd cu linia verticală un unghi de 2—3° (fig. 7—84).

Particularități clinico-terapeutice

— Erupția incisivului central, în general, nu este însoțită de tulburări morfologice și funcționale.

— După erupția incisivului central se obține cea de a doua înălțare a nivelului planului de ocluzie, la care participă și primul molar inferior care se află pe arcadă de la vîrsta de 6 ani.

— Poziția sa pe arcadă creează condițiile necesare pentru asigurarea conducerii incizale în mișcarea de propulsie și a desocluziei (dezangrenării) dinților laterali.

— Coroana este supusă frecvent și intens procesului carios.

— Se pierde în urma proceselor carioase, a bolii parodontale și a traumatismelor (fiind dintele cel mai expus);

— Este dintele cu cea mai mare participare în funcție fizionomică, ocupînd un loc central pe arcadă.

— Tratamentele conservatoare sînt posibile datorită poziției anterioare și caracteristicilor morfologice (avînd o singură rădăcină, cu un canal larg și drept).

— Restaurarea protetică este îngreunată de poziția sa în centrul arcadei, de forma specifică și de aspectul cromatic foarte diferențiat în cele trei zone.

— Extracția nu este realizată dificil, deoarece osul maxilar este spongios, are o poziție anterioară, ușor accesibilă, iar rădăcina este unică și robustă (nu se fracturează cu ușurință).

Tipuri morfologice ale coroanei incisivului central superior

Caracterele morfologice prezentate sînt întîlnite într-un procent destul de ridicat, fără să reprezinte însă totalitatea aspectelor clinice.

Dimensiunile și formele se pot corela în mod variat, apărînd ca semnificative anumite tipuri morfologice: incisiv cu aspect dreptunghiular, pătrat, ovalar și trapezoidal (fig. 7—85).

La incisivul cu aspect dreptunghiular, între dimensiunea cervico-incizală a feței vestibulare și dimensiunea mezio-distală, există o diferență evidentă.

La incisivul cu aspect pătrat, între cele două dimensiuni nu există diferență, sînt aproape egale.

Incisivul cu aspect ovalar prezintă unghiurile ce rezultă din unirea marginii incizale rotunjite.

Scanned with OKEN Scanner

La incisivul cu aspect trapezoidal, dimensiunea din treimea incizală în sens mezio-distal este mult mai mare decît cea de la nivelul coletului.

Se știe că există o corelație între forma incisivului central și forma feței, cunoscută sub numele de armonie dento-facială. Forma incisivului central este asemănătoare cu forma feței.

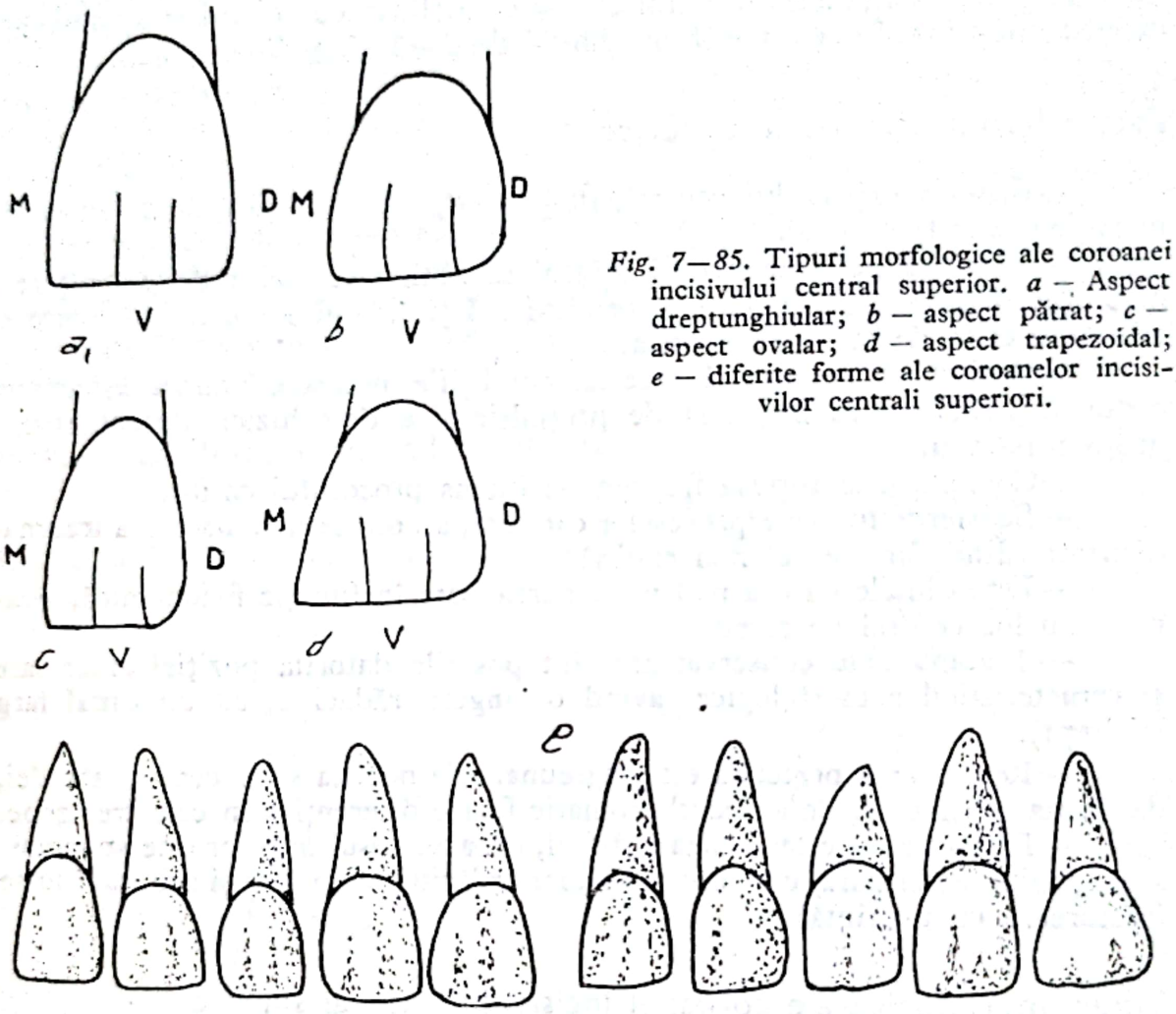

Fig. 7—85. Tipuri morfologice ale coroanei incisivului central superior. *a* — Aspect dreptunghiular; *b* — aspect pătrat; *c* — aspect ovalar; *d* — aspect trapezoidal; *e* — diferite forme ale coroanelor incisivilor centrali superiori.

Tipurile morfologice se modifică în mod diferit prin abraziune (fig. 7—86).

2. INCISIVII LATERALI SUPERIORI

Generalități. Incisivii laterali superiori sînt cei doi dinți care sînt situați imediat după incisivii centrali, ocupînd, de o parte și de cealaltă parte a liniei mediane, locul al doilea. Ei prezintă cele mai reduse dimensiuni de pe arcada maxilară.

Dimensiunea totală a dintelui în axul lung (înălțimea) măsoară aproximativ 21,5—22 mm, a coroanei este de 8,8—9 mm (fig. 7—87, a, b, c, d, e).

Scanned with OKEN Scanner

Cronologie. Calcificarea începe la 10—12 luni după naștere. Coroana este complet formată la vîrsta de 4—5 ani, iar calcificarea întregului dinte se finalizează la vîrsta de 11 ani. Erupția se produce la vîrsta de 8 ani.

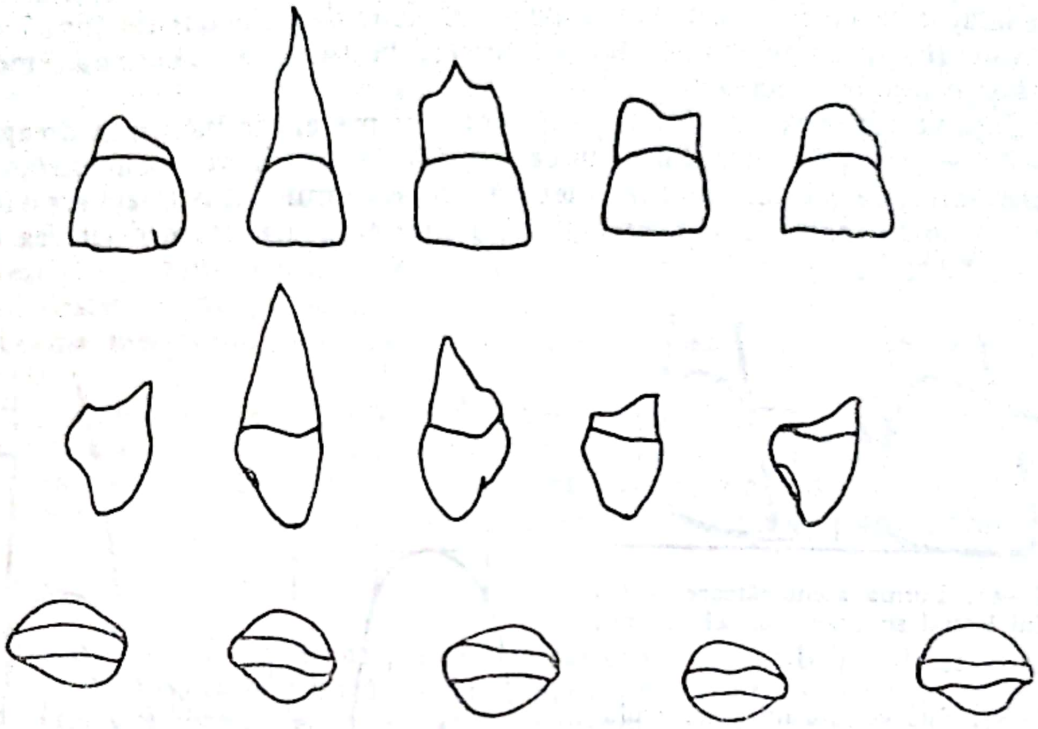

Fig. 7—86. Modificarea tipurilor morfologice prin abraziune.

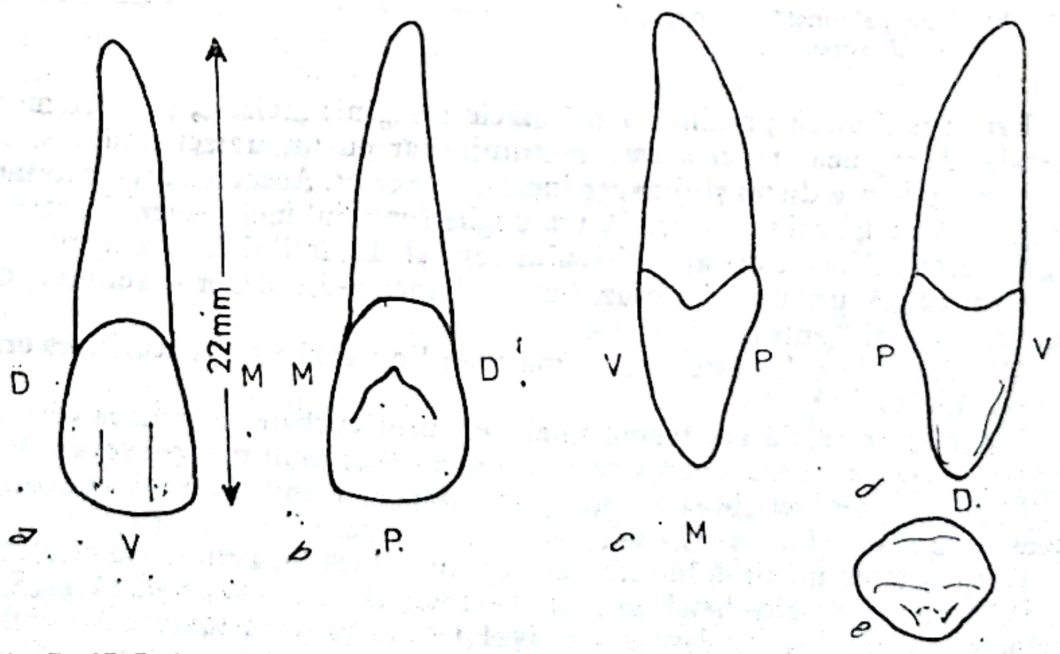

Fig. 7—87. Incisivul lateral superior. *a* — Fața vestibulară; *b* — fața palatinală; *c* — fața mezială; *d* — fața distală; *e* — vedere incizală.

Morfologia coroanei

Coroana incisivului lateral are o formă asemănătoare cu cea a incisivului central superior, dar are dimensiuni mai reduse în toate sensurile şi este mai puţin lată, ceea ce îi creează un aspect suficient de caracteristic (fig. 7—88).

Coroana prezintă patru feţe laterale: vestibulară, palatinală, mezială distală şi o muchie incizală.

Faţa vestibulară (fig. 7—89) este cea mai mare, are înălţimea de aproximativ 8,8—9 mm, diametrul maxim care se află în zona incizală este de 6,4 mm, iar cel minim, care este situat la colet este de 4,4 mm. Această faţă are o formă alungită, între înălţime şi lăţime fiind o diferenţă mai mare decît cea de la incisivii centrali.



Fig. 7—88. Forma asemănătoare a incisivului lateral superior cu cel central.

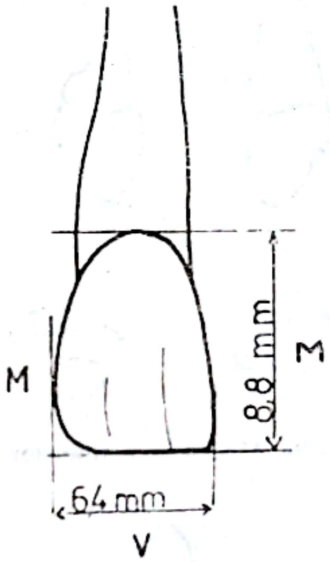

Fig. 7—89. Faţa vestibulară a incisivului lateral superior.

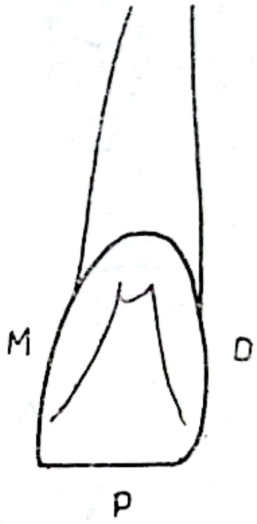

Fig. 7—90. Faţa palatinală a incisivului lateral superior.

Faţa vestibulară prezintă următoarele margini: incizală, de colet, mezială şi distală. Marginea incizală este rectilinie dar cu un traiect mult mai oblic dinspre mezial spre distal şi dinspre incizal spre colet. Această margine formează la întîlnirea cu marginea mezială un unghi (unghiul incizo-mezial), care este mai mic (ascuţit) decît cel al incisivului central. La întîlnirea cu marginea distală se formează un unghi obtuz (unghiul incizo-distal), mai rotunjit decît cel al incisivului central.

Marginea de colet este sub forma unei linii curbe cu concavitatea orientată spre incizal.

Marginea mezială are forma unei linii uşor curbate în treimea cervicală. Marginea distală este mai scurtă decît cea mezială şi mult mai convexă.

Relieful feţei vestibulare este plan convex, avînd o dublă convexitate în sens mezio-distal şi cervico-incizal.

Convexitatea maximă în sens cervico-incizal este situată în treimea cervicală, iar în sens mezio-distal în treimea mezială. Faţa vestibulară prezintă, asemănător cu faţa vestibulară a incisivului central, două şanţuri verticale, ce delimitează trei lobi a căror dimensiuni sînt diferite: cel mezial are o mărime medie, cel distal este cel mai mare iar cel central este cel mai mic.

Scanned with OKEN Scanner

Fața palatinală are un contur asemănător cu fața vestibulară, dar cu dimensiuni mai reduse (fig. 7—90).

Relieful feței palatinale este concav în cele două treimi incizale și convex în treimea de colet. În zona concavă există două creste marginale de smalț care se unesc cu cingulumul.

Incisivul lateral prezintă la nivelul feței palatinale un cingulum care poate avea forme și dimensiuni variate. În general, este proeminent și, uneori, camera pulpară trimite o prelungire în el. Supracingular se află foramen caecum, ce apare mai frecvent decît la incisivul central.

Fața mezială, are o formă triunghiulară orientată cu vîrful spre marginea incizală. Baza este situată la nivelul coletului. Înălțimea este egală cu cea a feței vestibulare 8,8—9 mm și lățimea de 6 mm, reprezentînd și diametrul vestibulo-palatinal al coroanei.

Forma marginilor este identică cu profilul feței vestibulare și al feței palatinale.

Fața distală are o formă cu un contur asemănător feței meziale, dar cu dimensiuni mai reduse în cele două sensuri: cervico-incizal și vestibulo-oral. Relieful este convex, mai accentuat decît al feței meziale. Linia de colet are concavitatea spre rădăcină la fel ca la fața mezială, dar mai puțin accentuată.

Morfologia rădăcinii

Incisivii laterali superiori prezintă o rădăcină mai subțire decît la incisivul central. Este cea mai mică rădăcină din grupul dinților frontali superiori. În sens axial are forma de con efilat; în secțiune orizontală are contur ovalar aplatizat mezio-distal, cu patru fețe: vestibulară, palatinală, mezială și distală. Fața mezială este cea mai mare dintre toate fețele. Pe fețele proximale poate să apară, mai mult sau mai puțin vizibil, un șanț longitudinal, în special în treimea mijlocie (fig. 7—91).

Camera pulpară are o formă asemănătoare cu a coroanei, dar cu un volum mult mai redus, de circa 3—4 ori. Corespunzător celor trei proeminențe de pe marginea incizală, camera pulpară prezintă trei prelungiri (coarne pulpare). La fel ca și la incisivul central, camera pulpară se continuă cu canalul radicular care are forma asemănătoare rădăcinii, dar este foarte îngust.



Fig. 7—91. Rădăcina incisivului lateral superior.

Implantarea dintelui în cadrul arcadei

Poziția de implantare poate să fie mult mai diferită decît a incisivului central. Dar, în mod frecvent, are o poziție mai înclinată în sens vestibulo-oral și mezio-distal decît incisivul central.

În plan sagital are o înclinare de 10—12° spre palatinal (față de un plan frontal), aceeași înclinare are și în plan frontal față de linia meidană.

În plan vertical, marginea incizală este situată cu 0,5 mm mai înaltă decît nivelul la care se află cea a incisivului central.

Scanned with OKEN Scanner

Caracteristici principale ce favorizează identificarea:

— Coroana mai rotunjită, mai scurtă și îngustă mezio-distal, decît a incisivului central superior.

— Unghiul incizo-mezial ascuțit, iar cel incizo-distal mai rotunjit.

— Marginea incizală este orientată accentuat oblic spre distal și spre colet.

— Fața palatinală este mai concavă în cele două treimi incizale decît la incisivul central.

— Pe fața palatinală, supracingular, există foramen caecum.

— Marginea de colet este mai sinuoasă pe toate fețele.

— Rădăcina este mică, conică, efilată, aplatizată mezio-distal, cu vîrful angulat, orientat distal.

Particularități clinico-terapeutice

— Erupția incisivului lateral superior, în general, nu este însoțită de tulburări morfologice sau funcționale. Odată cu începerea erupției sale, diastema apărută între cei doi incisivi centrali superiori începe să dispară progresiv, iar la sfîrșitul erupției se produce o aliniere a celor patru incisivi.

— Erupția incisivilor laterali, cînd spațiul este redus, are loc printr-o suprapunere, mai mare sau mai mică, la nivelul incisivilor centrali.

— Coroana este supusă frecvent proceselor carioase, adeseori se produc fracturi care impun restaurări de urgență.

— Dintre toți dinții frontali, este dintele care se pierde primul necesitînd restaurări protetite.

— Culoarea incisivului lateral este diferită de a incisivului central; în jumătatea incizală este transparent avînd o nuanță gri translucid.

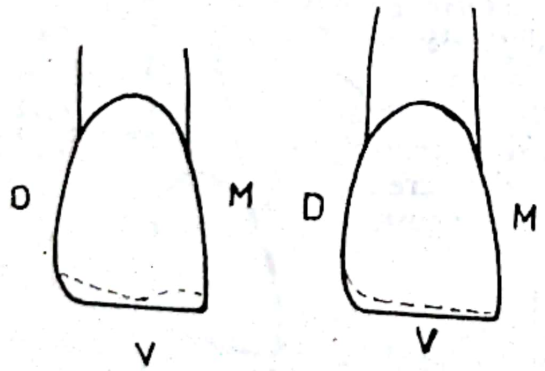

Fig. 7—92. Abraziunea incisivului lateral superior.

— Abraziunea se produce în funcție de tipul de raport ocluzal, existent în zona frontală. În ocluzie psalidodontă marginea incizală devine mai ascendentă distal, iar unghiul distal se accentuează (fig. 7—92). În ocluzie labiodontă, marginea incizală dobîndește o formă rectilinie.

Tipuri morfologice ale coroanei incisivului lateral superior.

Incisivul lateral superior poate să prezinte forme variate asemănătoare cu cea a caninului, cuneiformă, globuloasă sau să fie nanic (fig 7—93 a,b).

Incisivul cu formă asemănătoare coroanei caninului are marginea incizală unghiulară și fața vestibulară marcată de creasta de smalț.

Incisivul cu aspect cuneiform, are dimensiunile coroanei în sens mezio-distal mult reduse, luînd o formă cilindro-conică.

Scanned with OKEN Scanner

La incisivul cu formă globuloasă, coroana are în sens vertical dimensiunea mult redusă, iar în sens orizontal mult mărită, fiind asemănătoare cu o sferă.

Incisivul nanic are dimensiunile coroanei mult reduse în sens vertical și orizontal, datorită subdezvoltării.

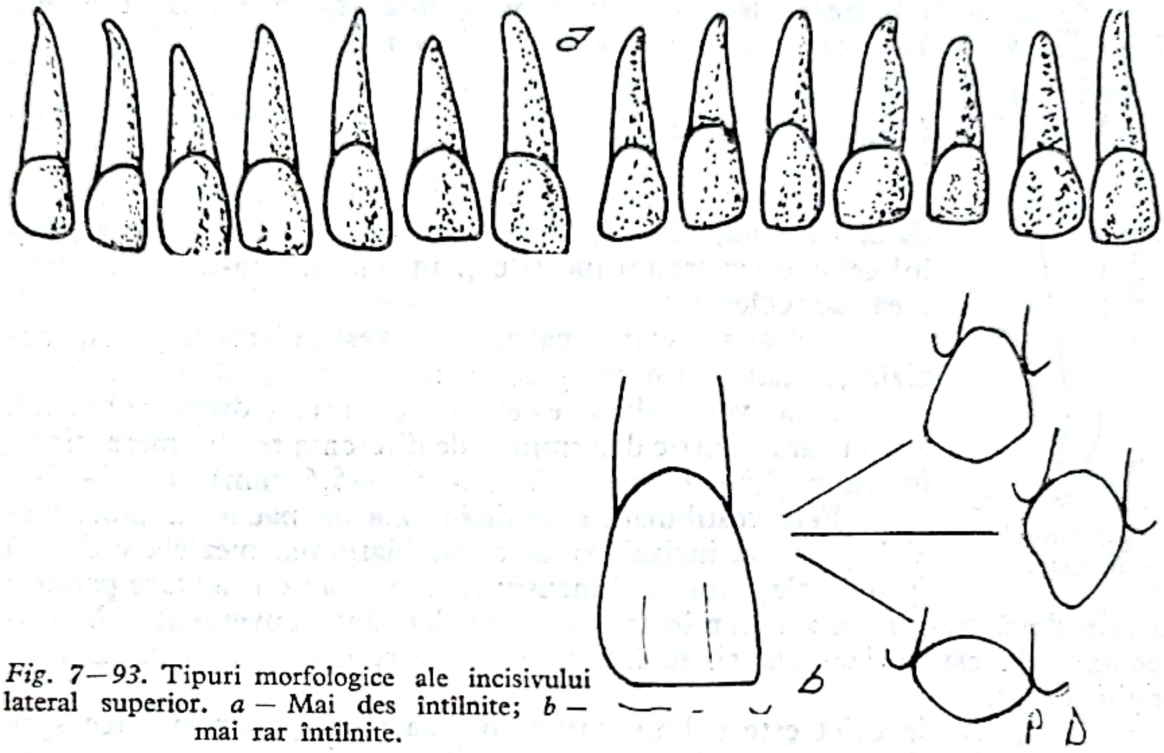

Fig. 7—93. Tipuri morfologice ale incisivului lateral superior. *a* — Mai des întîlnite; *b* — mai rar întîlnite.

3. INCISIVII CENTRALI INFERIORI

Generalități. Sînt cei doi dinți situați de o parte și de alta a liniei mediane, ocupînd spațiul central al arcadei mandibulare. Ei prezintă cele mai mici dimensiuni în sens mezio-distal și vestibulo-lingual (fig. 7—94).

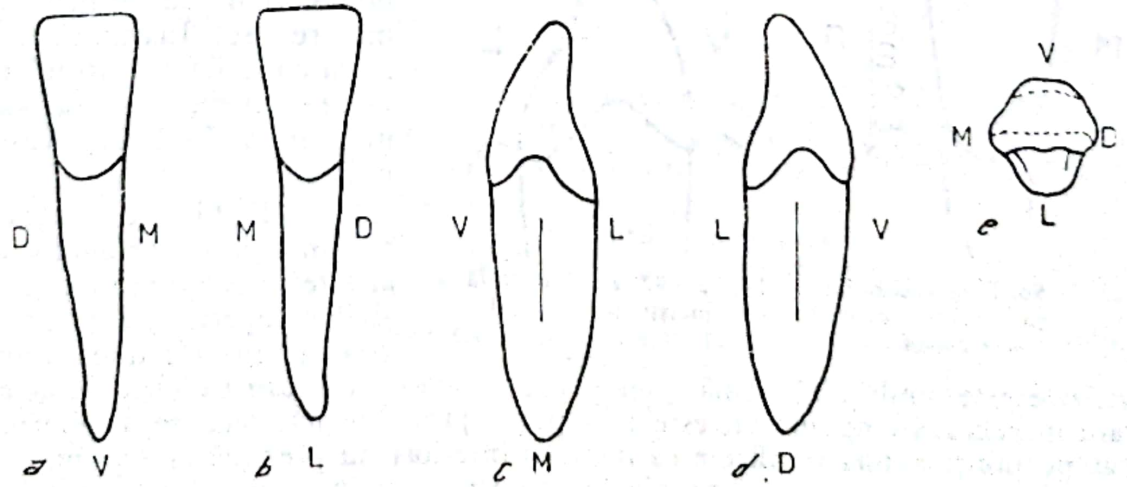

Fig. 7—94. Incisivul central inferior. *a* — Fața vestibulară; *b* — fața linguală; *c* — fața mezială; *d* — fața distală; *e* — vedere incizală.

Dimensiunea totală a dintelui, măsurată în axul lung (înălțimea), este de aproximativ 20—21 mm (fig. 7—95), a coroanei este de 8,5—9 mm.

Cronologie. Calcificarea începe la 3—4 luni după naștere.

Coroana este formată complet la vîrsta de 4—5 ani, calcificarea întregului dinte se finalizează la vîrsta de 9 ani. Erupția se produce la vîrsta de 7 ani.

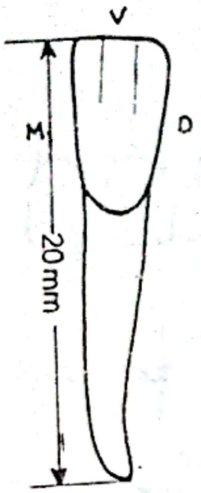

Fig. 7—95. Incisivul central inferior.

Morfologia coroanei

Coroana incisivului central inferior are o formă de daltă alungită, fiind aplatizată în sens vestibulo-oral la nivelul celor două treimi incizale și în sens mezio-distal în treimea de colet.

Coroana prezintă patru fețe: vestibulară, linguală, mezială și distală și o margine incizală

Fața vestibulară este cu o formă dreptunghiulară, aspect caracteristic determinat de diferența relativ mare dintre înălțime (8,5—9 mm) și lățime (5,2—5,6 mm) (fig. 7—96).

Fața vestibulară este delimitată de patru margini: mezială, distală, incizală și de colet. Marginile mezială și distală (proximale) sînt cu dimensiuni egale și au o orientare paralelă în cele două treimi incizale iar în treimea de colet sînt convergente. Marginea incizală este orizontală și se întîlnește cu marginile proximale într-un unghi drept.

Marginea de colet este o linie curbă cu raza mică și concavitatea spre incizal. Imediat după erupție sînt evidente două șanțuri verticale care separă cei trei lobi de creștere, care au mărimi egale.

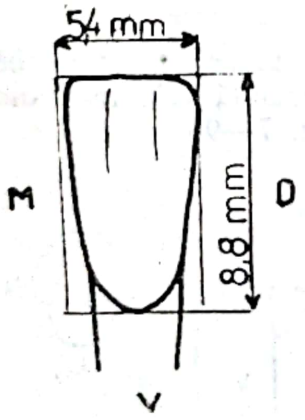

Fig. 7—96. Fața vestibulară a incisivului central inferior.



Fig. 7—97. Fața mezială a incisivului central inferior.

Fața linguală, prezintă un contur cu formă asemănătoare cu cel al feței vestibulare, dar de dimensiuni mai reduse. Înălțimea este egală cu a feței vestibulare. Diametrul mezio-distal este mai mic decît al feței vestibulare.

Relieful feței linguale are un aspect asemănător cu al fețelor palatinale ale incisivilor superiori, dar concavitatea din cele două treimi incizale este mult mai plană (șterșă) iar convexitatea din treimea de colet, care marchează cingulumul, este mai puțin proeminentă, ceea ce a determinat pe mulți autori să afirme că incisivii inferiori nu prezintă cingulum.

De asemeni, crestele marginale sînt șterse, numai un observator avizat le poate decela.

Scanned with OKEN Scanner

Supracingular niciodată nu există foramen caecum.

Fețele proximale (fig. 7—97) (mezială și distală) sînt asemănătoare între ele, avînd o formă triunghiulară cu baza la colet și vîrful incizal. Înălțimea este de 8,5—8,7 și lățimea de 5,5—6 mm.

Marginile fețelor proximale sînt: vestibulară, orală și de colet.

Marginea vestibulară este foarte ușor convexă, în special în zona coletului, iar marginea linguală este plană în treimea incizală, concavă în treimea mijloacie și convexă în treimea cervicală. Marginea de colet este o linie în forma literei V, cu vîrful orientat spre marginea incizală.

Morfologia rădăcinii

Incisivii centrali inferiori prezintă o rădăcină foarte mult aplatizată în sens mezio-distal, cu diametrul la nivelul coletului în sens vestibulo-oral de 5,5—5,8 mm și în sens mezio-distal de 3,4—3,6 mm. Lungimea rădăcinii este de 11,5—12 mm (fig. 7—98).

Asemănător coroanei, prezintă cele patru fețe mai evidente în treimea de colet; spre treimea apicală identitatea lor dispare.

Fețele proximale sînt cele mai mari, cu aspectul aproape plan, prezentînd cîte un șanț vertical mai bine conturat, în special, în treimea mijlocie.

Fețele vestibulare și linguale prezintă relieful rotunjit. Aspectul în secțiune orizontală al acestor fețe este de semicerc. Camera pulpară prezintă dimensiuni foarte reduse și se continuă cu canalul radicular ce este turtit în sens mezio-distal, asemănătoar formei radiculare.

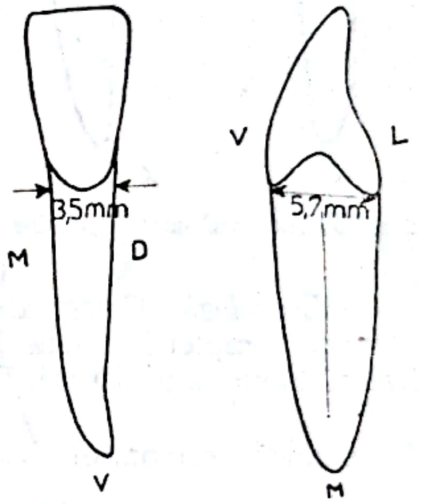

Fig. 7—98. Rădăcina incisivului central inferior.

Implantarea dintelui în cadrul arcadei

Poziția de implantare a incisivilor centrali inferiori este aproape de verticală, dar prezintă o dublă înclinare de 1—2°; în plan sagital muchia incizală este situată spre vestibular, iar coletul spre lingual; în plan frontal apexul rădăcinii este orientat spre distal.

Caracteristici principale ce favorizează identificarea:

— Este dintele cu dimensiunile cele mai mici dintre toți dinții arcadei inferioare.

— Marginea incizală formează cu cele două fețe proximale unghiuri drepte.

— Rădăcina este unică, aplatizată mezio-distal.

— Rădăcina prezintă pe fața distală un șanț longitudinal mai evident decît cel de pe fața mezială.

SUCISIVII LATERALI INFERIORI

Scanned with OKEN Scanner

Generalități. Sînt cei doi dinți care ocupă pe arcadă locul imediat după incisivii centrali.

Incisivii laterali inferiori sînt foarte asemănători cu incisivii centrali, dar prezintă dimensiuni mai mari decît aceștia (fig. 7—99).

Dimensiunea totală a dintelui măsurată în axul lung (înălțimea) este de aproximativ 22—22,2 mm, iar a coroanei de 9,2—9,4 mm.

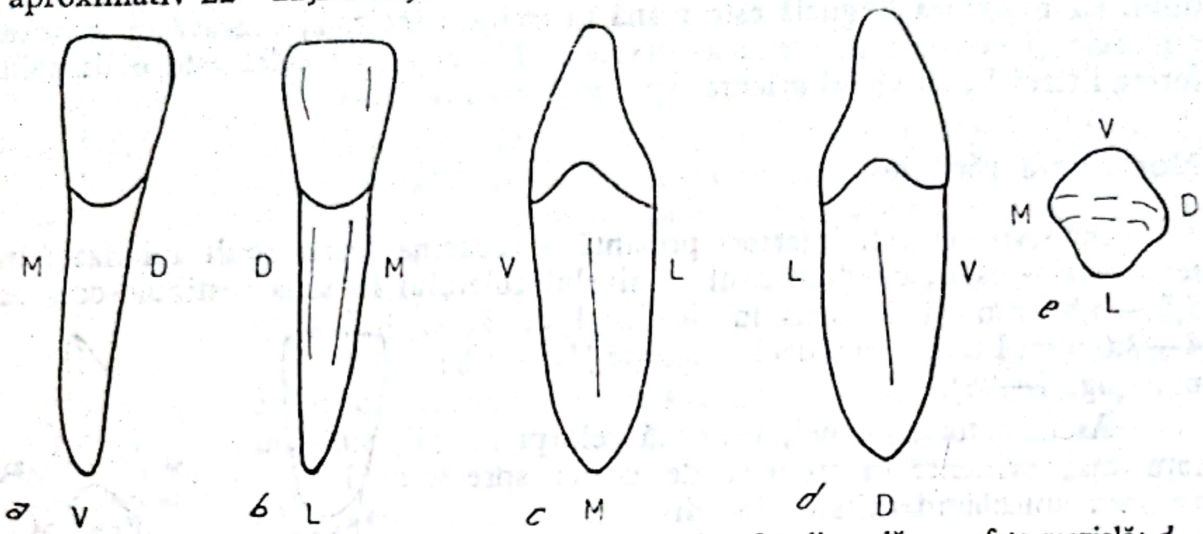

Fig. 99. Incisivul lateral inferior. *a* — Fața vestibulară; *b* — fața linguală; *c* — fața mezială; *d* — fața distală; *e* — vedere incizală.

Cronologie. Calcificarea începe la 3—4 luni după naștere. Coroana este formată complet la vîrsta de 4—5 ani, iar calcificarea întregului dinte se finalizează la vîrsta de 10 ani. Erupția se produce la vîrsta de 7—8 ani.

Morfologia coroanei

Caracterele morfologice ale coroanei sînt, în general, asemănătoare cu cele prezente la coroana incisivului central inferior. Coroana are patru fețe, fiecare față fiind delimitată de margini. Particularitățile morfologice sînt: lungimea coroanei este mai mare decît a incisivului central, unghiul disto-incizal este ușor rotunjit comparativ cu cel mezio-incizal, fața distală are dimensiuni mai reduse decît cea mezială, marginea incizală ese ușor oblică dinspre mezial către distal și dinspre incizal spre colet.

Morfologia rădăcinii

Incisivii laterali inferiori prezintă o rădăcină mai voluminoasă, cu dimensiuni mai mari în sens transversal și axial, ceea ce le conferă o mai bună implantare decît a incisivilor centrali. Apexul este înclinat spre vestibular sau spre distal. Șanțurile de pe fețele proximale ale rădăcinii sînt egale și mai puțin evidente decît la incisivul central.

Implantarea dintelui în cadrul arcadei

Poziția de implantare a incisivului lateral este mai înclinată spre vestibular decît a incisivului central. În plan sagital, marginea incizală este situată

mai avansat spre vestibular decît zona coletului cu 2—3°, iar în plan frontal rădăcina este orientată cu 3—4° spre distal.

Caracteristici principale ce favorizează identificarea:

— Dimensiunile coronare şi radiculare mai mari decît ale incisivului central inferior.

— Marginea incizală nu formează unghiuri drepte cu feţele proximale, unghiul disto-incizal fiind uşor rotunjit.

— Faţa mezială a coroanei este puţin mai înaltă decît cea distală, astfel marginea incizală apare descendentă distal.

— Crestele marginale de pe faţa lingual sînt mai evidente, decît la incisivul central.

Particularităţi clinico-terapeutice

— Erupţia incisivilor inferiori precede pe cea a incisivilor superiori.

— Prezintă rezistenţă faţă de leziunile carioase.

— Parodonţiul marginal este frecvent afectat de depunerile de tartru.

— Abraziunea se produce în mod diferenţiat în funcţie de raportul ocluzal.

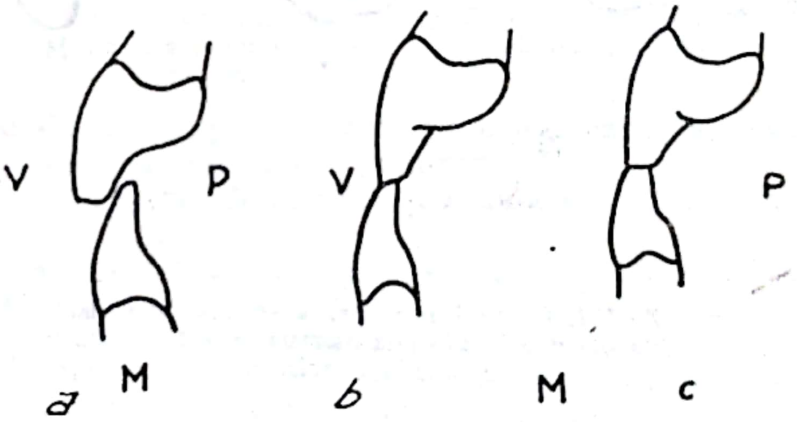

Fig. 7—100. Abraziunea incisivului lateral inferior. *a* — în ocluzie psalidodontă; *b, c* — în ocluzie labiodontă.

În ocluzie psalidodontă abraziunea interesează o zonă redusă a feţei vestibulare şi marginea incizală (fig. 7—100 a). În ocluzie labiodontă abraziunea se produce numai la nivelul marginii incizale, în urma căreia are loc o reducere mai mică sau mai mare a înălţimii (fig. 7—100 b, c).

— Culoarea incisivilor inferiori nu prezintă diferenţiere în cele trei zone, aşa cum au fost descrise la incisivii superiori.

Nuanţa gri-galbenă, este cea care domină întreaga coroană.

— Extracţia este, în general, realizată fără dificultate.

— Restaurarea protetică este destul de dificilă, deoarece prezintă un volum redus coronar şi radicular.

5. CANINII SUPERIORI

Generalităţi. Sînt cei doi dinţi situaţi pe locul trei în arcadă, începînd de la linia mediană. Ei ocupă o poziţie în care se întîlnesc cele două planuri,

Scanned with OKEN Scanner

frontal și lateral (sagitale). Sînt cei mai voluminoși dinți dintre dinții grupului i frontal (fig. 7—101).

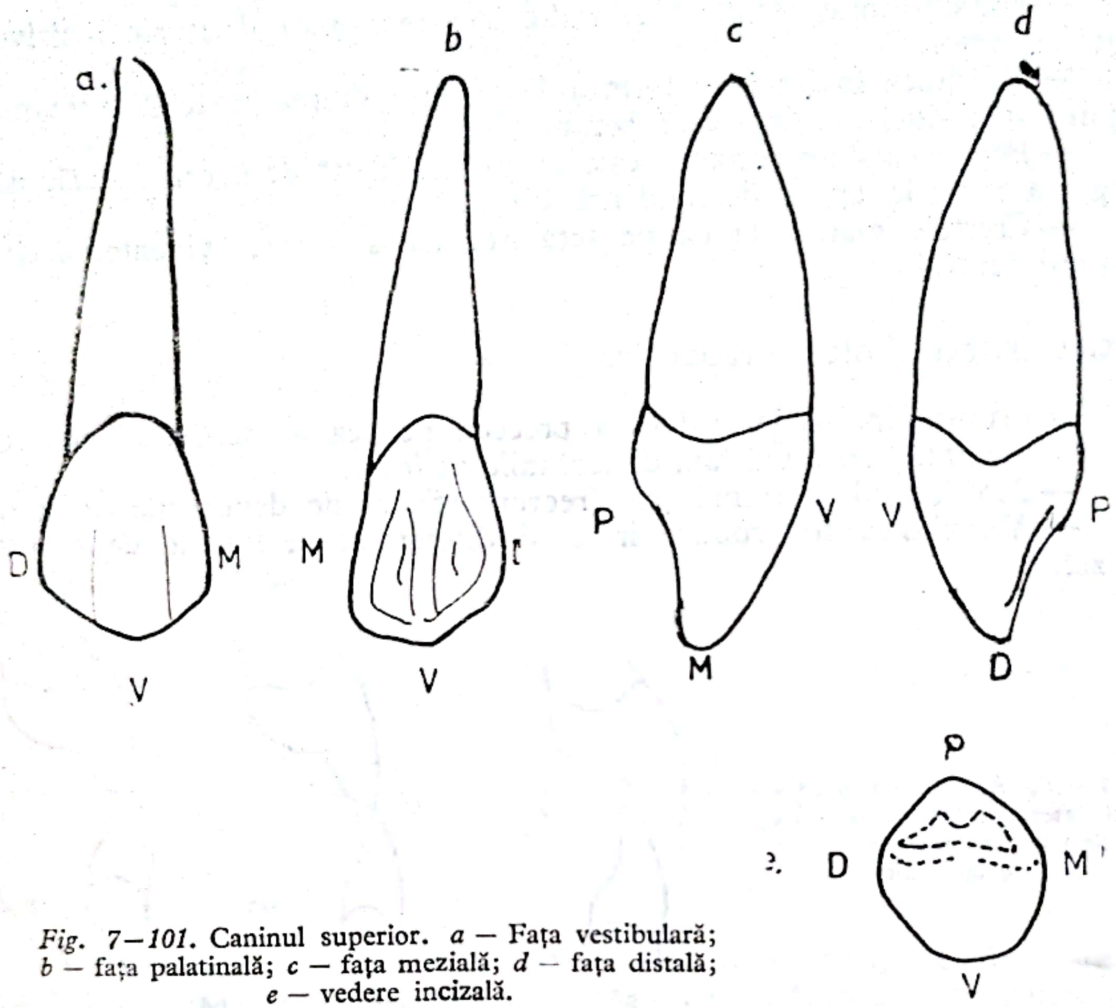

Fig. 7—101. Caninul superior. *a* — Fața vestibulară; *b* — fața palatinală; *c* — fața mezială; *d* — fața distală; *e* — vedere incizală.

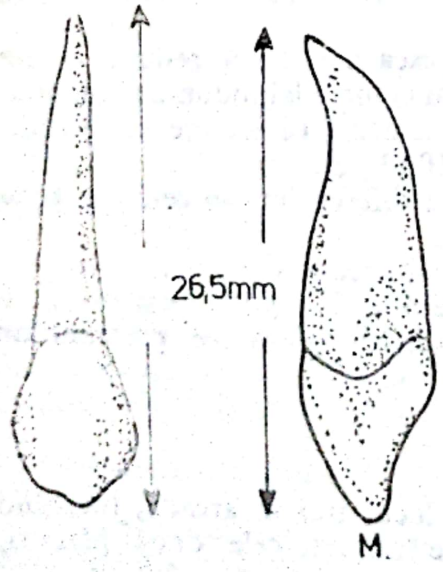

Dimensiunea totală a dintelui în axul lung (înălțimea) măsoară aproximativ 26—26,5 mm (fig. 7—102), înălțimea coroanei este de 9,5—10,5 mm.

Cronologie. Calcificarea începe în luna a IV—V-a după naștere. Coroana este formată complet la vîrsta de 6—7 ani. Calcificarea întregului dinte se termină la vîrsta de 13—15 ani. Erupția se produce la 11 ani.

Fig. 7—102. Caninul superior, dimensiunea totală.

Scanned with OKEN Scanner

Morfologia coroanei

Coroana caninului superior are o formă proprie, piramidală, poate fi asemănată cu un vîrf de lance cu patru fețe laterale și o muchie incizală în forma literei « V ».

Fața vestibulară a caninului superior prezintă un contur asemănător unui pentagon. Înălțimea feței vestibulare este de 9,5—10 mm iar lățimea este de 7,5—8,5 mm (fig. 7—103).

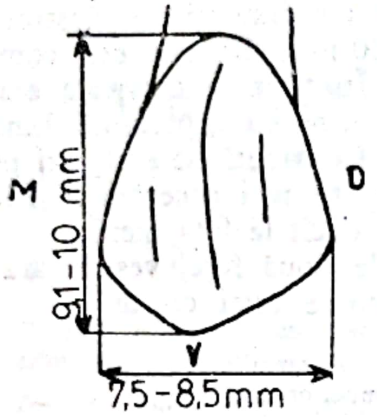

Fig. 7—103. Fața vestibulară a caninului superior.

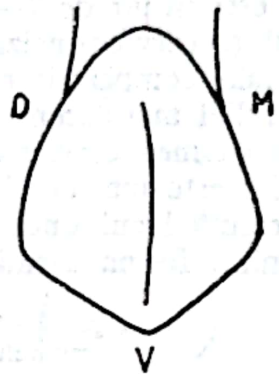

Fig.7 — 104. Marginea incizală a caninului superior.

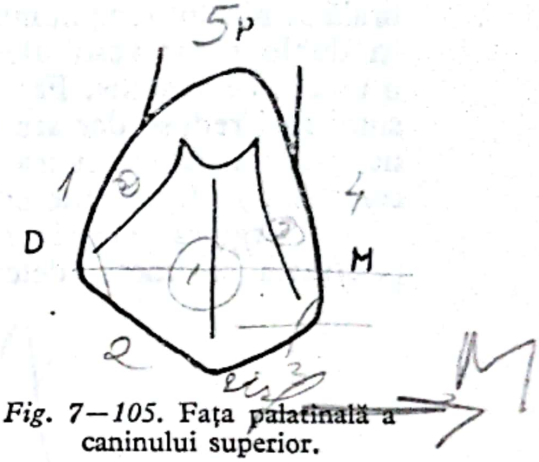

Fig. 7—105. Fața palatinală a caninului superior.

Marginile proximale sînt convergente spre colet; marginea distală este mai scurtă, mai convexă și mai convergentă decît cea mezială.

Marginea de colet este în formă de semicerc cu convexitatea orientată spre apex.

Marginea incizală (liberă) are o formă de unghi, sau de « V » cu cele două laturi inegale, latura mezială este mai scurtă decît cea distală, care este și mai ascendentă (fig. 7—104). Inegalitatea laturilor situează vîrful cuspidului (al crestei) mai aproape de marginea și de unghiul mezio-incizal. Unghiurile rezultate din unirea marginii incizale cu marginile proximale sînt obtuze, unghiul distal este mult mai mare decît cel mezial și situat mai sus, aproape de treimea mijlocie.

Relieful feței vestibulare prezintă o convexitate orientată în dublu sens — vertical și orizontal. Convexitatea maximă este situată mezial în treimea cervicală. Lobii de creștere de la nivelul feței vestibulare apar mai evident decît la incisivi, fiind separați de două șanțuri. Lobul central este cel mai proeminent și mai mare, lobul mezial este cel mai mic, lobul distal are o dimensiune medie. Fața vestibulară, corespunzător vîrfului cuspidului, prezintă o muchie axială, ce-i dă o dublă orientare spre mezial și spre distal. Fața palatinală (fig. 7—105) are conturul asemănător cu al feței vestibulare; prezintă tot cinci laturi dar are dimensiuni mai reduse. Relieful acestei fețe este asemănător cu al fețelor palatinale descrise la incisivi, cu deosebire că toate elementele morfologice sînt mai pronunțate. În treimea cervicală prezintă cingulum foarte proeminent și convex, fiind cu aspectul unui rudiment de cuspid de la care pleacă două creste marginale și o creastă medie. Crestele sînt trei proeminențe liniare de smalț, care pornesc de la cingulum spre marginea ineizală. Crestele marginale

Morfologia coroanei

Coroana caninului superior are o formă proprie, piramidală, poate fi asemănată cu un vîrf de lance cu patru fețe laterale și o muchie incizală în forma literei « V ».

Fața vestibulară a caninului superior prezintă un contur asemănător unui pentagon. Înălțimea feței vestibulare este de 9,5—10 mm iar lățimea este de 7,5—8,5 mm (fig. 7—103).

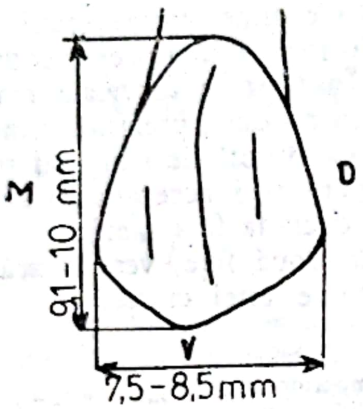

Fig. 7—103. Fața vestibulară a caninului superior.

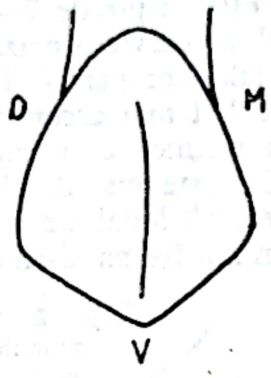

Fig.7 — 104. Marginea incizală a caninului superior.

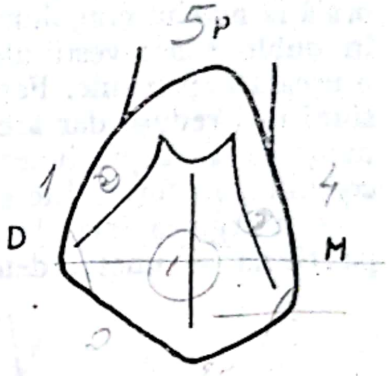

Fig. 7—105. Fața palatinală a caninului superior.

Marginile proximale sînt convergente spre colet; marginea distală este mai scurtă, mai convexă și mai convergentă decît cea mezială.

Marginea de colet este în formă de semicerc cu convexitatea orientată spre apex.

Marginea incizală (liberă) are o formă de unghi, sau de « V » cu cele două laturi inegale, latura mezială este mai scurtă decît cea distală, care este și mai ascendentă (fig. 7—104). Inegalitatea laturilor situează vîrful cuspidului (al crestei) mai aproape de marginea și de unghiul mezio-incizal. Unghiurile rezultate din unirea marginii incizale cu marginile proximale sînt obtuze, unghiul distal este mult mai mare decît cel mezial și situat mai sus, aproape de treimea mijlocie.

Relieful feței vestibulare prezintă o convexitate orientată în dublu sens — vertical și orizontal. Convexitatea maximă este situată mezial în treimea cervicală. Lobii de creștere de la nivelul feței vestibulare apar mai evident decît la incisivi, fiind separați de două șanțuri. Lobul central este cel mai proeminent și mai mare, lobul mezial este cel mai mic, lobul distal are o dimensiune medie. Fața vestibulară, corespunzător vîrfului cuspidului, prezintă o muchie axială, ce-i dă o dublă orientare spre mezial și spre distal. Fața palatinală (fig. 7—105) are conturul asemănător cu al feței vestibulare; prezintă tot cinci laturi dar are dimensiuni mai reduse. Relieful acestei fețe este asemănător cu al fețelor palatinale descrise la incisivi, cu deosebire că toate elementele morfologice sînt mai pronunțate. În treimea cervicală prezintă cingulum foarte proeminent și convex, fiind cu aspectul unui rudiment de cuspid de la care pleacă două creste marginale și o creastă medie. Crestele sînt trei proeminențe liniare de smalț, care pornesc de la cingulum spre marginea ineizală. Crestele marginale

ajung la unghiurile incizo-proximale, creasta mediană este orientată spre vîrful cuspidului. Creasta mediană separă depresiunea feței palatinale în două compartimente: mezial și distal.

Fețele proximale (mezială și distală) prezintă o formă triunghiulară care este comună pentru aceste fețe la tot grupul dinților frontali. Baza triunghiului este orientată spre colet, iar vîrful corespunde unghiului incizo-proximal.

Fața mezială este triunghiulară, dar diferența dintre înălțime și lățime este imperceptibilă, ceea ce-i determină aspectul specific ce caracterizează caninii. Înălțimea feței este de aproximativ 8 mm iar dimensiunea vestibulo-orală la nivelul cingulumului este în jur de 7—7,20 mm. Relieful este convex în dublu sens: vestibulo-oral și cervico-incizal. În treimea cervicală există o ușoară depresiune. Fața distală, comparativ cu cea mezială, prezintă dimensiuni mai reduse dar are un relief mai accentuat. Convexitățile sînt mai pronunțate, iar depresiunea din treimea cervicală apare mai accentuată. Linia coletului, în forma literei « C », este mai deschisă decît la fața mezială.

Marginea incizală reprezintă locul unde cele două fețe, vestibulară și palatinală se unesc, determinînd forma asemănătoare unei creste.

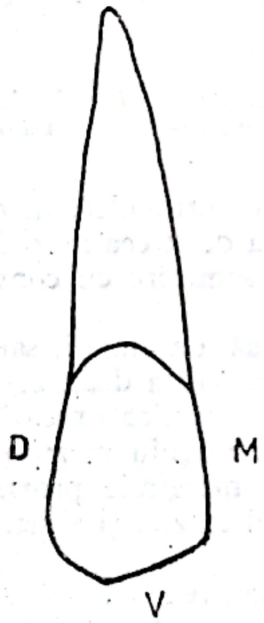

Fig. 7—106. Abraziunea caninului superior în ocluzie psalidodontă.

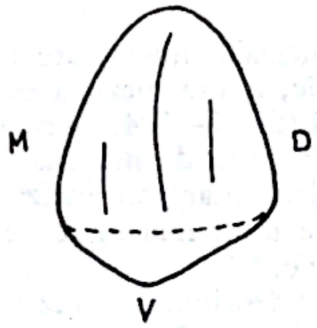

Fig. 7—107. Abraziunea caninului superior în ocluzie labiodontă.

Forma caracterisitică a marginii incizale se modifică în urma abraziunii luînd următoarele aspecte, în funcție de tipul de ocluzie și de mișcările mandibulei: în ocluzie psalidodontă se mărește latura mezială (fig. 7—106), datorită contactului cu caninul inferior. Poziția vîrfului se deplasează progresiv către distal, pînă devine o linie oblică ascendentă spre fața distală.

În ocluzie labiodontă, abraziunea se produce la nivelul vîrfului care apare ca amputat (fig. 7—107).

Morfologia rădăcinii

Rădăcina este foarte robustă, prezintă cele mai mari dimensiuni atît în sens axial cît și transversal. După unii autori, secțiunea transversală se

Scanned with OKEN Scanner

aseamănă cu un triunghi isoscel ale cărui unghiuri sînt foarte mult rotunjite. După alți autori, secțiunea transversală este ovalară, fiind aplatizat mult meziodistal. Pe cele două fețe proximale (mezială și distală) apar, în treimea mijlocie, cîte o depresiune asemănătoare unui șanț (fig. 7—108).

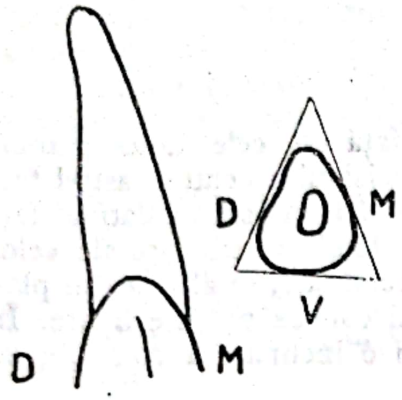

Fig. 7—108. Rădăcina caninului superior. Secțiune orizontală.



Fig. 7—109. Axul în linie dreaptă al coroanei și rădăcinei caninului superior.

Fețele vestibulare și orale sînt rotunjite; fața palatinală fiind mult mai mică decît toate celelalte, lasă uneori impresia că nu ar exista.

Vîrful rădăcinii este orientat mai puțin sau mai mult spre distal. Văzute mezial, coroana și rădăcina au un ax unic, în linie dreaptă (fig. 7—109).

Camera pulpară este mult mai mare decît la restul dinților frontali (fig. 7—110). De asemeni, prezintă trei prelungiri, corespunzător lobulilor de creștere. Forma camerei pulpare este asemănătoare cu cea a coroanei. Dintre cele trei coarne pulpare, cel central este mai mare.

Canalul radicular are în secțiune orizontală, aceeași formă cu a secțiunii radiculare. Este cel mai larg și mai lung canal radicular. Este frecvent utilizat în scop protetic pentru restaurara integrității arcadei dentare, existînd în cea mai puternică rădăcină.

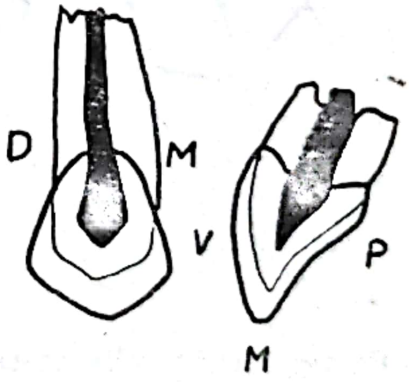

Fig. 7—110. Camera pulpară și canalul radicular la caninul superior.

Caracteristici principale ce favorizează identificarea:

— Coroana este voluminoasă, avînd cea mai mare circumferință dintre toți dinții frontali.

— Prezintă marginea incizală sub formă unghiulară, fiind vîrful cuspidului.

— Versantul distal al marginii incizale este mai mare decît cel mezial.

— Fața vestibulară este mai convexă decît a incisivului, marcată de o linie de smalț ce creează două versante, unul mezial orientat către grupul dinților frontali și altul distal orientat către grupul dinților laterali.

Scanned with OKEN Scanner

— Fața palatinală dominată de un cingulum proeminent, din care pornesc crestele de smalț.

— Fețele proximale prezintă schițate, în treimea de colet, cîte o depresiune longitudinală sub formă de șanț.

— Rădăcina foarte voluminoasă și cu formă triunghiulară sau ovală în secțiune transversală.

Implantarea dintelui în cadrul arcadei

Poziția de implantare a caninului superior față de cele două planuri frontal și sagital, este aproape identică cu cea a incisivului central, astfel față de linia verticală în plan sagital coletul dintelui se află mai spre palatinal față de marginea incizală cu 2—3°. Dar comparativ cu fețele vestibulare ale celor doi incisivi, poziția feței vestibulare a coroanei în totalitate, se află pe un plan mai avansat spre vestibular, datorită reliefului mai convex pe care îl are. În plan frontal față de linia verticală are de asemeni o înclinare a coletului de 2—3° spre distal (fig. 7—111).

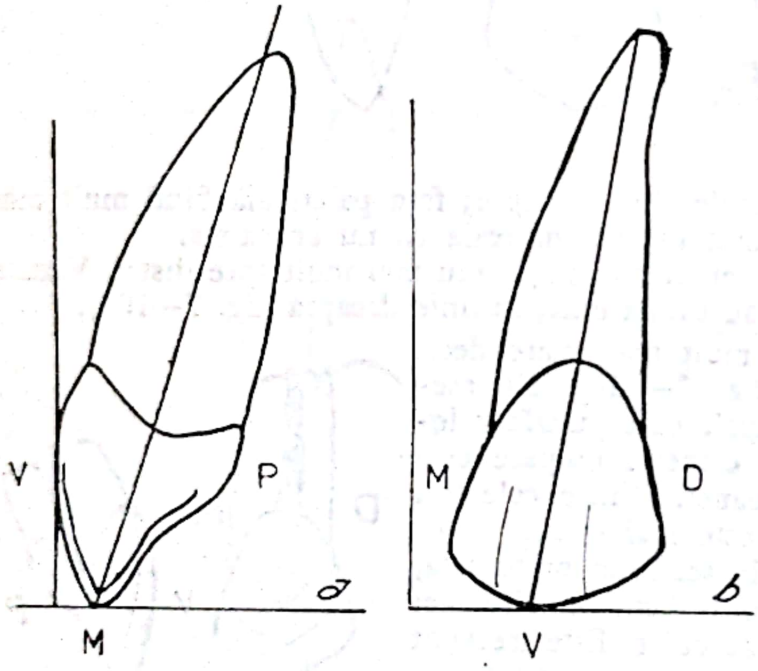

Fig. 7—111. Poziția de implantare a caninului superior. *a* — Dinspre mezial; *b* — privit frontal.

Particularități clinico-terapeutice

Erupția caninului superior fiind după cea a grupului frontal și a premolarilor, este însoțită uneori de apariția unor poziții vicioase, deoarece, în multe situații, spațiul pe care trebuie să-l ocupe este micșorat sau chiar dispărut. Astfel, apare în vestibulo sau palato-poziție sau rămîne inclus în osul maxilar.

Caracteristicile morfologice coronare și radiculare, împreună cu poziția lui pe arcadă (la intersecția celor două planuri), favorizează participarea lui în fizionomie, în mișcările mandibulei și în restaurarea integrității arcadei dentare.

Scanned with OKEN Scanner

Abraziunea se produce diferenţiat: pe latura mezială a marginii incizale, sau la nivelul vîrfului.

Leziunea carioasă nu-l ocoleşte, dar îl afectează într-un procent mai redus decît restul dinţilor frontali superiori.

Tratamentul endodontic este realizat fără dificultate, avînd un canal radicular larg. Rădăcinile foarte lungi creează însă dificultăţi terapeutice. În ceea ce priveşte extracţia, cele două elemente morfologice, rădăcina lungă şi voluminoasă precum şi osul alveolar cu o structură mai densă, determină apariţia unor posibile dificultăţi.

Tipuri morfologice ale coroanei caninului superior

Coroana caninului superior a fost mai puţin analizată din punct de vedere al formei şi dimensiunii, deoarece ocupă un loc mai depărtat faţă de linia mediană a arcadei şi, în fonaţie, poate să fie vizibilă în totalitate sau numai parţial.

Fiind cunoscute tipurile morfologice ale incisivilor centrali şi noţiunile despre existenţa unei armoni sau corelaţia dento-dentară, coroanele caninilor superiori, din punct de vedere al formei, se înscriu în aspectul general al restului de dinţi frontali.

Înclinarea feţelor proximale ale coroanei îi determină aspectul conturului feţei vestibulare, încît aceasta să apară cu margini aproape paralele sau foarte mult convergente la colet (fig. 7—112).

Forma feţei vestibulare este un element esenţial în cadrul activităţii de restaurare protetică.

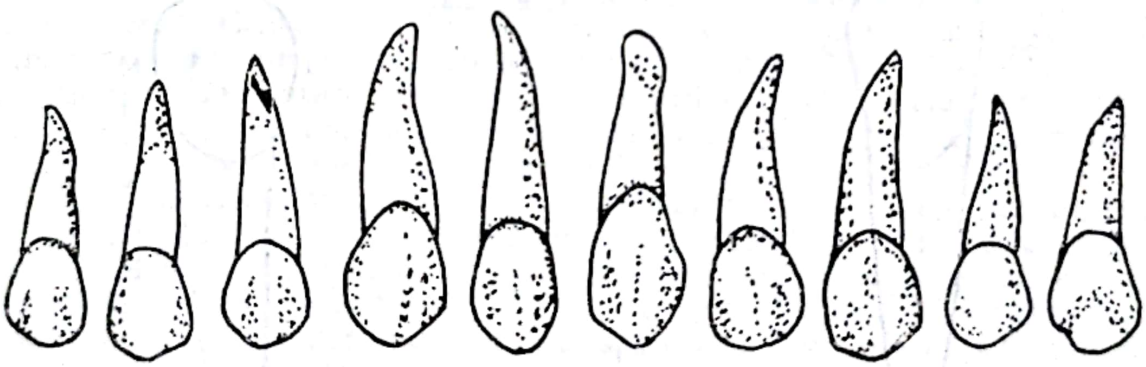

Fig. 7 — 112. Caninul superior. Tipuri morfologice.

6. CANINII INFERIORI

Generalităţi. Ocupă o poziţie în cadrul arcadei inferioare, la distanţă de linia medio-sagitală, fiind cel de al treilea dinte. Identic ca cei superiori, sînt aşezaţi la locul de întîlnire a celor două planuri, frontal cu cel lateral.

Din punct de vedere al dimensiunilor, ei sînt cei mai voluminoşi dinţi în cadrul grupului frontal inferior. Deşi sînt cu dimensiuni mai reduse şi cu o formă mai alungită decît cei superiori uneori se pot confunda cu aceştia datorită asemănării lor (fig. 7—113).

Scanned with OKEN Scanner

Dimensiunea totală a dintelui în axul lung (lungimea) măsoară aproximativ 25,5 mm (fig. 7—114), înălțimea coroanei este de 9,5—10 mm.

Cronologie. Calcificarea începe în luna a IV-a și a V-a după naștere. Coroana este formată complet la vîrsta de 6—7 ani. Calcificarea întregului dinte se termină la vîrsta de 12—14 ani. Erupția se produce la 9 ani.

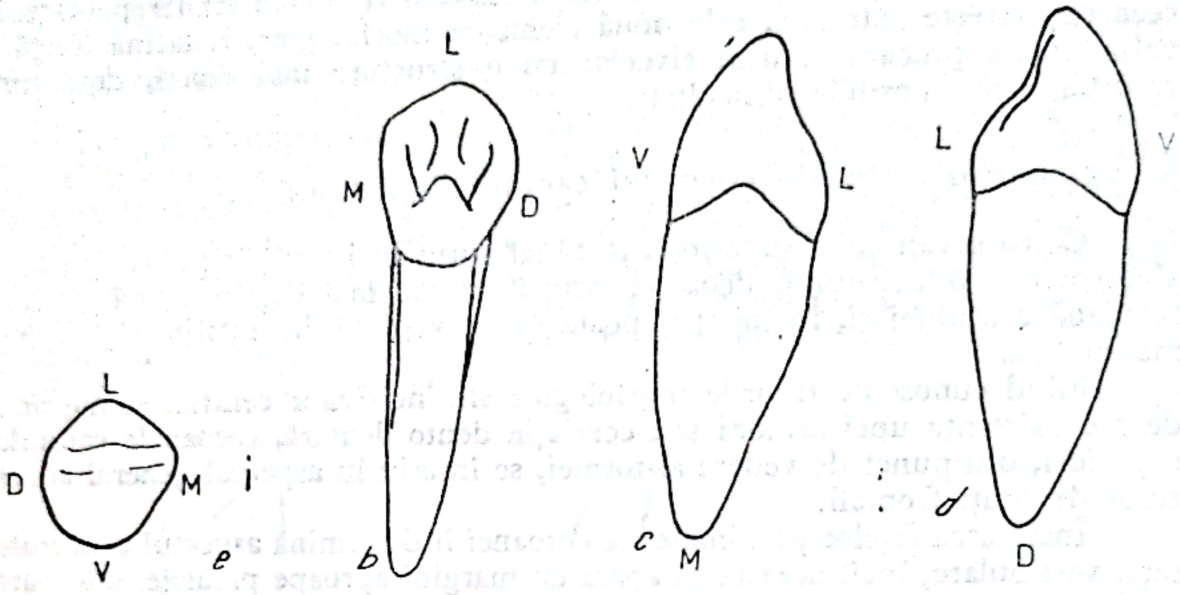

Fig. 7—113. Caninul inferior. *a* — Mața vestibulară; *b* — fața linguală; *c* — fața mezială; *d* — fața distală; *e* — vedere incizală.

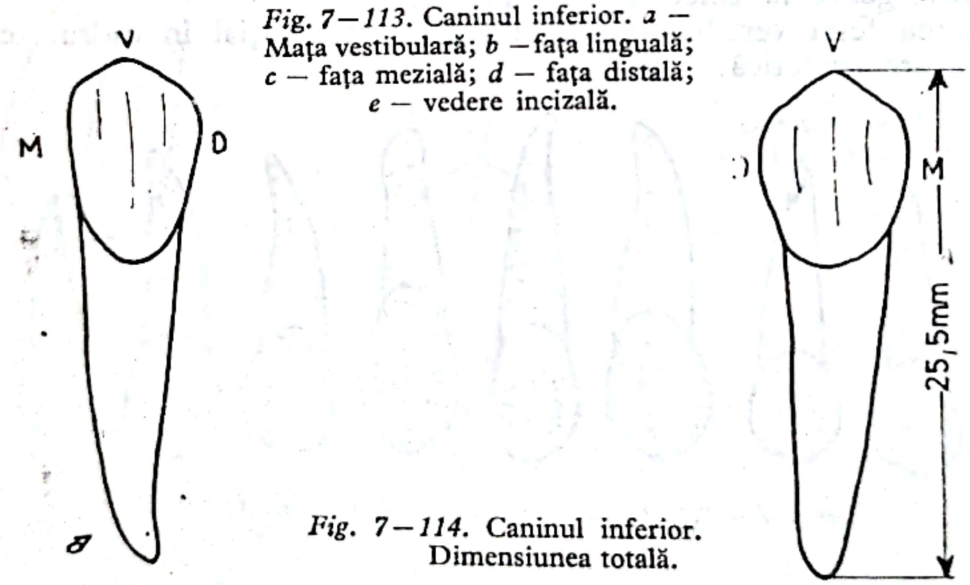

Fig. 7—114. Caninul inferior. Dimensiunea totală.

Morfologia coroanei

Coroana caninului inferior are o formă asemănătoare cu cea a caninului superior (fig. 7—115), dar prezintă suficiente de multe elemente de diferențiere din punct de vedere morfologic, încît să poată fi deosebit.

Forma coroanei piramidală, asemănătoare vîrfului de lance, prezintă caracteristic creșterea diferenței dintre dimensiunea axială (înălțime) și cea transversală (lățime), încît apare mai alungită decît cea a caninului superior.

Scanned with OKEN Scanner

Fața vestibulară a caninului inferior are conturul pentagonal, cu cele două margini proximale mai puțin divergente spre incizal. Înălțimea feței este de aproximativ 9,5—10,4 mm, iar lățimea este de 6,8—7 mm (fig. 7—116).

Marginea incizală este formată din două segmente care se unesc formînd un unghi mai bine exprimat decît la caninul superior. Segmentul mezial este mai scurt și mai puțin înclinat decît cel distal, care este mai lung și mai înclinat. Vîrful marginii incizale este situat mai aproape de fața mezială. Marginea de colet are forma unei linii curbe, mai accentuată decît a coroanei caninului superior. Concavitatea este orientată incizal.

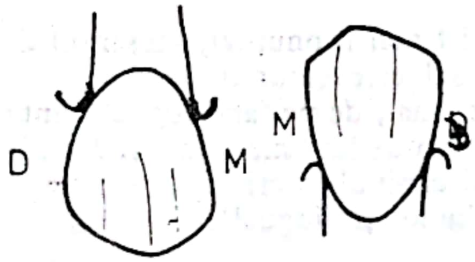

Fig. 7—115. Canin superior și inferior.

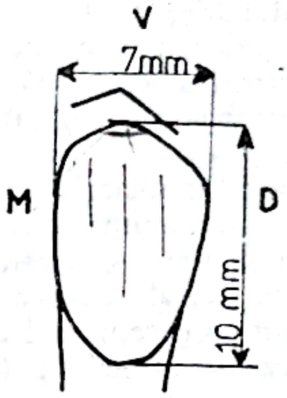

Fig. 7—116. Fața vestibulară a caninului inferior.

Relieful feței vestibulare este convex în ambele sensuri: mezio-distal și cervico-mezial. Convexitatea în sens cervico-incizal este situată cervical, în treimea de colet. Sînt vizibili cei trei lobi de creștere care alcătuiesc lobul vestibular, ei sînt separați de cele două șanțuri verticale ce ajung la nivelul marginii incizale sub forma a două denivelări. Din punct de vedere dimensional lobul central este cel mai voluminos, iar lobul mezial cel mai mic.

Fața lingual (orală) are contururile asemănătoare cu ale feței vestibulare, dar cu dimensiuni mai reduse în toate sensurile. Relieful acestei fețe este asemănător cu al feței palatinale al caninilor superiori, dar cu deosebirea că toate elementele morfologice sînt mai puțin proeminente. Cingulumul are un volum mai redus, fără delimitare netă, încît el apare mai șters. Nu există foramen caecum. Crestele marginale și centrală care unesc cingulumul cu marginea incizală, deși există, sînt mai puțin evidente. Fețele proximale (mezială și distală) prezintă aceeași formă triunghiulară, comună dinților frontali dar, spre deosebire de cele ale caninilor superiori, la caninii inferiori triunghiul este mai alungit (diametrul vestibulo-oral fiind mai redus, aproximativ de 7,5 mm în loc de 8 mm cît este la cei superiori).

Fețele proximale au o orientare aproape paralelă, cu un relief reprezentat de o convexitate puțin pronunțată în sens vestibulo-oral.

Morfologia rădăcinii

Caninul inferior prezintă o rădăcină mai puțin robustă în comparație cu cea a caninului superior. Dimensiunile în sens axial (15 mm) și transversal

sînt mai reduse decît a celui superior, dar foarte mari în comparație cu a incisivilor inferiori.

Rădăcina are o formă aplatizată în sens mezio-distal avînd pentru fețe, două proximale pe care în treimea mijlocie există o depresiune longitudinală sub formă de șanț și alte două fețe vestibulară și linguală, aceasta din urmă fiind foarte convexă și foarte redusă dimensional.

Vîrful rădăcinii este orientat distal.

Excepțional de rar, rădăcina prezintă două canale radiculare, cu orientare vestibulară și linguală sau rădăcina este bifidă, avînd o rădăcină situată vestibular iar alta lingual. Camera pulpară are dimensiuni reduse, se continuă cu canalul radicular care este aplatizat în sens mezio-distal.

Caracteristici principale ce favorizează identificarea:

— Coroana este alungită, datorită diferenței mai mari dintre înălțime și lățime.

— Marginea incizală cu un vîrf mai pronunțat, versantul distal mai lung și mai înclinat, unghiul disto-incizal este rotunjit.

— Cingulumul și crestele de smalț de pe fața linguală sînt mai atenuate.

— Fața mezială a coroanei continuă fața mezială a rădăcinii.

— În mod excepțional numai caninul inferior poate avea două rădăcini, sau două canale radiculare (vestibular și lingual).

Implantarea dintelui în cadrul arcadei

Poziția de implantare a caninului inferior față de cele două planuri — frontal și sagital — este mai înclinată comparativ cu a incisivilor inferiori. Astfel, față de linia verticală în plan sagital marginea incizală este mai vestibularizată decît coletul cu 2—3°; în plan frontal, față de linia verticală, coletul este distalizat cu 2°.

Particularități clinico-terapeutice

Erupția caninilor inferiori se produce după erupția incisivului lateral și, în general, nu este însoțită sau urmată de tulburări morfo-funcționale.

Rolul fizionomic este mai redus, deoarece buza inferioară acoperă o zonă mare din fața vestibulară și în fonație este vizibilă, în special, jumătatea incizală a acestei fețe.

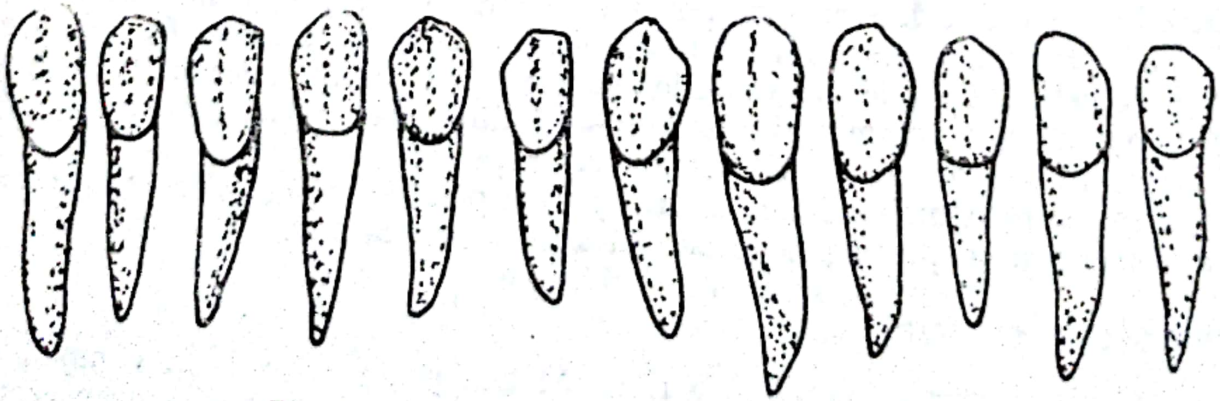

Fig. 7—117. Caninul inferior. Tipuri morfologice.

Scanned with OKEN Scanner

Rolul în dinamica mandibulară este de valoare egală cu a celui superior, cînd există conducere canină.

În ceea ce privește rolul protetic, sînt dinți cu rădăcini puternice, reprezentînd stîlpi rezistenți în protezarea fixă și mobilă.

Abraziunea se produce diferit. În ocluziile psalidodonte este localizată la nivelul versantului distal al marginii incizale și parțial 1—2 mm pe fața vestibulară, în ocluziile labiodonte se produce numai la nivelul marginii incizale.

Leziunile carioase se localizează într-un procent scăzut la caninii inferiori.

Parodonțiul marginal este frecvent inflamat datorită depunerilor de tartru.

Tipuri morfologice

Prezintă mai multe tipuri morfologice, ca și caninul superior (fig. 7—117).

În încheierea prezentării dinților frontali este util să prezentăm o vedere comparativă a unei varietăți morfologice așa cum reiese din figura 7—118.

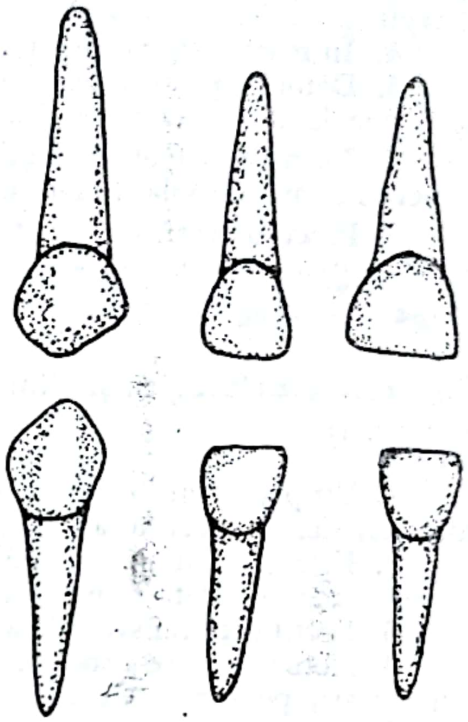

Fig. 7—118. Vedere comparativă. Incisiv și canini superiori și inferiori.

B. DINȚII LATERALI

CARACTERE MORFOLOGICE ȘI CLINICE ALE DINȚILOR LATERALI

Caractere morfologice coronare

1. Dinții laterali prezintă coroane cu forme paralelipipedice sau cuboidale, la care se descriu cinci fețe: patru laterale și una ocluzală.
2. Fețele coroanelor se înscriu într-un patrulater.
3. Fețele ocluzale sînt multireliefate datorită cuspizilor, șanțurilor și fosetelor.
4. Fiecare coroană este rezultatul fuziunii mai multor lobi dentari care sînt separați de șanțuri și uniți prin creste de smalț.

Caractere morfologice radiculare

1. Forma rădăcinilor în secțiune transversală este aplatizată în sens mezio-distal, cu excepția rădăcinii palatinale a molarilor superiori care este aplatizată vestibulo-oral.
2. Vîrfurile rădăcinilor prezintă rapoarte cu structuri anatomice cavitare: sinusul maxilar și canalul mandibular.
3. Rădăcinile sînt implantate într-un proces alveolar mai rezistent decît rădăcinile dinților frontali.

Scanned with OKEN Scanner

Particularități clinico-terapeutice

1. Poziția dinților laterali este în zona posterioară a arcadei dentare.
2. Fețele vestibulare ale coroanelor sînt dispuse pe o linie dreaptă sau foarte ușor convexă.
3. Axele de implantare corono-radiculare sînt oblice în plan frontal și sagital.
4. În masticație participă intens pentru a produce triturarea alimentelor.
5. Datorită presiunilor puternice, fețele ocluzale sînt abrazate mai intens decît zonele de contact ale dinților frontali.
6. La nivelul fețelor ocluzale se produc cele mai multe contacte pentru a menține manidibula într-o anumită poziție față de maxilar.
7. Procesul carios îi afectează precoce și frecvent.
8. Tratamentele stomatologice sînt dificil de realizat, datorită poziției lor pe arcade și a morfologiei complexe.

Caractere morfologice și clinice ale dinților laterali superiori (premolari și molari)

1. Erupția dinților laterali superiori se produce după erupția celor inferiori, dar în același an calendaristic.
2. Fețele vestibulare ale dinților laterali superiori formează o linie ușor convexă, ceea ce determină forma semieliptică a arcadei superioare.
3. Secțiunea transversală a coroanelor este aplatizată în sens mezio-distal.
4. Abraziunea se produce în special la nivelul cuspizilor palatinali (cuspizi activi), pe versantele lor distale.
5. Axul de implantare este convergent către un punct cranian.
6. În urma edentațiilor, migrează mai puțin în sens orizontal și mai mult în sens vertical.
7. Tratamentul conservativ se efectuează mai dificil comparativ cu cei inferiori.
8. Apexurile prezintă raporturi cu sinusurile maxilare.
9. Vizibilitatea în fonație a fețelor vestibulare este mai mare sau mai mică.

CARACTERE MORFOLOGICE ȘI CLINICE COMUNE ALE PREMOLARILOR

Caractere morfologice coronare

— Forma coroanelor este paralelipipedică.
— Volumul coronar este mai mare decît al dinților frontali, dar mai mic decît al molarilor.
— Forma feței vestibulare este pentagonală, asemănătoare cu fața vestibulară a caninului.
— Fața ocluzală prezintă 2 cuspizi și 2 fosete.

Scanned with OKEN Scanner

— Cuspizii prezintă în general dimensiuni inegale.
— Pe faţa ocluzală există un şanţ care are extremităţile la nivelul fosetelor.
— Şanţul are direcţie mezio-distală.

Caractere morfologice radiculare

— Premolarii, în general, sînt dinţi monoradiculari, cu excepţia primilor premolari superiori.
— Diametrul secţiunii transversale este relativ mic.

Particularităţi clinico-terapeutice ale premolarilor

— Erupţia se produce la vîrsta de 9—11 ani.
— Leziunile carioase apar frecvent, fiind deosebit de profunde, ceea ce determină complicaţii pulpare şi periapicale urmate, în numeroase cazuri, de extracţie.
— Tratamentele conservative se pot efectua fără dificultate din punct de vedere al poziţiei topografice.
— Intervenţia de extracţie poate să fie însoţită de fracturarea rădăcinii, fiind subţire în zona apicală.

CARACTERE MORFOLOGICE ŞI CLINICE ALE PREMOLARILOR SUPERIORI

Caractere morfologice coronare

— Forma coroanei în secţiune transversală este mult aplatizată în sens mezio-distal. Diametrul maxim al secţiunii este orientat vestibulo-oral.
— Şanţul dintre cuspizi care uneşte cele două fosete este în linie dreaptă.
— Abraziunea se produce la nivelul cuspizilor palatinali.
— Coroana este în axul rădăcinii.

Caractere morfologice radiculare

— Forma secţiunii transversale a rădăcinii este de asemeni aplatizată mezio-distal. Feţele proximale sînt cele mai mari, pe ele existînd cîte un şanţ longitudinal.
— În interiorul rădăcinii, în general, există un singur canal radicular, excepţie face primul premolar superior.
— Canalele radiculare, din cauza dimensiunilor mai reduse sau a cudării sînt, uneori, greu sau imposibil de permeabilizat.
— Apexurile sînt în vecinătatea sinusului maxilar, infecţia lor se poate propaga, producînd sinuzite.

Scanned with OKEN Scanner

Particularități clinico-terapeutice

— Erupția se produce înaintea caninilor, la vîrsta de 9 și 10 ani.
— Leziunea carioasă îi afectează precoce, frecvent și intens.
— Abraziunea este localizată la nivelul cuspidului palatinal.
— În fizionomie prezintă rol important fiind vizibile fețele vestibulare.
— Tratamentul endocanalicular, poate să fie dificil sau să fie urmat de eșec datorită morfologiei radiculare.
— Intervenția de extracție nu este lipsită de dificultăți, pot să se fracture rădăcinile și chiar să fie împinse în sinusul maxilar.

CARACTERE MORFOLOGICE INDIVIDUALE ALE PREMOLARILOR

1. PRIMUL PREMOLAR SUPERIOR

Generalități. Primul premolar (fig. 7—119) ocupă pe arcadă locul patru. Este primul dinte din grupul dinților laterali; este așezat în spatele caninului. Dimensiunile feței vestibulare nu-l prezintă că ar putea să posede un volum mai mare decît volumul caninului și, totuși în realitate, el are volumul mai mare, datorită formei paralelipipedice.

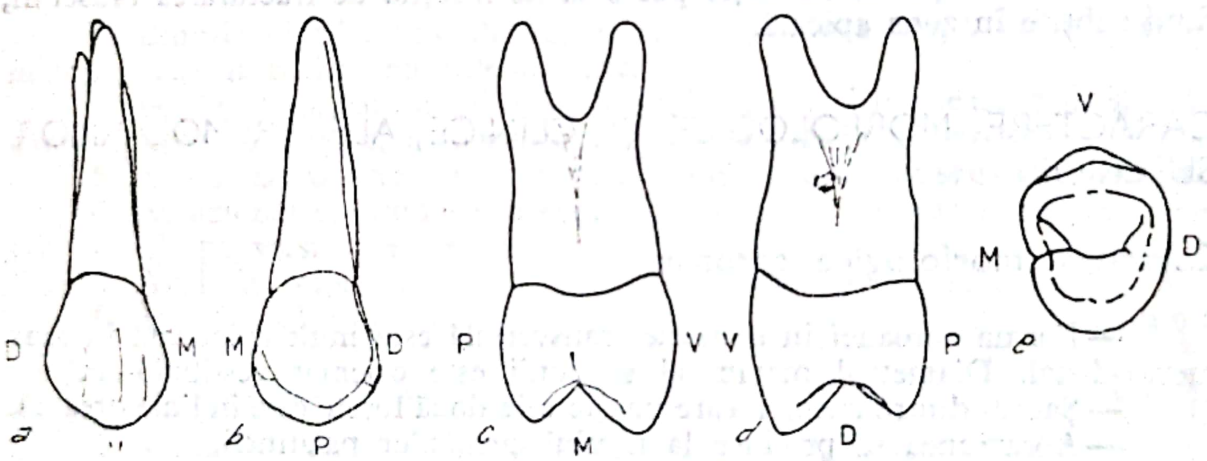

Fig. 7—119. Primul premolar superior. *a* — Fața vestibulară; *b* — fața palatinală; *c* — fața mezială; *d* — fața distală; *e* — vedere incizală.

Dimensiunea totală a dintelui în axul lung (înălțimea) măsoară aproximativ 20,5—21,5 mm (fig. 7—120), înălțimea coroanei este de 8—8,2 mm. Este un dinte bicuspidat (fig. 7—121).

Cronologie. Calcifierea începe în luna 18—21 după naștere. Coroana este formată complet la vîrsta de 5—6 ani. Calcifierea întregului dinte se finalizează la vîrsta de 12—13 ani. Erupția se produce la vîrsta de 10 ani.

Morfologia coroanei

Coroana primului premolar are o formă paralelipipedică. Secțiunea transversală apare asemănătoare unui dreptunghi cu colțurile rotunjite. Co-

Scanned with OKEN Scanner

roana prezintă patru fețe laterale: vestibulară, palatinală, mezială, distală și o față ocluzală. Toate fețele sînt delimitate de patru margini.

Fața vestibulară are conturul asemănător cu fața vestibulară a caninului, dar cu dimensiunile mai reduse și cu « V »-ul marginii incizale mai deschis și mai rotunjit. Înălțimea feței vestibulare este de 8—8,2 mm, lățimea este de 7 mm (fig. 7—122).

Fața vestibulară este delimitată de două margini verticale proximale și de alte două margini

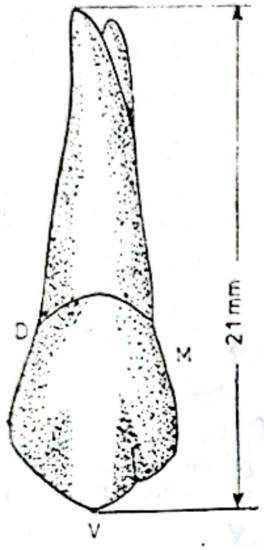

Fig. 7—120. Primul premolar superior. Dimensiunea totală.

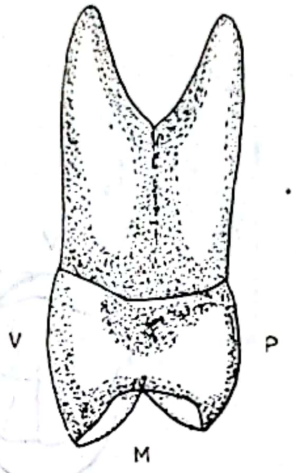

Fig. 7—121. Primul premolar superior este bicuspidat.

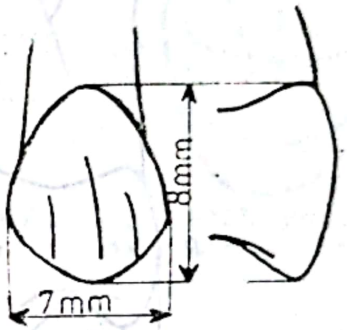

Fig. 7—122. Primul premolar superior. Fața vestibulară.

orizontale, incizală și de colet. Această față se aseamănă cu cea a caninului dar are dimensiuni mai reduse în ambele sensuri (orizontal și vertical). Marginile proximale sînt ușor convergente spre colet. Linia de colet este în semicerc cu concavitatea orientată ocluzal. Marginea ocluzală este formată de două segmente inegale, cel mezial mai lung decît cel distal, care se întîlnesc într-un unghi larg deschis, luînd aspectul literei « V ». Relieful feței vestibulare este convex în sens axial și mezio-distal, convexitatea maximă este situată în treimea cervicală mezial. În jumătatea ocluzală sînt vizibile două șanțuri cu direcție verticală ce delimitează cei trei lobi de creștere ai lobului vestibular. Volumul celor trei lobi este inegal, cel central este mai mare iar cel mezial este mai mic.

Fața palatinală, are conturul asemănător cu al feței vestibulare, dar este mai rotunjit. Prezintă aceleași margini, fiecare avînd dimensiuni mai reduse. Înălțimea este aproximativ 7 mm, iar lățimea de 6 mm.

Marginea ocluzală în formă de « V » este mai rotunjită decît cea a marginii vestibulare. Relieful feței palatinale este convex în dublu sens, transversal și axial. Convexitatea maximă este situată la unirea treimii mijlocii cu treimea mezială. Forma contururilor acestei fețe în secțiune orizontală este de semicerc.

Fețele proximale. În secțiunea orizontată coroana apare mult aplatizată în sens mezio-distal, de unde rezultă că cele două fețe proximale sînt cele mai mari. Ele au o orientare ușor convergentă spre palatinal. Ambele sînt delimitate de patru margini.

Scanned with OKEN Scanner

Fața mezială (fig. 7—123) are înălțimea (7,5 mm) mai mică decît lățimea (9 mm). Forma acestei fețe este trapezoidală cu baza mare la colet, care are forma unei linii curbe cu convexitatea orientală ocluzal, iar baza mică este situată ocluzal și are forma de « V » larg deschis.

Marginea vestibulară este sub forma unei linii curbe, a cărei convexitate maximă este plasată în treimea coletului.

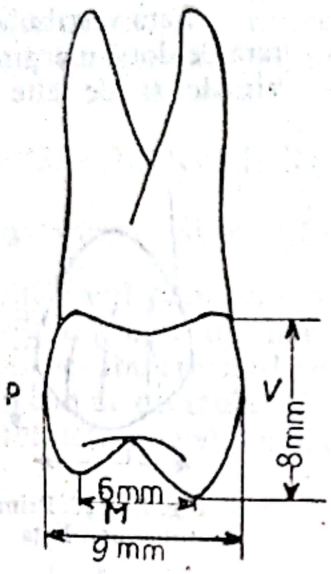

Fig. 7—123. Primul premolar superior. Fața mezială.

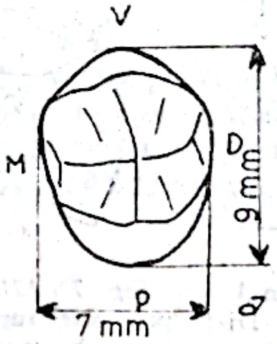

Fig. 7—124. Fața ocluzală a primului premolar superior.

Marginea palatinală este tot sub forma unei linii curbe dar convexitatea maximă este situată în treimea mijlocie. Această margine este mai scurtă decît cea vestibulară.

Relieful feței meziale este diferit, în treimea ocluzală prezintă convexitate, care este mai accentuată în treimea vestibulară unde este situat punctul de contact cu dintele vecin, iar în treimea de colet, este plană cu o ușoară depresiune, care în zona coletului se adîncește, continuîndu-se cu șanțul interradicular.

Fața distală are un contur asemănător cu al feței meziale dar toate cele patru margini sînt cu dimensiuni mai reduse, rezultînd o față mai mică. Relieful este mai convex comparativ cu cel al feței meziale.

Fața ocluzală (fig. 7—124) are o formă asemănătoare cu un dreptunghi mult rotunjit. Dimensiunea maximă (9 mm) este orientată vestibulo-palatinal iar cea minimă (7 mm) este mezio-distal.

Fața ocluzală este delimitată de patru margini: vestibulară, palatinală, mezială și distală.

Marginea vestibulară are formă convexă, cu două depresiuni ce corespund șanțurilor ce separă cei trei lobuli de creștere ai lobului vestibular.

Marginea palatinală are formă de semicerc și este mai mică decît cea vestibulară.

Marginea mezială este sub forma unei linii foarte ușor curbate, ea reprezintă relieful feței meziale din zona ocluzală. Marginea distală este mai scurtă

şi mai convexă decît cea mezială. Cele două margini au o orientare uşor convergentă spre palatinal.

Relieful feţei ocluzale este reprezentat de doi cuspizi, două fosete, un şanţ intercuspidian şi două creste de smalţ marginale, la care se adaugă şi crestele de smalţ, în număr de patru, ale celor doi cuspizi, două esenţiale şi două sagitale, a cuspidului vestibular şi a cuspidului palatinal (fig. 7—125).

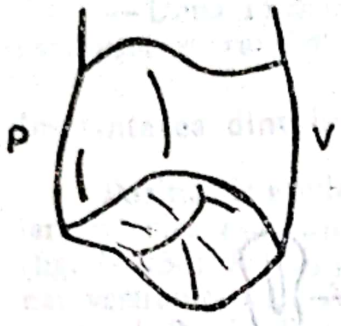

Fig. 7 — 125. Delimitarea depresiunii ocluzale a primului premolar superior.

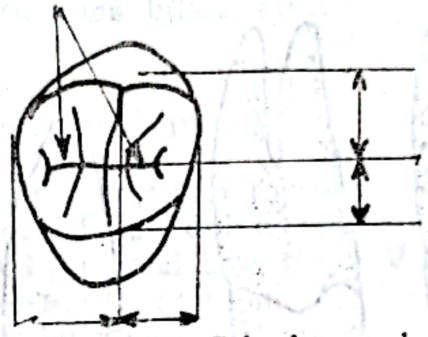

Fig. 7—126. Primul premolar superior. Creste accesorii.

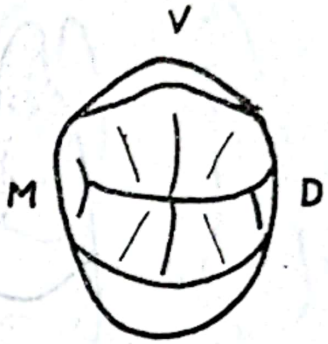

Fig. 7—127. Primul premolar superior. Şanţul intercuspidian.

Cuspidul vestibular este mai voluminos şi mai proeminent decît cel palatinal. Creasta ocluzală (sagitală) a cuspidului vestibular este mai aproape de marginea vestibulară, la o distanţă de 1 mm comparativ cu creasta ocluzală (sagitală) a lobului palatinal care este la distantă de 1,5—2 mm de marginea palatinală.

Crestele esenţiale, cunoscute şi sub numele de creste axiale, au o extremitate în vîrful cuspidului iar alta, mai puţin evidentă, la nivelul şanţului intercuspidian. Crestele esenţiale ale ambilor cuspizi au aspectul a două segmente convexe, mai apropiate de marginea mezială, separă jumătatea ocluzală a feţei cuspidului în două versante: unul mezial mai mic şi altul distal mai mare. Paralel cu crestele esenţiale, mai există altele mai mici numite « creste accesorii » (de descărcare, sau secundare) (fig. 7—126).

Şanţul intercuspidian este în linie dreaptă cu o orientare mezio-distală, fiind situat mai aproape de marginea palatinală şi mai departe de marginea vestibulară (fig. 7—127).

La cele două extremităţi, mezială şi distală, ale şanţului există cîte o fosetă de formă triunghiulară, cea mezială fiind mai mare decît cea distală.

Fosetele sînt delimitate la exterior de crestele marginale proximale care se unesc cu crestele sagitale (ocluzale) ale celor doi cuspizi, delimitînd depresiunea feţei ocluzale.

Prin faţă ocluzală unii autori înţeleg numai această depresiune delimitată de cele patru creste de smalţ.

Morfologia rădăcinii

Rădăcina primului premolar (fig. 7—128) se poate prezenta astfel: —în majoritatea cazurilor, peste 65%, există două rădăcini situate una vestibulară, mai lungă şi mai groasă (ce corespunde cuspidului mai voluminos de pe faţa ocluzală) şi alta palatinală, mai scurtă şi mai subţire. Separaţia dintre

ele se produce din zona coletului; poziția între ele poate să fie: paralelă, ușor divergentă sau mai mult divergentă;

—într-un procent mai redus există o singură rădăcină care se bifurcă în treimea apicală, este denumită rădăcina bifidă, în interior există două canale radiculare;

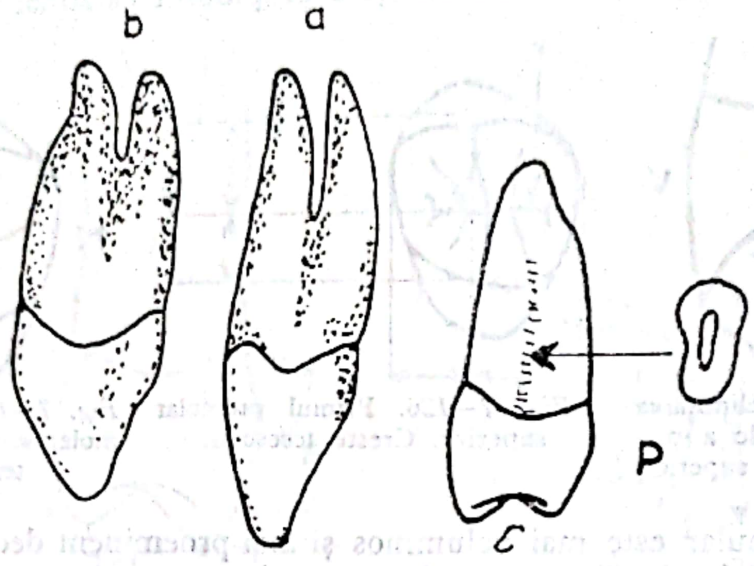

Fig. 7—128. Rădăcina primului premolar superior.
a — Două rădăcini; *b* — rădăcina bifidă; *c* — rădăcină unică.

—foarte rar este o rădăcină unică, rezultată din unirea rădăcinii vestibulare cu cea palatinală, locul de unire este sub forma unei lame de cement transparent. Pe fețele proximale există cîte un șanț longitudinal care le împarte în două;

—extrem de rar, cazuri de excepție, pot să existe trei rădăcini, două vestibulare și una palatinală.

Camera pulpară are dimensiuni mari, cu două coarne pulpare corespunzătoare celor doi cuspizi.

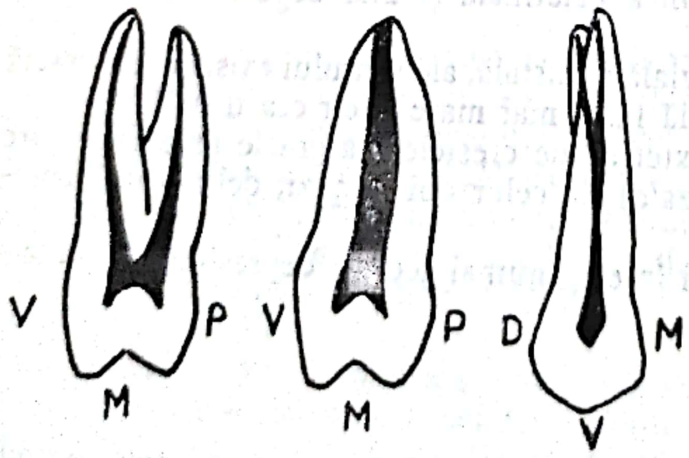

Fig. 7—129. Camera pulpară a primului premolar superior.

Camera pulpară (fig. 7—129) se continuă, în general, cu două canale radiculare. Uneori din camera pulpară, în cazul unei singure rădăcini, există un singur orificiu radicular din care se ramifică cele două canale radiculare.

Scanned with OKEN Scanner

Caracteristici principale ce favorizează identificarea:

— Coroana prezintă formă paralelipipedică cu patru fețe laterale și o față ocluzală.

— Fața mezială este cea mai mare față dintre fețele laterale.

— Fața ocluzală este bicuspidă, cuspidul vestibular este mai mare decît cel palatinal.

— Două rădăcini sau una bifidă, aplatizată ușor mezio-distal.

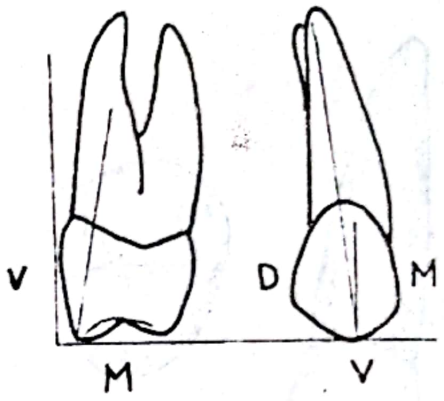

Fig. 7—130. Poziția de implantare a primului premolar superior.

Implantarea dintelui în cadrul arcadei

Poziția de implantare a primului premolar superior este ușor oblică în dublu sens (fig. 7—130). Astfel, privit proximal este înclinat vestibulo-oral. Apexul este orientat spre palatinal. Privită fața vestibulară, coletul are o ușoară înclinare spre distal. Datorită înclinării spre palatinal a rădăcinii, vîrfurile celor doi cuspizi sînt situate pe același plan.

Particularități clinico-terapeutice

— Erupția primului premolar superior este, în general, lipsită de fenomene patologice.

— Leziunea carioasă îl afectează frecvent și intens, ceea ce-i determină complicația și extracția.

— Tratamentele endodontice în scopul permeabilizării canalelor radiculare sînt uneori însoțite de dificultăți.

— Restaurarea protetică ridică deseori probleme, deoarece trebuie să fie interesați și alți dinți vecini (caninul și al doilea premolar).

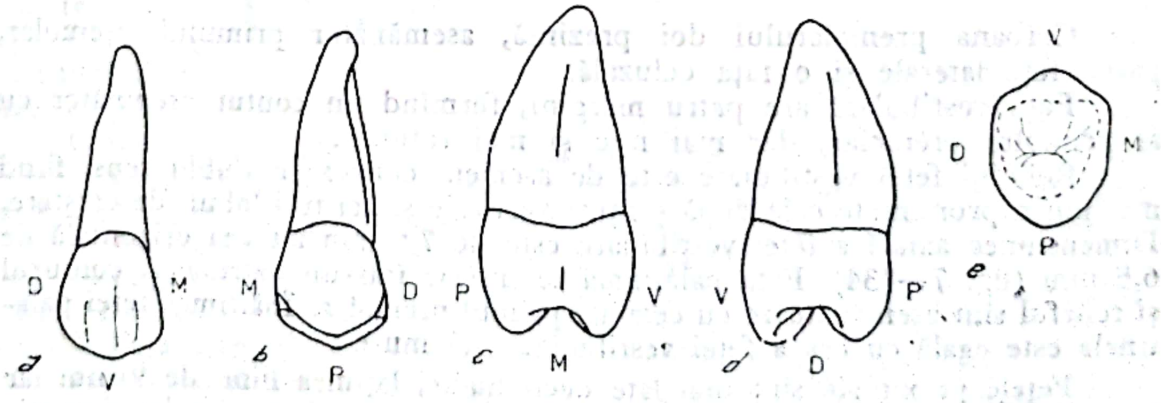

Fig. 7—131. Premolarul doi superior. *a* — Fața vestibulară; *b* — fața palatinală; *c* — fața mezială; *d* — fața distală; *e* — fața ocluzală.

Scanned with OKEN Scanner

2. PREMOLARUL DOI SUPERIOR

Generalităţi. Premolarul doi superior este al cincilea dinte de la linia mediană maxilară. Este dintele care prezintă mult asemănări cu primul premolar, fiind relativ uşor de confundat (fig. 7—131). Volumul coronar şi radicular este mai mic decît al primului premolar (fig. 7—132).

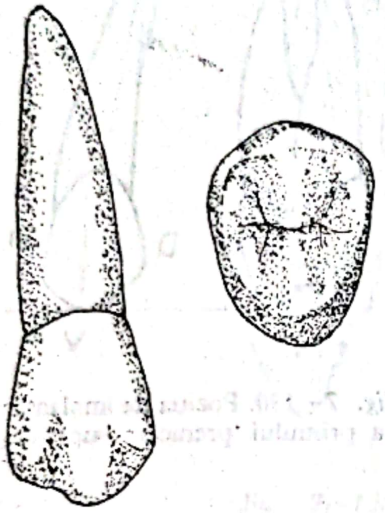

Fig. 7—132. Premolarul doi superior prezintă asemănări cu primul premolar.

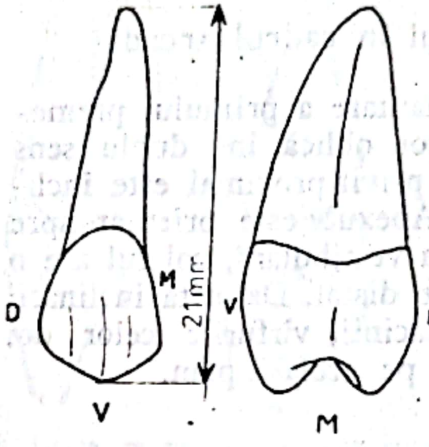

Fig. 7—133. Dimensiunea totală a premolarului doi superior.

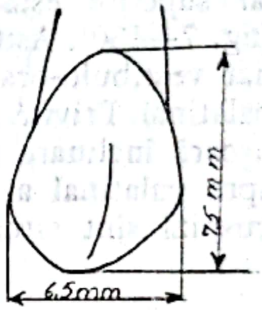

Fig. 7—134. Faţa vestibulară a premolarului doi superior.

Dimensiunea totală a dintelui în axul lung (înălţimea) măsoară aproximativ 21 mm (fig. 7—133), înălţimea coroanei este de 7,5 mm.

Cronologie. Calcificarea începe la vîrsta de 2—2 1/2 ani. Coroana este formată complet la vîrsta de 6—7 ani, calcificarea întregului dinte se termină la vîrsta de 12—14 ani. Erupţia se produce la 10 ani.

Morfologia coroanei

Coroana premolarului doi prezintă, asemănător primului premolar, patru feţe laterale şi o faţă ocluzală.

Faţa vestibulară are patru margini, formînd un contur asemnător cu al primului premolar, dar mai mic şi mai rotunjit.

Relieful feţei vestibulare este de asemeni convex în dublu sens, fiind mai puţin pronunţate cele două şanţuri verticale şi cei trei lobuli de creştere. Dimensiunea axială a feţei vestibulare este de 7,5 mm iar cea orizontală de 6,5 mm (fig. 7—134). Faţa palatinală se înscrie într-un patrulater, conturul şi relieful sînt asemănătoare cu cele ale primul premolar. Înălţimea feţei palatinale este egală cu cea a feţei vestibulare (7,5 mm).

Feţele proximale sînt mai late decît înalte, lăţimea fiind de 9 mm iar înălţimea de 7,4 mm. Relieful este plan-convex, convexitatea fiind mai exprimată la faţa distală.

Scanned with OKEN Scanner

Fața ocluzală are aceleași elemente morfologice cu a primului premolar, cu deosebirea că este mai mică. Cei doi cuspizi vestibular și palatinal sînt egali.. Cei doi cuspizi sînt plasați central unul față de celălalt. Șanțul intercuspidian împarte fața ocluzală în două părți cu dimensiuni egale.

Morfologia rădăcinii

Rădăcina este în general unică, dar poate prezenta și două rădăcini. În mod excepțional sînt trei rădăcini. Rădăcina unică este foarte mult aplatizată în sens mezio-distal (fig. 7—135). Pe cele două fețe proximale există cîte o depresiune axială, care poate fi mai adîncă luînd forma unor șanțuri.

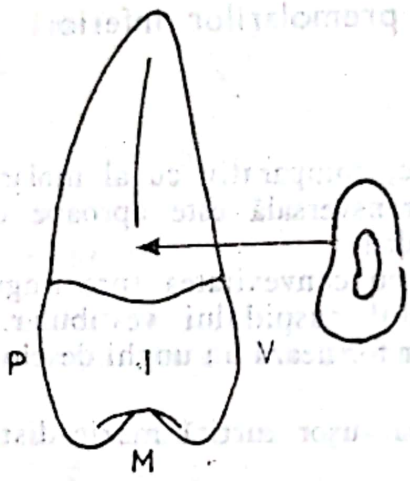

Fig. 7—135. Rădăcina premolarului doi superior.

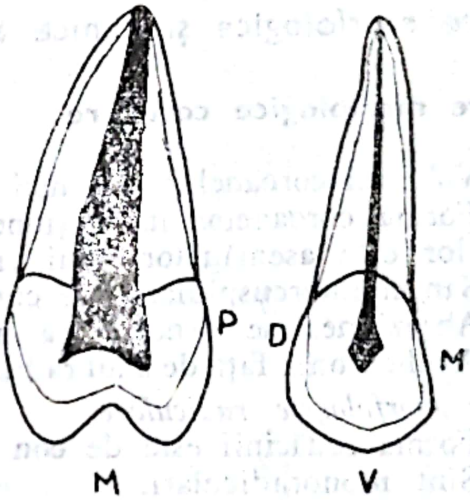

Fig. 7—136. Camera pulpară și canalul radicular la premolarul doi superior.

În general, în interiorul rădăcinii există numai un singur canal, cu forma secțiunii orizontale asemănătoare secțiunii radiculare, fiind larg. În interiorul rădăcinii sînt rar întîlnite două canale radiculare. Dimensiunile rădăcinii sînt în general mari, dar există multe variații dimensionale, cînd aceasta apare mai redusă volumetric.

Camera pulpară are forma coroanei, avînd două coarne pulpare și dimensiuni destul de mari. Se continuă cu canalul radicular printr-o comunicare largă (fig. 7—136).

Caracteristicile principale ce favorizează identificarea:

— Coroana are formă paralelipipedică cu dimensiuni mai reduse decît primul premolar și cu unghiurile mult rotunjite.

— Fața ocluzală prezintă un contur oval.

— Fața ocluzală este bicuspidă, cei doi cuspizi sînt egali ca volum și plasați central.

— Fața mezială este mai convexă decît a primului premolar.

— Rădăcina este mai mică, foarte mult aplatizată mezio-distal.

Implantarea dintelui în cadrul arcadei

Premolarul doi ocupă o poziție aproape verticală în șirul dinților arcadei.

Scanned with OKEN Scanner

Prezintă o foarte ușoară înclinare a apexului radicular spre palatinal și spre distal.

Particularități clinico-terapeutice

—Erupția se produce fără fenomene patologice.

—Leziunile carioase apar frecvent, profund și la vîrstă tînără.

—Extracțiile nu sînt dificile, deoarece există o singură rădăcină.

—Din punct de vedere fizionomic, fața vestibulară apare mai puțin vizibilă.

—Infecțiile periapicale se pot propaga la sinusul maxilar, de asemenea, extracțiile dificile pot afecta peretele inferior al sinusului.

Caractere morfologice și clinice ale premolarilor inferiori

Caractere morfologice coronare

—Volumul coroanelor este mai mic, comparativ cu al molarilor.

—Forma coroanelor în secțiune transversală este aproape circulară, aspectul lor este asemănător unui cilindru.

—Șanțul intercuspidian este curb, cu convexitatea spre lingual.

—Abraziunea se produce la nivelul cuspidului vestibular.

—Axul coronar față de axul radicular formează un unghi deschis lingual.

Caractere morfologice radiculare

—Forma rădăcinii este de con efilat ușor turtită mezio-distal.

—Sînt monoradiculari.

—Rădăcina prezintă un singur canal radicular.

Particularități clinico-terapeutice

—Erupția se produce între 10 și 11 ani.

—Leziunile carioase îi afectează mai puțin, comparativ cu cei superiori.

—Participă în fizionomie, fiind vizibile fețele ocluzale și treimea incizală a fețelor vestibulare.

—Tratamentul endodontic se realizează fără dificultăți, fiind un singur canal radicular, în general larg deschis.

—Apexurile celor doi premolari inferiori sînt în vecinătatea găurii mentoniere.

3. PRIMUL PREMOLAR INFERIOR

Generalități. Ocupă o poziție în cadrul arcadei inferioare la distanță de linia mediană, fiind cel de al patrulea dinte. Este cel mai mic premolar al dentiției (fig. 7—137), uneori prezintă o morfologie caracteristică, de graniță, asemănătoare cu caninul (fig. 7—138).

Dimensiunea totală a dintelui în axul lung (lungimea) măsoară aproximativ 23 mm (fig. 7—139), înălțimea coroanei este de 8 mm.

Scanned with OKEN Scanner

Cronologie. Calcificarea începe la vîrsta de 1—2 ani. Coroana este formată complet la vîrsta de 5—6 ani. Calcificarea întregului dinte se termină la vîrsta de 12—13 ani. Erupția se produce la 9—10 ani.

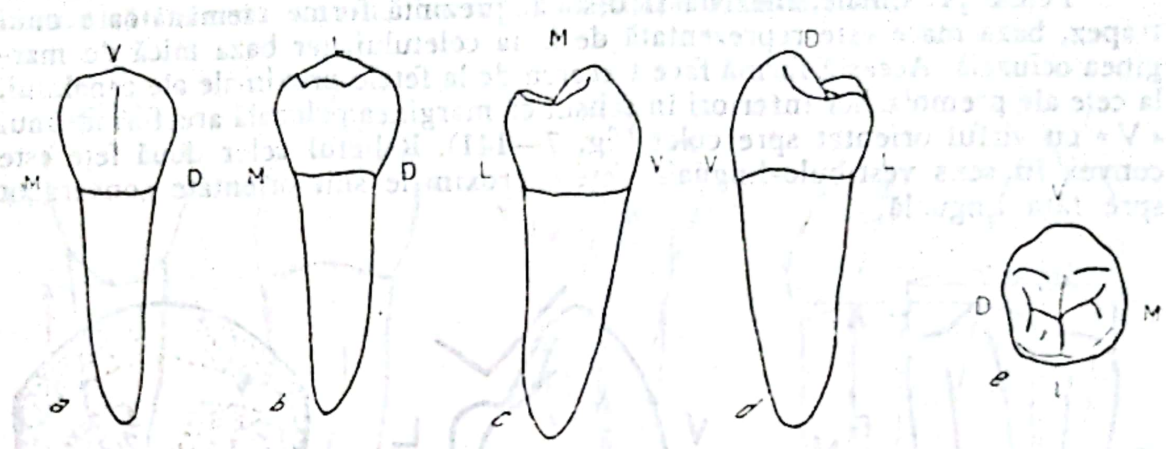

Fig. 7—137. Primul premolar inferior. *a* — Fața vestibulară; *b* — fața linguală; *c* — fața mezială; *d* — fața distală; *e* — fața ocluzală.

Morfologia coroanei

Coroana are o formă aproape cilindrică, prezintă patru fețe laterale și o față ocluzală.

Fața vestibulară (fig. 7—140) este delimitată de două margini proximale, o margine de colet și de marginea ocluzală. Marginile proximale sînt ușor curbe și convergente spre linia de colet, care are o formă de semicerc cu concavitatea orientată ocluzal. Marginea distală este mai scurtă și mai convexă. Forma conturului este asemănătoare cu cea a caninului dar cu dimensiuni mai reduse și cu unghiul («V»-ul ocluzal) mult mai deschis. Înălțimea feței vestibulare este de 8 mm, iar lățimea este de 6,9 mm.

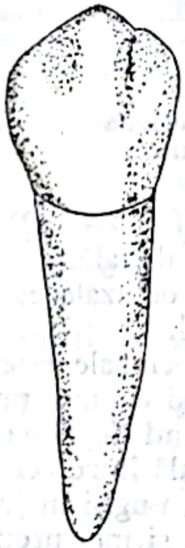

Fig. 7—138. Primul premolar inferior se aseamănă cu caninul.

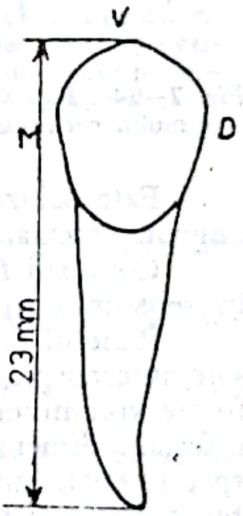

Fig. 7—139. Dimensiunea totală a primului premolar inferior.

Relieful este convex în două sensuri, dar convexitatea în sens mezio distal este mai accentuată pe toată lungimea coroanei. Convexitatea maximă este situată la unirea treimii meziale cu treimea cervicală. Relieful feței vestibulare cuprinde și cele două șanțuri verticale ce delimitează trei lobi de creștere, lobul central fiind cel mai proeminent.

Fața linguală are dimensiuni mult mai reduse decît fața vestibulară. În general, cuspidul lingual nu este dezvoltat, rămîne cu dimensiuni mici și se aseamănă cu un cingulum voluminos. În asemenea situații, înălțimea acestei fețe ajunge la două treimi sau chiar la jumătate din înălțimea feței

vestibulare. Dacă dimensiunea cuspidului lingual este mare și înălțimea feței respective dobîndește valori mai crescute. Relieful feței linguale este convex, mult accentuat, în sens transversal și axial.

Fețele proximale, mezială și distală, prezintă forme asemănătoare unui trapez, baza mare este reprezentată de linia coletului, iar baza mică de marginea ocluzală. Această formă face trecerea de la fețele proximale ale canalului, la cele ale premolarilor inferiori în sensul că marginea ocluzală are forma unui « V » cu vîrful orientat spre colet (fig. 7—141). Relieful celor două fețe este convex în sens vestibulo-lingual. Fețele proximale sînt orientate convergent spre fața linguală.

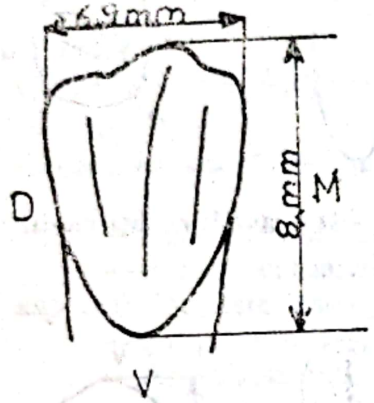

Fig. 7—140. Fața vestibulară a primului premolar inferior.

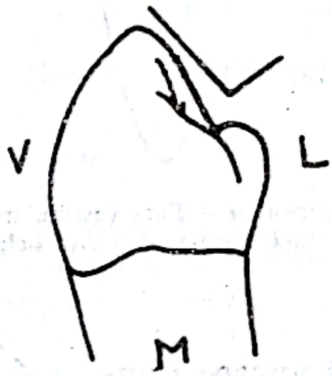

Fig. 141. Fața mezială a primului premolar inferior.

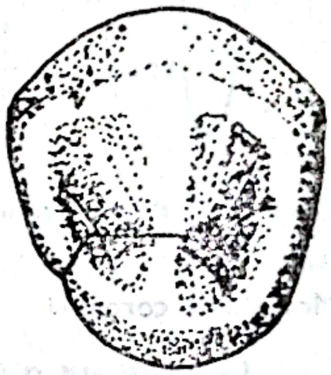

Fig. 7—142. Fața ocluzală a primului premolar inferior.

Fața ocluzală (fig. 7—142) este delimitată de patru margini: vestibulară, linguală, mezială și distală.

Conturul feței ocluzale este aproximativ circular dar este ușor aplatizat în sens mezio-distal.

Relieful feței ocluzale este reprezentat de doi cuspizi, două fosete, un șanț intercuspidian și de mai multe creste de smalț. Cuspidul vestibular este foarte voluminos, fiind de două ori mai mare decît cuspidul lingual. Această diferență dimensională între cei doi cuspizi determină înclinarea feței ocluzale spre lingual, într-un unghi în jur de 45°. Creasta ocluzală a cuspidului vestibular este mai mare și mai pronunțată decît cea a cuspidului lingual. Crestele esențiale ale celor doi cuspizi separă depresiunea feței ocluzale în patru versante: două distale și două meziale. Șanțul interlobar este mic, traiectul lui este ușor concav spre vestibular. Acest șanț unește fosetele proximale ce sînt delimitate de crestele marginale de smalț. Foseta distală este, în general, mai largă decît foseta mezială. Șanțul intercuspidian este situat mai aproape de marginea linguală și are o adîncime redusă, ceea ce creează imaginea că cei doi cuspizi sînt uniți între ei.

Morfologia rădăcinii

Primul premolar inferior are întotdeauna o singură rădăcină, cu o formă de con efilat, aplatizată ușor mezio-distal, lungă de circa 15 mm (fig. 7—143).

Pe fețele mezială și distală prezintă cîte un șanț longitudinal, cel mezial este mai accentuat. Camera pulpară (fig. 7—144) cu o formă asemănătoare coroanei iar cu dimensiuni reduse, are, corespunzător celor doi cuspizi, două coarne, unul mai mare vestibular și altul mai mic lingual. Camera pulpară comunică cu canalul radicular al cărui diametru este mare.

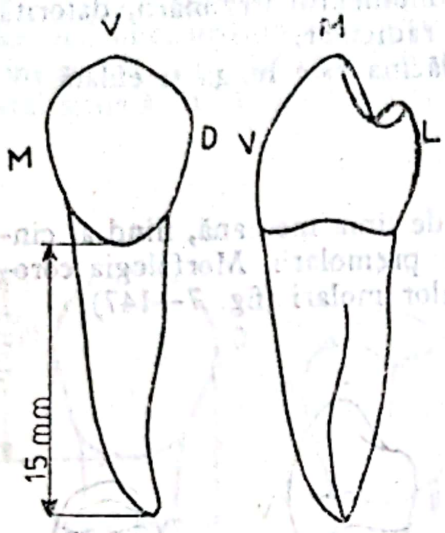

Fig. 7—143. Rădăcina primului premolar inferior.

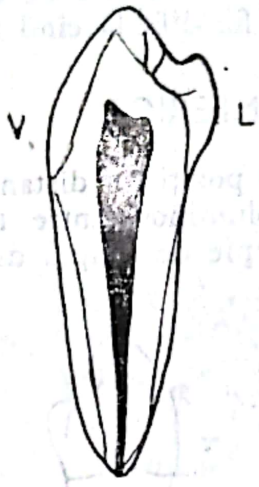

Fig. 7—144. Camera pulpară și canalul radicular la primul premolar inferior.

Fig. 7—145. Primul premolar inferior. Unghiul dintre axul coronar și cel radicular.

Fig. 7—146. Poziția de implantare a primului premolar inferior.

Caracteristici principale ce favorizează identificarea:

— Coroana are o formă cilindrică, marcată de o diferență evidentă între înălțimea feței vestibulare și cea a feței linguale.

— Fața ocluzală are contur circular, ușor aplatizat mezio-distal cu planul înclinat spre lingual într-un unghi de 45°.

— Cuspizii, în număr de doi, cu vizibilă disproporție volumetrică (cel vestibular de două ori mai mare decît cel lingual).

— Fosetele ocluzale în număr de două, cea distală mai larg deschisă decît cea mezială.

— Rădăcina este unică, în formă de con efilat, aplatizată ușor mezio-distal.

— Între axul coronar și axul radicular se formează un unghi deschis lingual (fig. 7—145).

Implantarea dintelui în cadrul arcadei

Poziția de implantare a rădăcinii primului premolar inferior este aproape verticală. Coroana apare ușor înclinată spre lingual, zona coletului feței vestibulare fiind situată pe un plan mai avansat decît marginea ocluzală a aceleiași fețe. Înclinarea coroanei cu implantarea verticală a rădăcinii, este posibilă datorită angulației care există între axul coronar și cel radicular (fig. 7—146).

Scanned with OKEN Scanner

Particularități clinico-terapeutice

— Erupția nu este însoțită de fenomene patologice.
— Leziunea carioasă este localizată într-un procent mai scăzut.
— Tratamentul conservativ se realizează fără dificultate, în afară de existența pericolului de a se crea cale falsă în momentul trepanării, datorită direcției diferite a axului coronar față de cel radicular.
— Extracția poate să fie dificilă cînd rădăcina este lungă și efilată.

4. PREMOLARUL DOI INFERIOR

Generalități. Ocupă o poziție la distanță de linia mediană, fiind al cincilea dinte. Este cel mai voluminos dintre toți premolarii. Morfologia coronară are caractere ce-l apropie de grupul dinților molari (fig. 7—147).

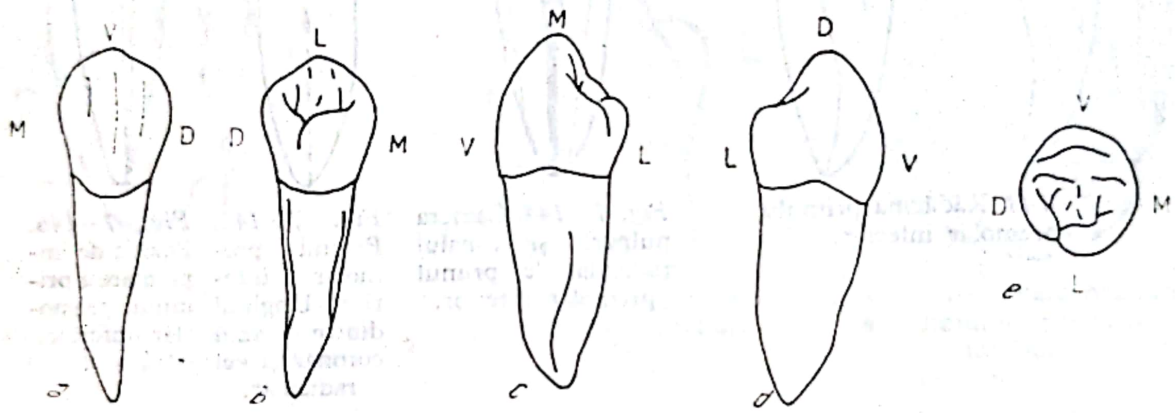

Fig. 7—147. Premolarul doi inferior. *a* — Fața vestibulară; *b* — fața linguală; *c* — fața mezială; *d* — fața distală; *e* — fața ocluzală.

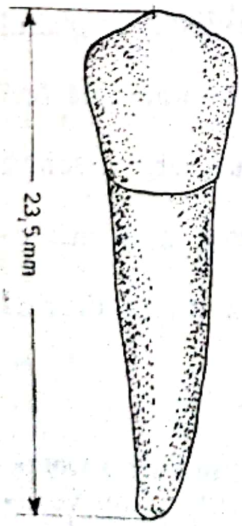

Fig. 7—148. Dimensiunea totală a premolarului doi inferior.

Dimensiunea totală a dintelui (fig. 7—148) măsoară în axul lung aproximativ 23,5 mm, înălțimea coroanei este de 8 mm.

Cronologie. Calcificarea începe la vîrsta de 2—2 1/2 ani. Coroana este formată complet la vîrsta de 6—7 ani. Calcificarea întregului dinte se termină la vîrsta de 13—14 ani. Erupția se produce la 11 ani.

Morfologia coroanei

Coroana premolarului al doilea este cea mai voluminoasă dintre toate coroanele premolarilor.

Forma coroanei este cuboidală cu doi sau trei lobi.

Coroana prezintă patru fețe laterale și o față ocluzală.

Fața vestibulară (fig. 7—149) are înălțimea de 8 mm, egală cu cea a primului premolar. Marginile proximale prezintă dimensiuni egale cu cele ale feței vestibulare a primului premolar, dar marginea incizală și cea de colet

sînt mai mari, de unde rezultă diametrul mezio-distal de 7,2—7,4 mm. «V»-ul marginii ocluzale este mai aplatizat decît la ceilalți premolari.

Relieful este convex în sens vertical și transversal, convexitatea maximă fiind situată în treimea cervicală. Pe această față, apar vizibile în treimea ocluzală două șanțuri verticale ce delimitează cei trei lobi de creștere.

Fața linguală (fig. 7—150) are un contur asemănător cu fața vestibulară dar mai mic, înălțimea este de 6,5 mm. Relieful este reprezentat de o dublă convexitate, în sens mezio-distal și cervico-ocluzal. Convexitatea maximă este situată în treimea mijlocie.

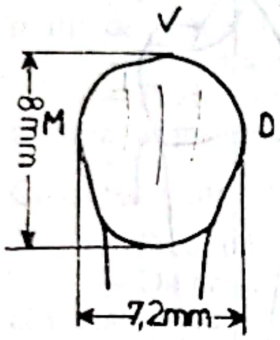

Fig. 7—149. Fața vestibulară a premolarului doi inferior.

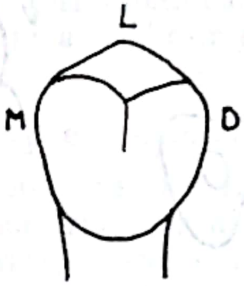

Fig. 7—150. Fața linguală a premolarului doi inferior.

Fig. 7—151. Fața ocluzală a premolarului doi inferior cu 2 cuspizi.



Fig. 7—152. Fața ocluzală a premolarului doi inferior cu 3 cuspizi.

Fața vestibulară și fața linguală sînt convergente spre ocluzal, de unde rezultă situarea diametrului maxim în sens vestibulo-lingual în treimea cervicală, iar cel mai mic la nivelul feței ocluzale.

Fața ocluzală prezintă un contur ce se încadrează într-un patrulater cu unghiurile rotunjite, delimitat de următoarele margini: vestibulară, linguală, mezială și distală. Marginea vestibulară este mai mare decît cea linguală. Ambele margini reprezintă crestele ocluzale (sagitale) de smalț ale celor doi cuspizi, așa cum a fost descris și la ceilalți premolari. Marginile proximale sînt convergente spre lingual, marginea mezială fiind mai mare decît cea distală.

Relieful feței ocluzale poate să prezinte două variante morfologice: cu doi cuspizi (fig. 7—151) sau cu trei cuspizi (fig. 7—152).

Dacă prezintă doi cuspizi, cuspidul vestibular are dimensiuni mai mari decît cuspidul lingual. Șanțul intercuspidian are direcție mezio-distală dar nu este rectiliniu ci este sub forma unei linii curbe, cu concavitatea orientată vestibular.

Fosetele marginale, mezială și distală, se află mai aproape de regiunea vestibulară a coroanei; la fel ca la primul premolar foseta distală este mai mare decît cea mezială.

Dacă prezintă 3 cuspizi, formă care este destul de frecvent întîlnită, conturul feței ocluzale este mai pătrat, iar latura linguală este mai mare decît cea vestibulară. Prezintă o fosetă centrală din care pornesc trei șanțuri. Șan-

țurile mezio-distal și centro-lingual prin unire au forma literei Y. În ordinea mărimii cuspizii sînt: vestibulari, mazio-lingual și disto-lingual.

Morfologia rădăcinii

Rădăcina este unică (fig. 7—153), dar prezintă dimensiuni mai mari decît rădăcina primului premolar, atît axial cît și transversal. Este mai mult sau mai puțin circulară pe secțiunea transversală și are apexul rotunjit, înclinat distal. Spre deosebire de primul premolar nu prezintă șanțuri longitudinale pe fețele proximale ale rădăcinii.

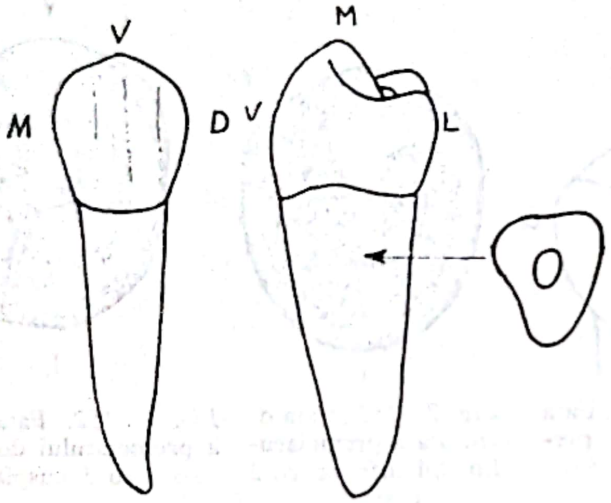

Fig. 7—153. Rădăcina premolarului doi inferior.

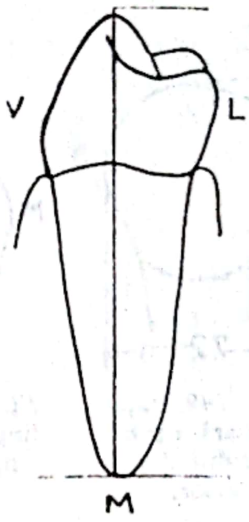

Fig. 7—154. Implantarea premolarului doi inferior.

Caracteristici principale ce favorizează identificarea:

—Coroana este voluminoasă, avînd cea mai mare circumferință dintre toți premolarii.

—Forma cilindrică a coroanei cu doi cuspizi aproape egali, rotunjiți sau cu trei cuspizi.

—Conturul ocluzal aproape pătrat fără aplatizare mezio-distală.

—Rădăcina este unică, de formă conică foarte ușor aplatizată mezio-distal, apexul înclinat distal și rotunjit.

Implantarea dintelui în cadrul arcadei

Poziția de implantare a rădăcinii premolarului doi inferior este caracterizată de o înclinare mai pronunțată spre lingual decît a primului premolar inferior (fig. 7—154).

Particularități clinico-terapeutice

—Erupția este urmată uneori de o poziționare a premolarului doi inferior spre lingual sau vestibular care se datorește erupției lui într-un spațiu cuprins între primul premolar și primul molar, care poate fi micșorat în sens mezio-lateral.

—Leziunea carioasă este localizată într-un procent mai scăzut.

Scanned with OKEN Scanner

— Extracția poate să fie dificilă cînd rădăcina este mai voluminoasă și cu apexul mult orientat spre distal.

Caractere morfologice și clinice comune ale molarilor

Caractere morfologice coronare

— Volumul coroanelor este cel mai mare comparativ cu restul dinților unei arcade.
— Forma coroanelor este cuboidală.
— Prezintă un număr mare de cuspizi (între 3 și 5).
— Prezintă pe fața ocluzală mai multe șanțuri intercuspidiene și mai mult de două fosete.
— Prezintă șanțuri interlobare pe fețele vestibulare și orale.
— Poziția lor pe arcadă este posterioară, în zona unde se produce triturarea alimentelor.

Caractere morfologice radiculare

— Prezintă două sau trei rădăcinl.
— Datorită numărului și dimensiunilor mari ale rădăcinilor, posedă cea mai mare suprafață parodontală.
— Divergența mai mică sau mai mare a rădăcinilor le asigură o stabilitate mai mare.

Particularități clinico-terapeutice

1. Din punct de vedere al erupției, sînt primii dinți permanenți care apar pe arcade, de la vîrsta de 6 ani, înapoia ultimului molar al dentiției temporare.
2. Rolul lor în masticație este preponderent, față de cel din fonație și fizionomie.
3. Leziunile carioase îi afectează precoce și intens, prin localizarea lor la nivelul șanțurilor intercuspidiene și a fosetelor.
4. Datorită presiunilor puternice la care sînt supuși se abreazează mai mult decît restul dinților.
5. Tratamentul conservativ se execută cu unele dificultăți datorită poziției posterioare pe arcade și a numărului mare de rădăcini.
6. Extracțiile sînt efectuate cu dificultate datorită implantării radiculare și a poziției posterioare în cavitatea bucală.
7. Restaurarea protetică impune realizarea unor construcții rezistente la presiunile ocluzale mari.

CARACTERE MORFOLOGICE ȘI CLINICE ALE MOLARILOR SUPERIORI

Caractere morfologice deosebite coronare

1. Din punct de vedere al volumului, coroanele prezintă cele mai mari dimensiuni în cadrul arcadei superioare. Volumul este în descreștere dinspre mezial către distal, primul molar este cel mai mare iar ultimul cel mai mic.

Scanned with OKEN Scanner

2. Forma coroanelor este caracterizată de o aplatizare evidentă în sens mezio-distal.

3. Forma cuboidală coronară prezintă diametrul maxim vestibulo-palatinal.

4. Dintre toate fețele laterale, fețele meziale sînt cele mai întinse.

5. Șanțul de pe fețele vestibulare se termină într-o fosetă.

6. Molarii superiori prezintă pe fața ocluzală patru cuspizi.

7. Fosetele sînt în număr de patru (două principale și două secundare).

8. Șanțurile intercuspidiene sînt în număr de trei.

9. Dispoziția cuspizilor și ordinea mărimii se menține pentru toți molarii superiori.

Caractere morfologice radiculare

1. Rădăcinile sînt în număr de trei, situate două vestibular și una palatinal.

2. Rădăcina palatinală este turtită în sens vestibulo-palatinal iar cele vestibulare în sens mezio-diastal.

3. Ordinea mărimii rădăcinilor este următoarea: rădăcina palatinală, rădăcina mezio-vestibulară și disto-vestibulară.

4. Divergența dintre rădăcini este variabilă.

5. Canalele radiculare sînt în număr de trei, cel mai mare este cel palatinal și cel mai mic este cel disto-vestibular.

6. Apexurile radiculare prezintă raporte cu sinusul maxilar.

Particularitățile clinico-terapeutice

— Erupția se produce după cea a molarilor inferiori.

— Abraziunea este intensă la nivelul cuspizilor palatinali.

— Tratamentul conservativ se realizează mai dificil decît la cei inferiori.

— Extracțiile sînt efectuate cu dificultate datorită divergenței rădăcinilor.

— Complicațiile infecțioase periapicale pot difuza în lojiile profunde din vecinătate, uneori cu evoluție severă.

CARACTERE MORFOLOGICE INDIVIDUALE ALE MOLARILOR

1. PRIMUL MOLAR SUPERIOR

Generalități. În cadrul arcadei superioare ocupă o poziție din zona laterală, fiind situat în spatele celui de al doilea premolar, pe locul șase. Se mai numește și molarul de șase ani superior, deoarece erupe la această vîrstă. Este cel mai mare dinte al arcadei superioare. Are o morfologie caracterizată de prezența a patru lobi, separați de șanțuri și uniți de creste de smalț (fig. 7—155). Dimensiunea totală a dintelui este de aproximativ 25,2 mm (fig. 7—156), înălțimea coroanei este de 7,5 mm.

Scanned with OKEN Scanner

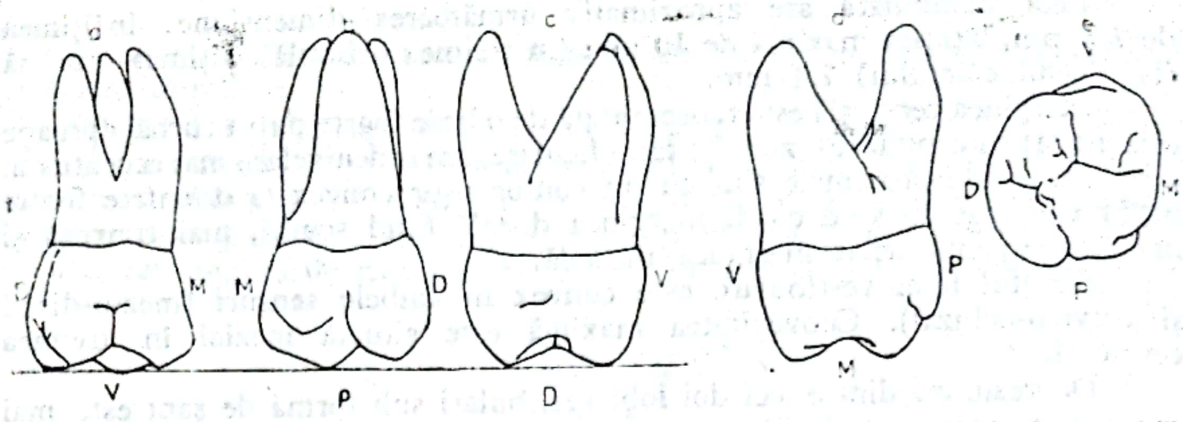

Fig. 7—155. Primul molar superior. *a*—Faţa vestibulară; *b*—faţa palatinală; *c*—faţa mezială; *d* — faţa distală; *e* — faţa ocluzală.

Cronologie. Calcificarea dintelui începe la naştere sau înainte de naştere cu puţin timp.
coroana este formată complet la doi ani şi jumătate, trei ani. Calcificarea întregului dinte se termină la vîrsta de 9—10 ani. Erupţia se produce la vîrsta de 6 ani.

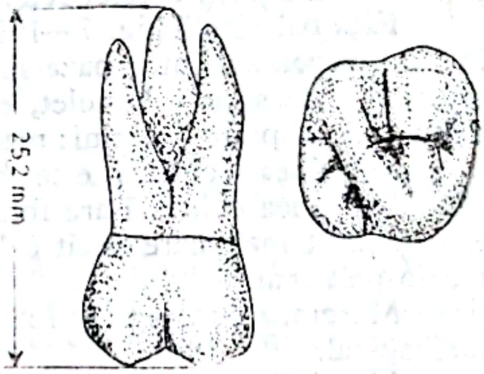

Fig. 7—156. Dimensiunea totală a primului molar superior.

Morfologia coroanei

Coroana are o formă cuboidală (fig. 7—157), formată din patru lobi. Prezintă patru feţe laterale: vestibulară, palatinală, mezială şi distală şi o faţă ocluzală.

Faţa vestibulară (fig. 7—158) este delimitată de patru margini: ocluzală, cervicală, mezială şi distală. Conturul este asemănător cu un trapez orientat cu baza mare ocluzal.

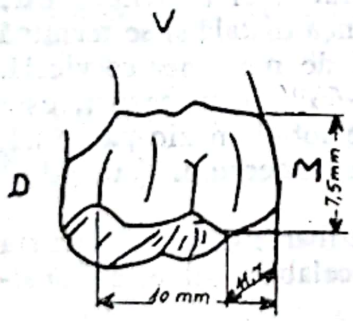

Fig. 7—157. Coroana primului molar superior.

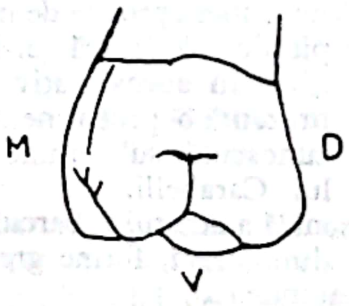

Fig. 7—158. Faţa vestibulară a primului molar superior.

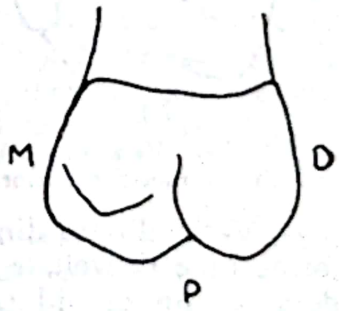

Fig. 7—159. Faţa palatinală a primului molar superior.

Marginea ocluzală are forma unei linii frînte, care se poate asemăna cu un dublu « V ». Cele două « V »-uri sînt inegale, cel mezial este mai mare decît cel distal. Braţele « V «-urilor sînt mult deschise şi ele reprezintă relieful cuspizilor mezio-vestibular şi disto-vestibular.

Fața vestibulară are aproximativ următoarea dimensiune: înălțimea de 7,5 mm, lățimea maximă de 10 mm (în treimea ocluzală), lățimea minimă (la nivelul coletului) 7,4 mm.

Marginea cervicală este reprezentată de o linie foarte puțin curbă, aproape orizontală; corespunzător zonei interradiculare, are o denivelare mai accentuată.

Marginile proximale sînt cu un contur ușor convex și orientate foarte puțin convergente spre colet, marginea distală fiind scurtă, mai convexă și mai convergentă decît marginea mezială.

Relieful feței vestibulare este convex în ambele sensuri (mezio-distal și cervico-ocluzal). Convexitatea maximă este situată mezial în treimea cervicală.

Depresiunea dintre cei doi lobi vestibulari sub formă de șanț este mai aproape de marginea distală, ceea ce rezultă că lobul mezial este mai mare decît cel distal. La extremitatea șanțului există foseta vestibulară situată la jumătatea înălțimii acestei fețe.

Fața palatinală (fig. 7—159). Conturul se înscrie tot ca la fața vestibulară într-un trapez dar între baza mare care este situată ocluzal (10,2 mm) și baza mică, ce este situată la colet, există o diferență mai mare. Această față este delimitată de patru margini: marginea ocluzală, cea de colet și două proximale.

Marginea ocluzală este bilobată, corespunzător celor doi cuspizi.

Marginea ocluzală are forma tot a unui dublu « V », dar « V »-ul mezial este cu mult mai mare decît cel distal, deoarece el reprezintă relieful lobului mezio-palatinal.

Marginea de colet are forma unei linii ușor curbe cu convexitatea orientată apical.

Marginile proximale sînt convergente spre colet și cu diferență dimensională mai mare între marginea mezială și marginea distală.

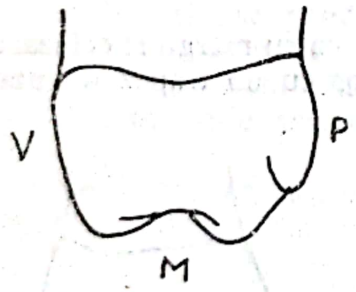

Fig. 7—160. Fața mezială a primului molar superior.

Relieful feței palatinale este convex în cele două sensuri, convexitatea maximă este situată în zona treimii mijlocii.

Șanțul palatinal își are originea pe fața ocluzală, traiectul său la nivelul feței palatinale este mult mai aproape de marginea distală și se termină pierdut, la mică distanță de marginea cervicală.

În aproximativ 50—60% din cazuri, este prezentă o proeminență pe lobul mezio-palatinal, cunoscută sub numele de tuberculul (cuspidul) lui Carabelli.

Variabilitatea dimenisonală a acestui tubercul este foarte mare, pot exista forme bine dezvoltate sau, dimpotrivă, forme greu decelabile. El este considerat ca un cuspid supranumerar.

Fața mezială (fig. 7—160) este cea mai lată față dintre toate fețele laterale. Prezintă următoarele dimensiuni: în sens vestibulo-palatinal la nivelul coletului este de 10 mm, în treimea cervicală de 11,7 mm, la marginea ocluzală este de 7 mm, iar înălțimea de 7,5 mm.

Relieful feței meziale este plan în sens vertical și convex în sens vestibulo-palatinal. Convexitatea maximă este situată în apropierea marginii ocluzale, în zona cervicală, central, există o ușoară depresiune.

Scanned with OKEN Scanner

Fața distală are conturul asemănător cu al feței meziale, dar mult mai redus ca întindere.

Relieful feței distale este convex în ambe.le sensuri.

Fața ocluzală (fig. 7—161 a, b) a primului molar superior se înscrie într-un paralelogram cu diametrul maxim situat între cuspidul mezio-vestibular și disto-palatinal. Unghiurile mezio-palatinale și disto-vestibulare sînt obtuze, iar unghiurile mezio-vestibular și disto-palatinal sînt ascuțite.

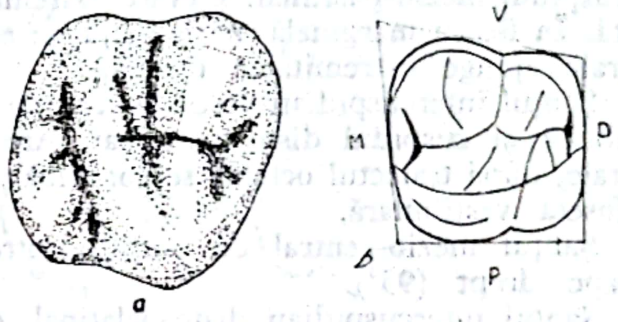

Fig. 7—161. Fața ocluzală a primului molar superior. *a* — vedere de ansamblu; *b* — fața ocluzală se înscrie într-un paralelogram.

Conturul acestei fețe este format de cele patru margini: vestibulară, palatinală, mezială și distală.

Marginea vestibulară este convexă, bilobată, cu dimensiuni de 10 mm și corespunde crestelor sagitale (ocluzale) de smalț ale cuspizilor vestibulari. Șanțul interlobar o împarte în două părți inegale, cea mezială fiind mai mare decît cea distală.

Marginea palatinală, este de asemeni bilobată, dar cu partea mezială de două ori mai mare decît cea distală. Ea este formată de crestele sagitale de smalț ale celor doi lobi palatinali. Dimensiunea marginii palatinale este mai mare decît marginea vestibulară. Marginea vestibulară, față de marginea palatinală, este convergentă spre distal.

Marginea mezială este cea mai mare margine măsurînd aproximativ 11,7 mm. Marginea mezială cu marginea vestibulară formează un unghi ascuțit (75°), iar cu cea palatinală formează un unghi obtuz (105°). Marginea mezială este reprezentată de creasta marginală de smalț. Marginea distală este mai mică (10,5 mm) și convexă. Între marginea distală și marginea vestibulară se formează un unghi de 105° iar între ea și marginea palatinală un unghi de 75°.

Relieful feței ocluzale este reprezentat de următcarele elemente: patru cuspizi, trei fosete, trei șanțuri și mai multe creste de smalț.

Cuspizii sînt orientați astfel: doi vestibular (mezio-vestibular și disto-vestibular) și doi palatinal (mezio-palatinal și disto-palatinal). În ordinea mărimii cuspizii sînt: mezio-palatinal, mezio-vestibular, disto-vestibular și disto-palatinal.

Cuspidul mezio-palatinal este unit de cuspidul disto-vestibular printr-o creastă de smalț numită creasta oblică de smalț. Această creastă de smalț, care rezultă din unirea crestelor esențiale de smalț ale celor doi cuspizi, este angulată (160°) cu deschiderea unghiului orientată mezial.

Lobul mezio-vestibular este complet separat de lobul disto-palatinal, prin creasta oblică de smalț și prin șanțurile interlobare. Crestele esențiale de smalț ale cuspizilor sînt ușor convexe și mai apropiate de marginea mezială, rezultînd pantele meziale cu dimensiuni mai reduse și mai abrupte decît pantele distale.

Șanțurile intercuspidiene de pe fața ocluzală sînt în număr de trei: mezio-central, centro-vestibular și disto-palatinal.

Șanțul intercuspidian mezio-central separă cuspidul mezio-vestibular de cuspidul mezio-palatinal. Fiecare extremitate a șanțului, se află în cîte o fosetă. În foseta marginală mezială ajunge extremitatea mezială, iar în foseta centrală ajunge extremitatea distală.

Șanțul intercuspidian vestibulo-central este situat între cuspidul mezio-vestibular și cuspidul disto-vestibular. Are o extremitate la nivelul fosetei centrale, după traiectul ocluzal se continuă pe fața vestibulară, terminîndu-se în foseta vestibulară.

Șanțul mezio-central cu șanțul centro-vestibular formează un unghi aproape drept (95°).

Șanțul intercuspidian disto-palatinal, este situat între cuspidul mezio-palatinal și creasta oblică de smalț, și se continuă cu șanțul de pe fața palatinală.

Sînt descrise cazuri cînd din foseta centrală se formează un șanț puțin exprimat, care traversează creasta oblică de smalț și ajunge perpendicular pe direcția șanțului disto-palatinal.

Fosetele de la nivelul feței ocluzale sînt în număr de trei. Două fosete sînt principale, situate mezial și distal, delimitate de crestele marginale de smalț și o fosetă este secundară, aflată la intersecția șanțului vestibulo-central cu șanțul mezio-central.

Crestele de smalț sînt reprezentate de: crestele marginale mezială și distală care se unesc cu crestele sagitale ale cuspizilor vestibulari și palatinali și crestele esențiale.

Distanța dintre vîrfurile cuspizilor vestibulari și palatinali este de 7 mm iar diametrul maxim al coroanei este de 11,7 mm. Diametrul coroanei este mai mare decît al feței ocluzale cu 4,7 mm; această diferență este dată de convergența spre ocluzal a celor două fețe, vestibulară și palatinală, cea palatinală avînd o convergență mai accentuată. Fețele proximale sînt convergente spre colet și divergente spre ocluzal, unde apare diametrul maxim al coroanei.

Morfologia rădăcinii

Primul molar superior are trei rădăcini (fig. 7—162), cu următoarea repartizare topografică: două vestibulare și una palatinală. Rădăcina palatinală prezintă dimensiuni mult mai mari decît celelalte două (rădăcina mezio-vestibulară și rădăcina disto-vestibulară).

Rădăcina palatinală este aplatizată în sens vestibulo-palatinal.

Pe fața palatinală prezintă un șanț vertical cu profunzime redusă. Rădăcina este mai mult sau mai puțin orientată divergent față de rădăcinile vestibulare (fig. 7—163). Rădăcina mezio-vestibulară este mai aplatizată în sens

Scanned with OKEN Scanner

mezio-distal decît cea disto-vestibulară şi prezintă, de multe ori, cîte un şanţ longitudinal pe ambele feţe. Rădăcina disto-vestibulară prezintă şanţ numai pe faţa mezială. Rădăcinile vestibulare (mezio-vestibulară şi disto-vestibulară) sînt aplatizate în sens mezio-distal, iar vîrfurile sînt în general curbate reciproc. În secţiune orizontală faţa mezială a rădăcinii meziale este convexă iar faţa distală este uşor concavă; rădăcina distală are faţa mezială concavă, iar faţa distală este convexă.

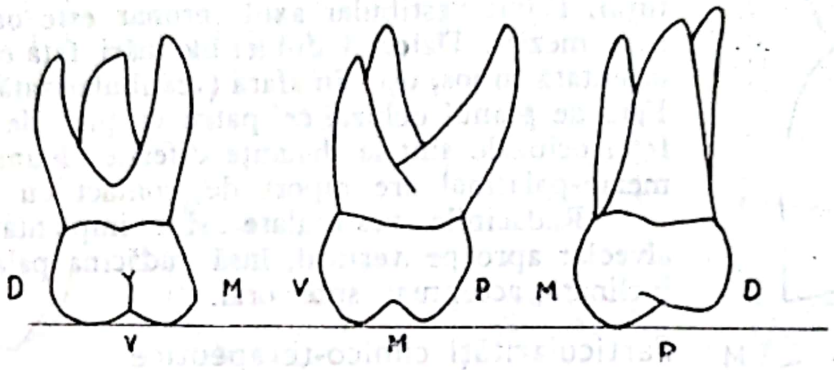

Fig. 7—162. Rădăcinile primului molar superior.

Ambele rădăcini vestibulare sînt uşor curbe şi divergente, dar la nivelul apexurilor apare un grad de convergenţă datorită curburii lor.

Camera pulpară (fig. 7—164) are forma coroanei, cu patru coarne, corespunzător celor patru cuspizi. Este voluminoasă şi se continuă cu cele trei canale radiculare din interiorul rădăcinilor.

Canalul radicular palatinal este de formă cilindro-conică şi rectiliniu, fiind uşor accesibil. Canalele vestibulare sînt cu diametre reduse şi destul de greu accesibile.

Caracteristici principale ce favorizează identificarea:

— Este dintele cu cel mai mare volum de la nivelul arcadei maxilare.

— Conturul coroanei este romboidal.

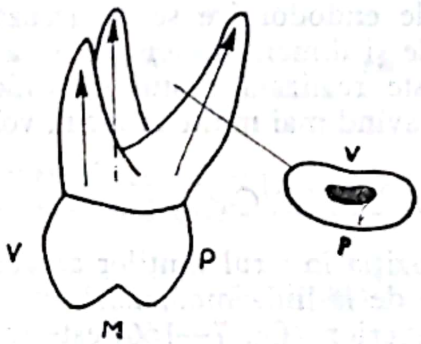

Fig. 7—163. Divergenţa rădăcinilor primului molar superior şi secţiunea rădăcinii palatinale.

Fig. 7—164. Camera pulpară a primului molar superior.

— Pe faţa ocluzală are patru cuspizi, cel mai mare este cuspidul mezio-palatinal iar cel mai mic cuspidul disto-palatinal.

— Creasta oblică de smalţ care uneşte cuspidul mezio-palatinal de cuspidul disto-vestibular.

— Cuspizii vestibulari prezintă o formă mai ascuţită faţă de cuspizii palatinali.

— Dimensiunea în sens vestibulo-palatinal a coroanei este mai mare decît cea în sens mezio-distal.

Scanned with OKEN Scanner

— Tuberculul lui Carabelli există în 50—60% din cazuri.
— Dintele are trei rădăcini bine dezvoltate și separate.

Implantarea dintelui în cadrul arcadei

Poziția de implantare a primului molar superior este ușor înclinată în dublu sens (fig. 7—165). Privit proximal este înclinat vestibulo-oral, marginea ocluzală a feței vestibulare este mai avansată spre vestibular decît zona colet-ului. Privit vestibular axul coronar este orientat ușor spre mezial. Datorită dublei înclinări, fața ocluzală este orientată în jos, ușor în afară (vestibularizată) și înapoi. Față de planul ocluzal cei patru cuspizi de la nivelul feței ocluzale sînt la distanțe diferite. Numai cuspidul mezio-palatinal are raport de contact cu acest plan.

Rădăcinile vestibulare sînt implantate în osul alveolar aproape vertical, însă rădăcina palatinală este înclinată accentuat spre oral.

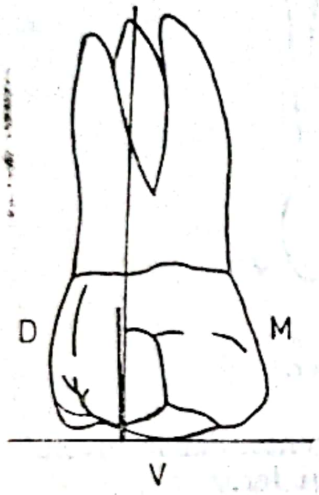

Fig. 7—165. Poziția de implantare a primului molar superior.

Particularități clinico-terapeutice

— Erupția se produce la vîrsta de 6 ani, este primul dinte permanent care apare pe arcada superioară, în spatele molarului doi al dentiției temporare.

— Leziunile carioase pot să apară la scurt timp după erupție, datorită mineralizării insuficiente și a igienei defectuoase.

— Abraziunea este intensă, fiind materializată prin modificarea aspectului feței ocluzale.

— Tratamentele endodontice se realizează cu dificultate datorită poziției laterale pe arcade și dimensiunilor reduse ale canalelor radiculare.

— Extracția este realizată destul de dificil fiind implantat în stîlpul zigomato-alveolar și avînd mai multe rădăcini voluminoase, divergente.

2. MOLARUL DOI SUPERIOR

Generalități. Poziția în șirul dinților arcadei este latero-posterioară, fiind situat pe locul șapte de la linia mediană.

Molarul doi superior (fig. 7—166) este numit și molarul de 12 ani deoarece erupe la această vîrstă. Din punct de vedere al volumului, este mai mic decît primul molar. Dimensiunea totală a dintelui este de aproximativ 20,7 mm (fig. 7—167), coroana are înălțimea de 7,2 mm.

Cronologie. Calcificarea dintelui începe la vîrsta de 2—3 ani de la naștere. Coroana este formată complet la 7—8 ani. Calcificarea întregului dinte se termină la vîrsta de 14—15 ani. Erupția se produce la vîrsta de 12 ani.

Morfologia coroanei

Coroana prezintă o formă asemănătoare cu a primului molar, dar este mai accentuat aplatizată mezio-distal. În secțiune orizontală se menține o formă romboidală, pe care o are și primul molar.

Scanned with OKEN Scanner

Coroana prezintă patru fețe laterale: vestibulară, palatinală, mezială și distală și o față ocluzală.

Coroana are următoarele caractere morfologice care o diferențiază de primul molar:

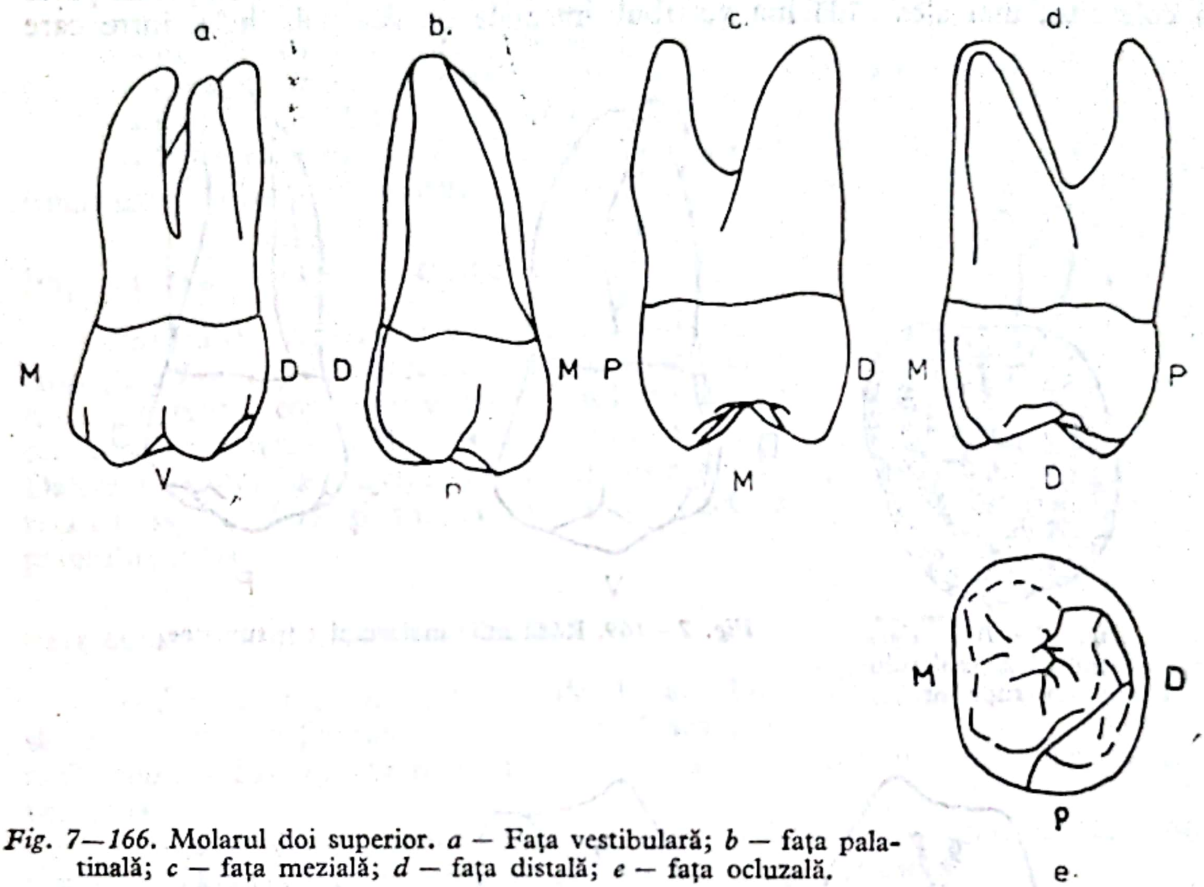

Fig. 7—166. Molarul doi superior. *a* — Fața vestibulară; *b* — fața palatinală; *c* — fața mezială; *d* — fața distală; *e* — fața ocluzală.

— Dimensiunea în toate sensurile este mai redusă.

— Aplatizarea în sens mezio-distal este mai accentuată.

— Șanțurile de pe fața vestibulară și palatinală sînt mai puțin adînci.

— Foseta distală de pe fața ocluzală poate să fie mult mai redusă, să rezulte un șanț în locul ei.

— Fața ocluzală (fig. 7—168) are cuspidul disto-vestibular și cuspidul disto-palatinal mult mai mici. Cuspidul disto-palatinal de multe ori este redus, lăsînd impresia că este pe cale de dispariție. Datorită volumului mai redus al celor doi cuspizi, jumătatea distală a coroanei este mult mai mică decît cea mezială.

— Creasta oblică de smalț este mai puțin proeminentă, iar în multe cazuri nu există.

— Nu are tuberculul lui Carabelli.

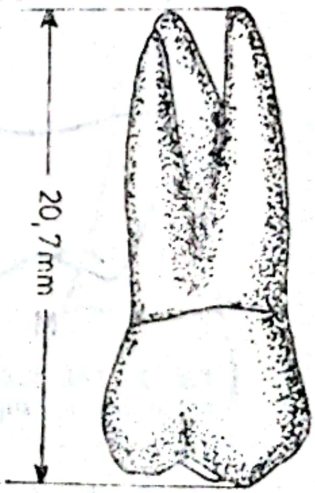

Fig. 7—167. Dimensiunea totală a molarului doi superior.

Scanned with OKEN Scanner

Morfologia rădăcinii

Rădăcinile sînt în număr de trei, dimensional mai reduse, însă cu aceeaşi orientare, două vestibulare şi una palatinală: cele trei rădăcini nu sînt divergente şi sînt mai adunate (fig. 7—169) cu tendinţa de fuzionare în prima parte a coletului, mai ales rădăcina vestibulo-mezială cu cea palatinală, între care

Fig. 7—168. Faţa ocluzală a molarului doi superior.

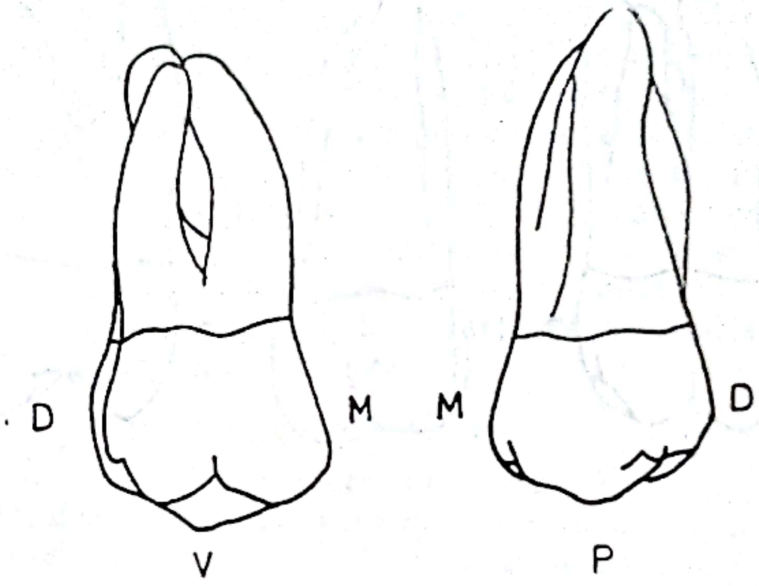

Fig. 7—169. Rădăcinile molarului doi superior.

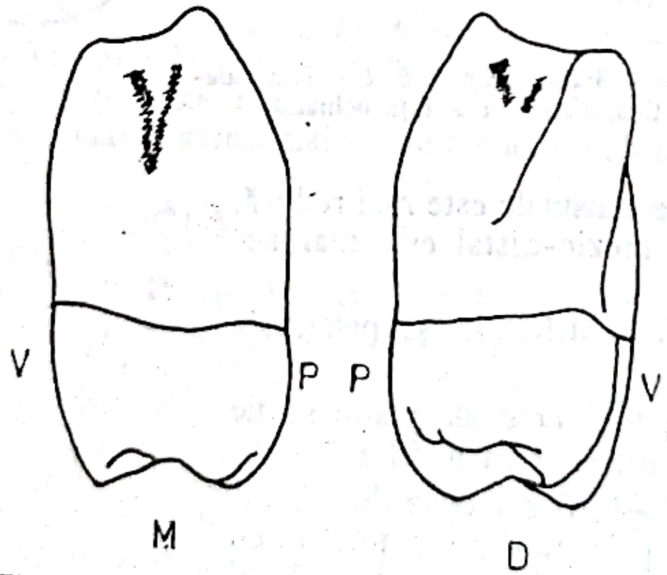

Fig. 7—170. Lama de cement dintre rădăcinile molarului doi superior (mezio-vestibulară şi palatinală).

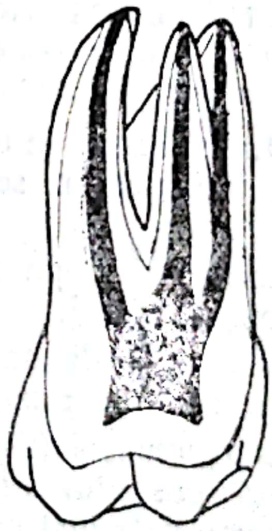

Fig. 7—171. Camera pulpară a molarului doi superior.

se observă o lamă subţire de cement (fig. 7—170). Camera pulpară (fig. 7—171) prezintă dimensiuni reduse, forma este asemănătoare cu cea a coroanei, aplatizată mai mult mezio-distal, cu patru coarne pulpare.

Scanned with OKEN Scanner

Caracterele principale ce favorizează identificarea:

— Dimensiunea totală a dintelui este mai redusă.
— Coroana mai accentuat aplatizată în sens mezio-distal.
— Jumătatea distală a coroanei este mult mai mică decît jumătatea mezială.
— Cuspidul disto-palatinal mult mai mic decît cuspidul mezio-palatinal.
— Foseta distală mai redusă.
— Creasta oblică de smalț numai schițată sau chiar dispărută.
— Rădăcinile sînt mai adunate.
— Între rădăcina mezio-vestibulară și palatinală există o lamă de cement.

Implantarea dintelui în cadrul arcadei

Poziția de implantare a molarului doi superior, (fig. 7—172) este caracterizată de o înclinare mai accentuată, comparativ cu primul molar, în dublu sens: mezio-distal și vestibulo-palatinal. Datorită acestei înclinări, fața ocluzală este orientată în jos, în afară și înapoi mai mult decît a primului molar.

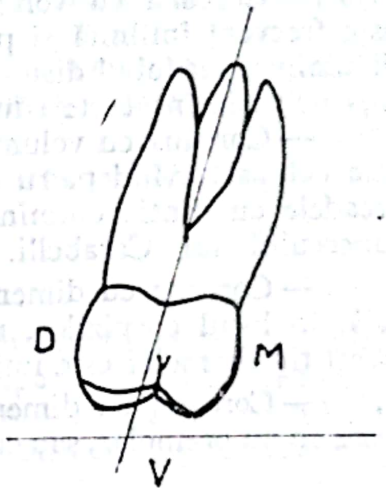

Fig. 7—172. Poziția de implantare a molarului doi superior.

Particularități clinico-terapeutice

— Erupția are loc la vîrsta de 12 ani fără să fie însoțită de fenomene deosebite. Dacă primul molar a fost extras mai înainte, acesta erupe într-o poziție înclinată și perturbă ocluzia.
— Tratamentele endocanaliculare sînt dificile datorită poziției mai posterioare în cadrul arcadei, și a dimensiunilor mai reduse.
— Extracțiile sînt realizate mai ușor decît la primul molar, deoarece rădăcinile sînt cu volum mai redus și nu sînt prea divergente.
— Restaurarea protetică este posibilă dacă mai există prezent pe arcadă molarul trei.

3. MOLARUL AL TREILEA SUPERIOR

Generalități. Poziția acestui dinte în cadrul arcadei este cea mai posterioară, fiind situat pe locul opt de la linia mediană.

Este cunoscut și sub numele de molar de minte. Acest dinte prezintă coronar și radicular o mare variabilitate morfologică.

Din punct de vedere al volumului este cel mai mic molar de pe arcada superioară. Dimensiunea totală a dintelui măsoară aproximativ 18 mm (fig. 7—173), coroana are înălțimea de 6,8 mm.

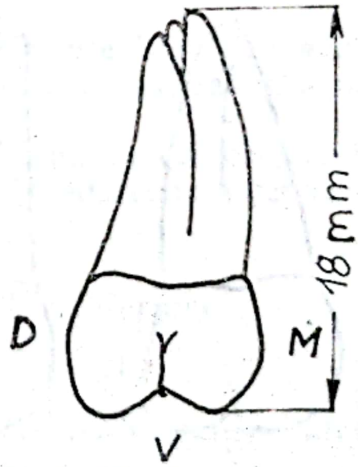

Fig. 7—173. Dimensiunea totală a molarului trei superior.

Scanned with OKEN Scanner

Cronologie. Calcificarea dintelui începe la vîrsta de 8 ani de la naștere. Coroana este formată complet la 12—16 ani. Calcificarea întregului dinte se termină la vîrsta de 11—25 ani. Erupția se produce în jurul vîrstei 17—21 ani.

Morfologia coroanei

Coroana acestui molar din punct de vedere al volumului și al formei poate prezenta mari variații. Astfel:

— Coroana cu volum și formă asemănătoare molarului doi superior, este frecvent întîlnită și prezintă trei lobi. Lobul mezio-palatinal este foarte voluminos, iar lobul disto-palatinal nu există. Îi lipsește șanțul disto-palatinal; fața ocluzală în aceste situații este caracterizată de un contur triunghiular.

— Coroana cu volum și formă asemănătoare cu molarul doi superior pe fața ocluzală avînd patru lobi. Acest tip morfologic de molar este întîlnit la arcadele cu dinți voluminoși, unde la nivelul primului molar apare evident tuberculul lui Carabelli.

— Coroana cu dimensiuni în limite normale, dar prezintă pe fața ocluzală, în locul cuspizilor, un număr mare de proeminențe sferice de smalț. Acest tip de molar este întîlnit mai rar.

— Coroana cu dimensiuni foarte reduse, de formă cilindrică asemănătoare cu un premolar, sau cu formă conică. Acest tip de molar nu este întîlnit rar.

Morfologia rădăcinii

Rădăcina (fig. 7—174), poate prezenta, din punct de vedere al dimensiunii și al numărului, următoarele variații:

— Rădăcina unică, de formă conică, voluminoasă atît axial cît și transversal; în interior există un singur canal radicular foarte larg.

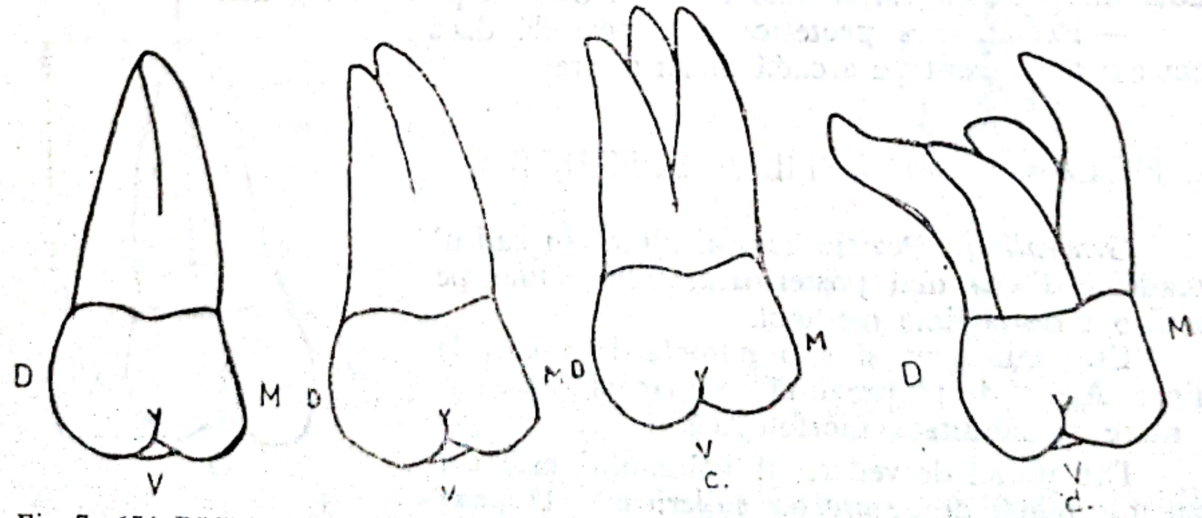

Fig. 7—174. Rădăcina molarului trei superior. *a* — Unică; *b*—bifidă; *c*—trei rădăcini; *d*—mai multe ramificații.

Scanned with OKEN Scanner

— Rădăcina bifidă, două rădăcini care au fuzionat, sînt delimitate axial de un șanț. În interior sînt două canale radiculare.

— Rădăcina alcătuită din trei rădăcini care se separă fie din apropierea coletului, fie din treimea medie. Vîrfurile pot fi curbate puternic spre distal.

— Rădăcina alcătuită din 4—5 mici ramificații ce pornesc la distanță de colet, subțiri, cu orientare diferită.

Caracteristici principale ce favorizează identificarea:

— Variabilitatea morfologică coronară și radiculară.

— Coroana cu trei, patru sau mai mulți cuspizi (nanici) se poate asocia cu o singură rădăcină.

— Coroana cu trei sau patru cuspizi se poate asocia cu o rădăcină bifidă.

— Coroana cu trei, patru sau mai mulți cuspizi se poate asocia cu trei rădăcini.

— Coroana cu trei, patru sau mai mulți cuspizi se poate asocia cu 4—5 rădăcini efilate și cudate.

Implantarea dintelui în cadrul arcadei

Poziția de implantare a molarului al treilea superior este caracteristică, deoarece prezintă cea mai accentuată înclinare, comparativ cu ceilalți molari.

Înclinarea este de asemeni în dublu sens; văzut vestibular, coletul este orientat spre mezial; văzut proximal, coletul este palatinizat față de marginea ocluzală.

Particularități clinico-terapeutice

— Erupția molarului al treilea poate să fie uneori însoțită de simptome subiective și obiective ce-l determină pe pacient să se prezinte la stomatolog. Simptomele sînt: dureri iradiate, febră, insomnii, hipersalivație, trismus. Erupția însoțită de aceste semne este urmată de o poziționare vicioasă (malpoziție) a molarului, datorată lipsei de spațiu.

— Leziunile carioase, sînt localizate frecvent pe fața ocluzală sau pe fața vestibulară.

— Tratamentul endodontic este urmat de eșecuri și este dificil de realizat din cauza poziției sale posterioare și a numărului necunoscut, întotdeauna, de canale radiculare.

— Extracțiile pot fi realizate, în general, fără dificultate, dar cînd rădăcinile sînt voluminoase și cudate se pot transforma în adevărate intervenții chirurgicale.

Caractere morfologice și clinice comune molarilor inferiori

Caractere morfologice coronare

— Din punct de vedere al dimensiunilor sînt cei mai voluminoși dinți de pe arcada inferioară.

— Din punct de vedere al formei sînt paralelipipedici, aplatizați puțin în sens vestibulo-oral, dimensiunea maximă orientată în direcția mezio-distală.

Scanned with OKEN Scanner

— Axul coronar cu axul radicular formează un unghi deschis oral.
— Spre deosebire de molarii superiori, cei inferiori nu se aseamănă între ei.

Caractere morfologice radiculare

— Rădăcinile sînt în număr de două, orientate mezial și distal.
— Rădăcina mezială este mai voluminoasă (axial și transversal), mai dreaptă și aplatizată în sens mezio-distal.
— Rădăcina distală este mai puțin voluminoasă, cu fețele mai convexe și mai curbe spre distal.
— În interiorul rădăcinii meziale există două canale radiculare subțiri.
— În interiorul rădăcinii distale există un singur canal radicular larg.
— Vîrful rădăcinilor sînt în vecinătatea canalului mandibular.
— Dimensiunile rădăcinilor sînt mai reduse dinspre mezial spre distal (de la primul molar la al treilea molar).
— Orientarea apexurilor și curbura rădăcinilor spre distal este mai accentuată la ultimii molari.

Particularități clinico-terapeutice

— Erupția se produce periodic, la intervale de 6 ani. Ei preced erupția molarilor superiori.
— Procesul erupției se desfășoară în timp mai lung decît la cei superiori, deoarece osul mandibular este mai compact.
— Accidentele de erupție ale molarului de minte inferior sînt însoțite de simptome mai alarmante decît ale molarului de minte superior.
— Abraziunea se produce mai intens la nivelul cuspizilor vestibulari.
— Leziunile carioase sînt localizate mai frecvent și mai intens decît la molarii superiori.
— Tratamentele endodontice sînt însoțite de dificultăți la nivelul rădăcinilor meziale, deoarece prezintă canale subțiri.
— Extracțiile sînt efectuate cu dificultate datorită rădăcinilor voluminoase, poziției lor de implantare, și osului mandibular care are structură densă (compactă).

4. PRIMUL MOLAR INFERIOR

Primul molar inferior (fig. 7—175) ocupă o poziție în zona laterală a arcadei mandibulare, fiind situat în spatele celui de al doilea premolar, pe locul șase de la linia mediană.

Se mai numește și molarul de șase ani inferior, deoarece erupe la vîrsta de 6 ani. Este cel mai voluminos dinte de pe ambele arcade.

Dimensiunea totală a dintelui (fig. 7—176) este de aproximativ 21 mm, înălțimea coroanei este de 7,7 mm.

Scanned with OKEN Scanner

Cronologie. Calcificarea dintelui începe la naştere sau înainte de naştere cu puţin timp. Coroana este formată complet la doi ani şi jumătate, trei ani. Calcificarea întregului dinte se termină la vîrsta de 9—10 ani. Erupţia se produce la vîrsta de 6 ani.

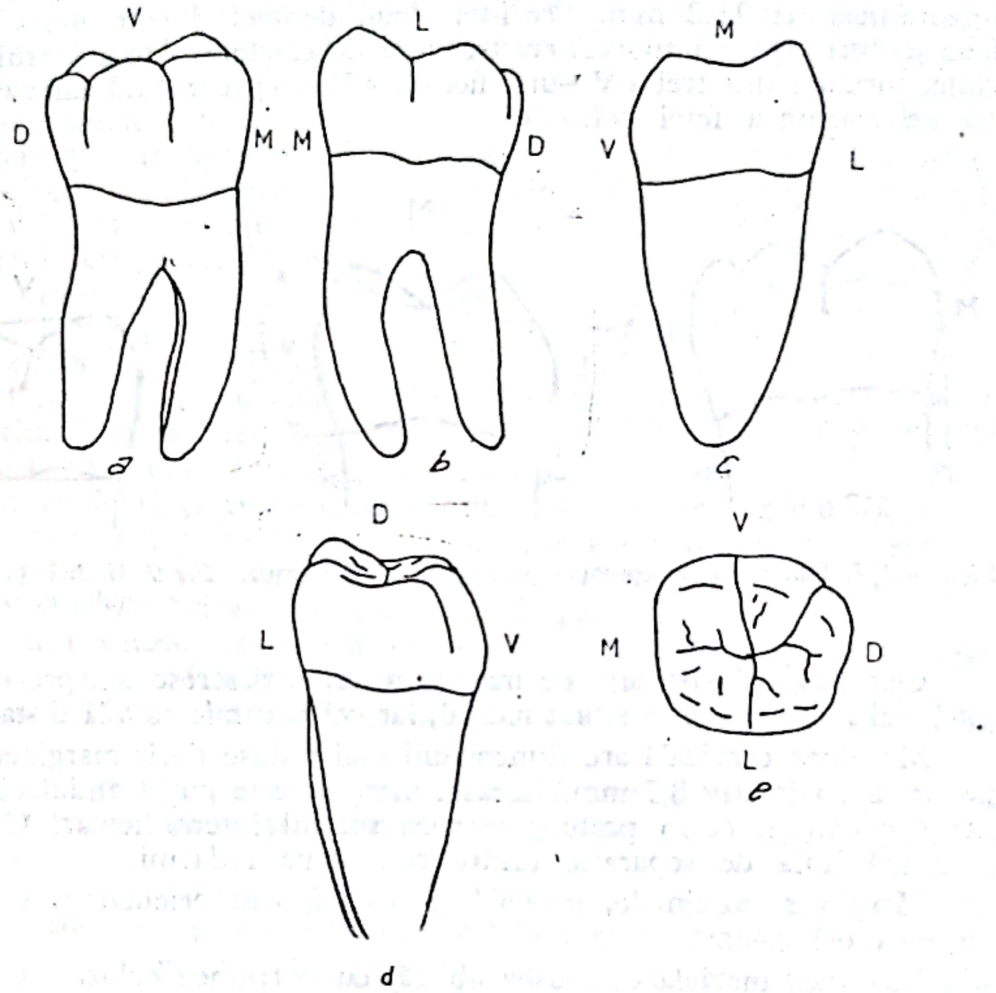

Fig. 7—175. Primul molar inferior. *a* — Faţa vestibulară; *b* — faţa linguală; *c* — faţa mezială; *d* — faţa distală; *e* — faţa ocluzală.

Morfologia coroanei

Coroana are forma de paralelipiped dreptunghiular. Dimensiunile acesteia sînt: înălţimea 7,5 mm, lungimea (dimensiunea mezio-distală) de 11,2 mm şi lăţimea (dimensiunea vestibulo-orală) de 10,3 mm (fig. 7—177). Coroana prezintă patru feţe laterale: vestibulară, lingual, mezială şi distală şi o faţă ocluzală.

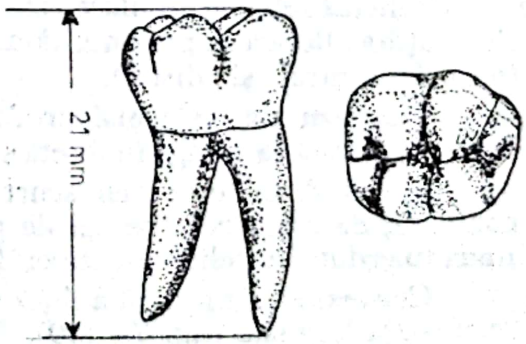

Fig. 7—176. Dimensiunea totală a primului molar inferior.

Scanned with OKEN Scanner

Fața vestibulară, are conturul delimitat de patru margini, fiind asemănător cu un trapez ce are baza mare orientată ocluzal și baza mică cervical (fig. 7—178).

Marginile ce delimitează fața vestibulară sînt: ocluzală, cervicală și proximale (mezială și distală). Marginea vestibulară este cea mai mare, are dimensiunea de 11,2 mm. Prezintă două denivelări corespunzătoare celor două șanțuri care delimitează cei trei lobi de creștere. Are aspectul unei linii frînte, formată din trei « V »-uri, fiecare « V » reprezentînd un cuspid ce se află pe marginea feței ocluzale.

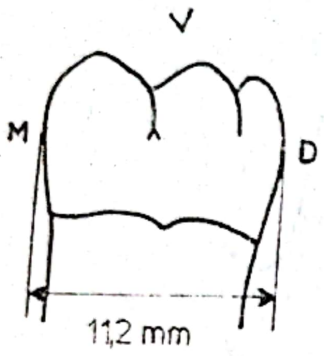

Fig. 7—177. Dimensiunile coroanei primului molar inferior.

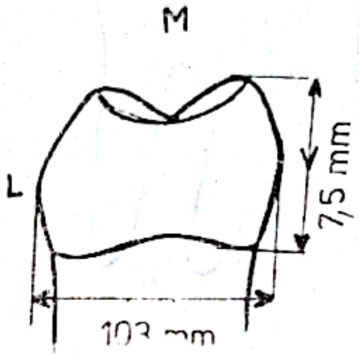

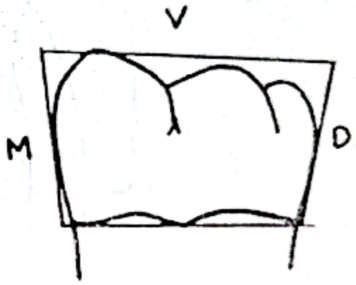

Fig. 7—178. Fața vestibulară a primului molar inferior.

Cele trei « V »-uri sînt de mărimi diferite, descresc dinspre mezial spre distal, cel mai mare este situat mezial, iar cel mai mic se află distal.

Marginea cervicală are dimensiuni mai reduse decît marginea ocluzală, măsoară aproximativ 8,5 mm. Această margine este puțin ondulată, are două mici convexități, cu o prelungire spre spațiul interradicular. Convexitatea reprezintă linia de separație dintre cele două rădăcini.

Marginile proximale, mezială și distală, sînt orientate divergent spre marginea ocluzală.

Marginea mezială este ușor oblică, cu porțiunea ocluzală convexă, iar porțiunea cervicală rectilinie. Marginea mezială măsoară 7,7 mm.

Marginea distală este mai scurtă și mai convexă decît cea mezială.

Relieful feței vestibulare este cel mai complex dintre toate fețele laterale ale dinților, deoarece prezintă două șanțuri verticale care delimitează trei lobi (mezial, central și distal).

Șanțul mezial este mai profund și continuă șanțul de pe fața ocluzală, iar extremitatea sa ajunge în foseta situată la jumătatea înălțimii feței vestibulare.

Șanțul distal este mai scurt decît precedentul, mai puțin profund, îl continuă, de asemenea, pe cel de pe fața ocluzală, iar extremitatea sa se termină pierdut în relieful acestei fețe vestibulare.

Convexitatea maximă a feței vestibulare este situată în treimea cervicală.

Fața lingual ă (fig. 7—179). Forma acestei fețe se poate înscrie de asemenea într-un trapez care este orientat cu baza mare spre ocluzal, dar are dimensiuni mai reduse, înălțimea fiind de 7 mm.

Scanned with OKEN Scanner

Cele patru margini se prezintă astfel:

— Marginea ocluzală este constituită din două « V »-uri ce corespund celor doi lobi care au mărimi inegale, cel mezial este mai mare iar cel distal mai mic. Dimensiunea acestei margini este de 10 mm.

— Marginea cervicală corespunde bazei mici a trapezului, are dimensiuni mai reduse decît cea de pe fața vestibulară dar are formă asemănătoare.

— Marginile proximale prezintă dimensiuni mai mici decît cele ale feței vestibulare, cu aceeași orientare divergentă spre ocluzal, dar sînt puțin mai convexe.

Relieful feței linguale este marcat de prezența șanțului dintre cei doi lobi, care-l continuă pe cel de pe fața ocluzală, dar este mai scurt, fiind prezent numai în treimea ocluzală a acestei fețe. Convexitatea în sens cervico-ocluzal este evidentă și este situată la jumătatea înălțimii acestei fețe.

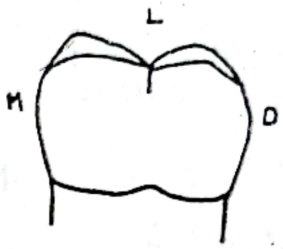

Fig. 7—179. Fața lingual a primului molar inferior.

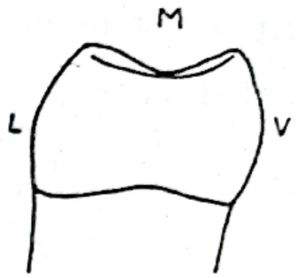

Fig. 7—180. Fața mezială a primului molar inferior.

Fața mezială (fig. 7—180), are dimensiunea cea mai mare orientată în sens vestibulo-oral și este de 10,3 mm. Conturul este delimitat de cele patru margini: ocluzală, cervicală, vestibulară și lingual.

Marginea ocluzală are formă de « V » foarte larg deschis, corespunzător celor doi cuspizi de pe fața ocluzală (mezio-vestibular și mezio-lingual).

Marginea cervicală are forma unei linii curbe cu convexitatea orientată spre ocluzal.

Marginea vestibulară, în treimea cervicală, este convexă iar în cele două treimi ocluzale este plană și înclinată spre lingual, exprimînd relieful feței vestibulare.

Marginea lingual este ușor convexă, convexitatea maximă fiind situată la jumătatea înălțimii și are o poziție înclinată spre lingual.

Relieful feței meziale este plan convex. În treimea ocluzală prezintă convexitatea maximă, în treimea medie este mai puțin convexă, în treimea cervicală este plană, iar în zona coletului se formează o ușoară depresiune.

Fața distală are conturul identic cu fața mezială, dar dimensiunile sînt mai reduse. Relieful acestei fețe este caracterizat de o convexitate mai accentuată în sens vestibulo-oral și cervico-ocluzal.

Fața ocluzală (fig. 7—181) a primului molar inferior are un contur care se poate înscrie într-un trapez cu baza mare spre vestibular. Marginile feței ocluzale sînt:

— Marginea vestibulară are dimensiunea cea mai mare (11,2 mm) și este alcătuită din crestele sagitale (ocluzale) a celor trei cuspizi vestibulari, întreruptă de cele două șanțuri intercuspidiene.

— Marginea lingual are dimensiunea mai redusă (10 mm) și este alcătuită din crestele sagitale (ocluzale) a celor doi cuspizi linguali, întreruptă de depresiunea șanțului de descărcare, intercuspidian.

Scanned with OKEN Scanner

—Marginile mezială și distală sînt ușor curbe și convergente spre lingual. Marginea distală este mai scurtă și mai convexă decît cea mezială.

Relieful feței ocluzale (fig. 7—182) este deosebit de complex deoarece există: cinci cuspizi, patru șanțuri intercuspidiene, cinci fosete (două principale și trei secundare) și două creste marginale de smalț, la care se pot adăuga toate crestele de smalț sagitale și esențiale ale celor cinci cuspizi.

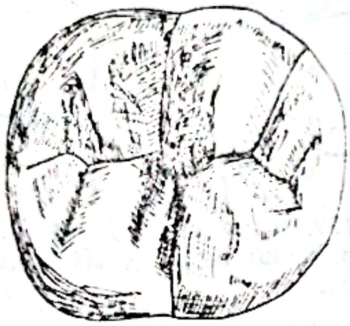

Fig. 7—181. Fața ocluzală primului molar inferior.

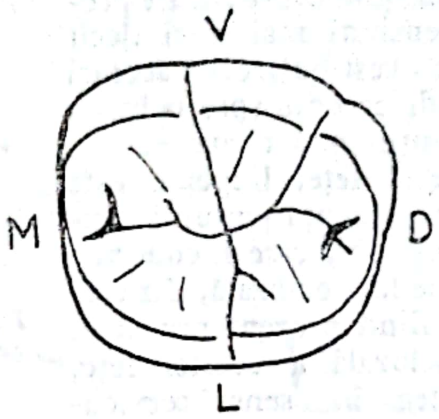

Fig. 7—182. Schema reliefului feței ocluzale a primului molar inferior.

Repartizarea topografică a celor cinci cuspizi este următoarea: trei cuspizi vestibulari și doi cuspizi linguali.

În ordinea mărimii cuspizii sînt: mezio-lingual, disto-lingual, mezio-vestibular, centro-vestibular și disto-vestibular. Cuspidul disto-vestibular are dimensiuni reduse și este situat în dreptul unghiului vestibulo-distal.

Șanțurile intercuspidiene sînt: mezio-distal, centro-lingual, centro-vestibular mezial și centro-vestibular distal.

Șanțul intercuspidian mezio-distal are extremitățile în fosetele marginală, mezială și distală. El separă cuspizii vestibulari de cei linguali. Șanțul nu este în linie dreaptă, se compune din două porțiuni convexe. Unii autori l-au asemănat cu o linie frîntă în « zig-zag ».

Șanțul intercuspidian centro-lingual are o extremitate plasată într-o fosetă secundară centrală situată în treimea mijlocie a feței ocluzale la locul unde se intersectează cu șanțul intercuspidian mezio-distal iar cealaltă extremitate se prelungește pe fața linguală. Acest șanț separă cuspidul mezio-lingual de cuspidul disto-lingual.

Șanțul intercuspidian ocluzo-vestibular mezial are extremitatea ocluzală în foseta secundară situată în treimea mezială a feței ocluzale, traversează marginea vestibulară și se continuă cu șanțul mezial de pe fața vestibulară, terminîndu-se în foseta care există pe această față. Acest șanț separă cuspidul mezio-vestibular de cuspidul centro-vestibular.

Șanțul intercuspidian ocluzo-vestibular distal are extremitatea ocluzală în foseta secundară situată în treimea distală a feței ocluzale, traversează marginea vestibulară și se continuă cu șanțul distal de pe fața vestibulară, care se termină pierdut în relieful acestei fețe. Acest șanț separă cuspidul centro-vestibular de cuspidul disto-vestibular.

Scanned with OKEN Scanner

Fosetele principale, mezială şi distală, sînt cu o formă triunghiulară, ambele sînt delimitate de crestele marginale de smalţ. Foseta mezială este mai mare decît foseta distală.

Fosetele secundare sînt în număr de trei, se formează în locul unde se intersectează şanţul mezio-distal cu celelalte trei şanţuri (centro-lingual, ocluzo-vestibular mezial şi ocluzo-vestibular distal).

Distanţa dintre crestele sagitale ale cuspizilor vestibulari şi cuspizilor linguali este de 7 mm, iar între crestele marginale mezială şi distală este de 8—9 mm. Depresiunea feţei ocluzale este delimitată de crestele sagitale ale celor cinci cuspizi şi de cele două creste marginale.

Creasta sagitală a cuspizilor linguali este situată mai aproape de faţa lingual decît creasta ocluzală a cuspizilor vestibulari, care este situată la aproximativ 3 mm de faţa vestibulară.

Morfologia rădăcinii

Primul molar inferior are două rădăcini (fig. 7—183) orientate mezial şi distal, fiind denumite rădăcina mezială şi rădăcina distală. Ambele rădăcini sînt mult aplatizate mezio-distal, înclinate în sens distal şi uşor curbate cu concavitatea orientată distal. Dimensiunea vestibulo-lingual a rădăcinilor este de trei ori mai mare decît dimensiunea mezio-distală (fig. 7—184). Feţele proximale ale ambelor rădăcini prezintă cîte o depresiune axială sub formă de şanţ vertical, mai marcat în porţiunea mijlocie.

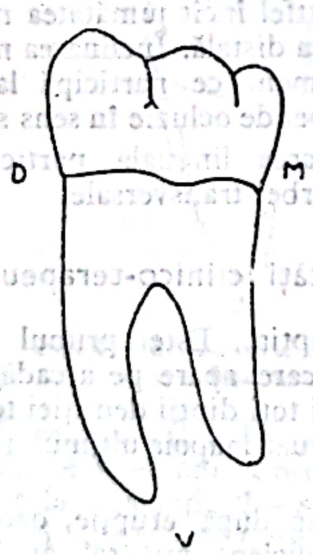

Fig. 7—183. Rădăcinile primului molar inferior.

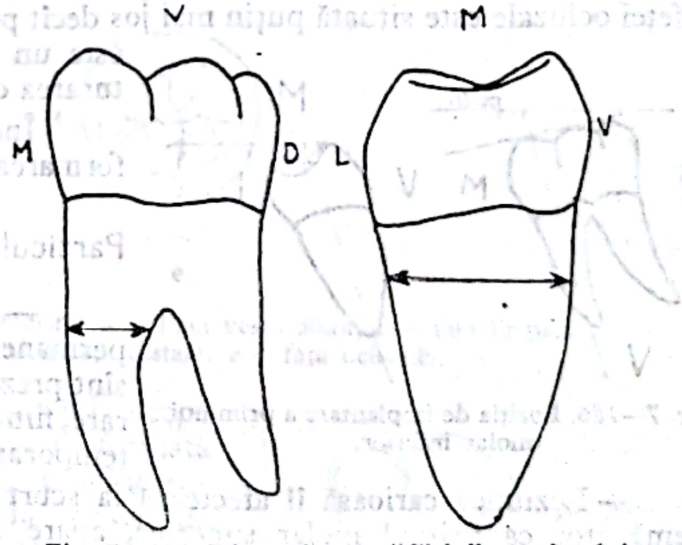

Fig. 7—184. Dimensiunea rădăcinilor primului molar inferior.

Rădăcina mezială este mai mare şi mai dreptunghiulară decît rădăcina distală care are o formă rotunjită şi este mai subţire.

Rădăcinile nu se separă în apropierea liniei de colet ci aproximativ la 4—5 mm distanţă, fiind marcate în această zonă de două şanţuri interradiculare, vestibular şi lingual, care arată fuziunea rădăcinilor în această parte.

Scanned with OKEN Scanner

Camera pulpară (fig. 7—185) este voluminoasă şi prezintă cinci coarne pulpare corespunzătoare cuspizilor ocluzali. La nivelul rădăcinilor se continuă cu trei canale radiculare, două mai înguste situate în rădăcina mezială şi un canal mai larg situat în rădăcina distală.

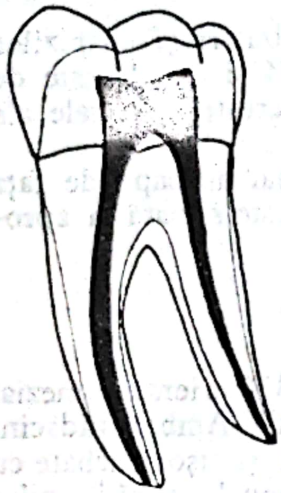

Fig. 7—185. Camera pulpară a primului molar inferior.

Caracteristici principale ce favorizează identificarea:

— Este molarul cu cea mai voluminoasă coroană.

— Forma coroanei este paralelipipedică dreptunghiulară.

— Faţa ocluzală cu morfologie complexă (5 cuspizi, 5 fosete şi 4 şanţuri).

— Faţa vestibulară cu două şanţuri verticale.

— Două rădăcini dispuse mezial şi distal.

Forma rădăcinilor în secţiune orizontală este mult aplatizată în sens mezio-distal.

Implantarea dintelui în cadrul arcadei

Poziţia de implantare a primului molar inferior (fig. 7—186) este înclinată în dublu sens.

Privit proximal, este înclinat spre lingual, marginea ocluzală a feţei vestibulare fiind situată pe un alt plan decît zona coletului care este vestibularizată.

Privit vestibular, este înclinat spre mezial, astfel încît jumătatea mezială a feţei ocluzale este situată puţin mai jos decît partea distală. Înclinarea mezială este un element ce participă la conturarea curbei de ocluzie în sens sagital.

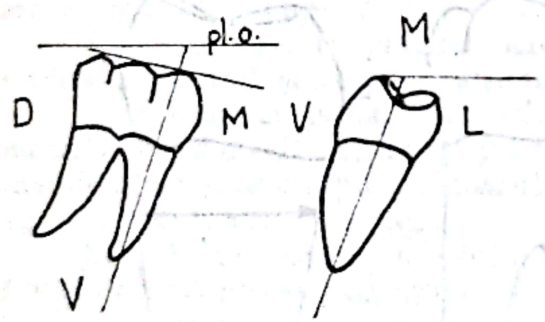

Fig. 7—186. Poziţia de implantare a primului molar inferior.

Înclinarea linguală participă la formarea curbei transversale.

Particularităţi clinico-terapeutice

— Erupţia. Este primul dinte permanent care apare pe arcadă, cînd sînt prezenţi toţi dinţii dentiţiei temporare, fiind situat înapoia ultimului molar temporar.

— Leziunea carioasă îl afectează la scurt timp după erupţie, deoarece, asemănător ca primul molar superior, apare insuficient mineralizat, avînd pe faţa ocluzală mai multe fisuri interlobare, ceea ce îl fac, în condiţiile unei igiene nesatisfăcătoare, vulnerabil la carie.

— Tratamentele endodontice sînt realizate cu mai puţine dificultăţi, comparativ cu ceilalţi molari, deoarece are o poziţie mai anterioară pe arcadă şi rădăcinile sînt mai bine reprezentate.

— Extracţia se efectuează cu unele dificultăţi, fiind implantat într-un os foarte dens şi avînd două rădăcini voluminoase.

Scanned with OKEN Scanner

5. MOLARUL DOI INFERIOR

Generalităţi. Al doilea molar inferior (fig. 7—187) ocupă pe arcadă o poziţie în spatele primului molar, fiind cel de al şaptelea dinte de la linia mediană. Acest molar este cunoscut şi sub numele de molarul de 12 ani, fiindcă erupe la vîrsta de 12 ani. Este mai puţin voluminos decît primul molar, atît la nivelul coroanei cît şi al rădăcinii. Dimensiunea totală a dintelui (fig. 7—188) este de aproximativ 19,7 mm, înălţimea coroanei este de 6,9 mm.

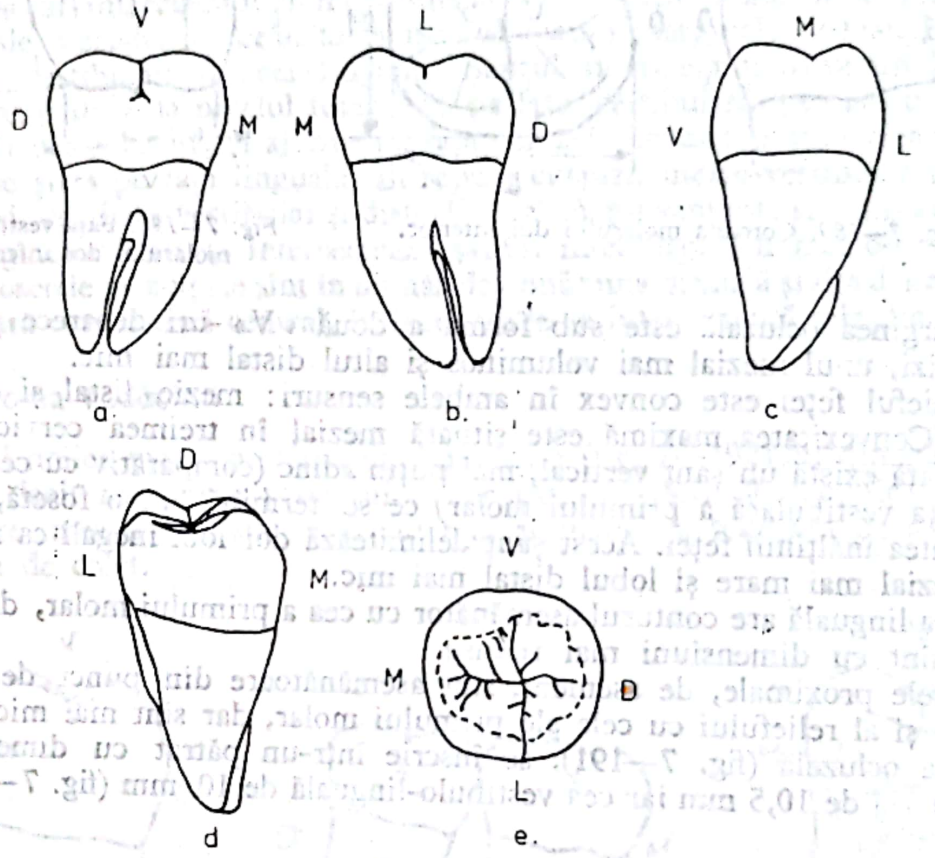

Fig. 7—187. Molarul doi inferior. *a* — Faţa vestibulară; *b* — faţa lingual; *c* — faţa mezială; *d* — faţa distală; *e* — faţa ocluzală.

Cronologie. Calcificarea dintelui începe la vîrsta de 3—4 ani. Coroana este formată complet la vîrsta de 7—8 ani. Calcificarea întregului dinte se termină la vîrsta de 14—15 ani. Erupţia se produce la vîrsta de 12 ani.

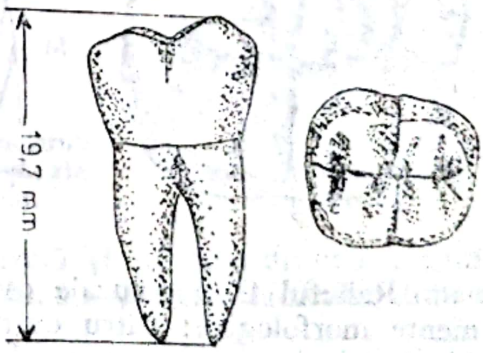

Fig. 7—188. Dimensiunea totală a molarului doi inferior.

Morfologia coroanei

Coroana are o formă cuboidală, avînd dimensiuni în sens mezio-distal de 10,7 mm, iar în sens vestibulo-oral de 10,1 mm (fig. 7—189).

Scanned with OKEN Scanner

Fețele coroanei sînt: vestibulară, linguală, mezială, distală și ocluzală.

Fața vestibulară (fig. 7—190), în general, se poate înscrie, prin forma sa, într-un trapez situat cu baza mare spre fața ocluzală, ce prezintă înălțimea de 6,9 mm iar lățimea (dimensiunea în sens mezio-distal) de 10,7 mm.

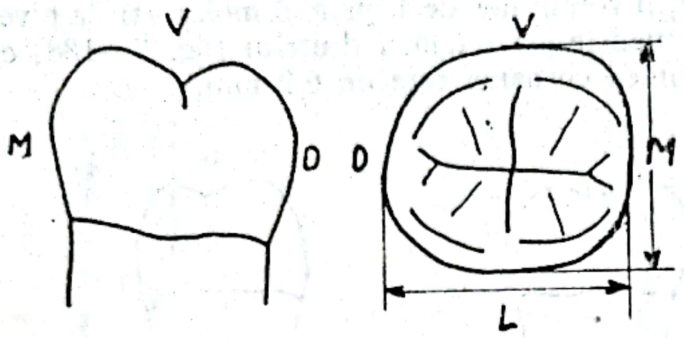

Fig. 7—189. Coroana molarului doi inferior.

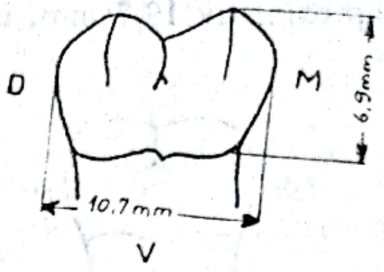

Fig. 7—190. Fața vestibulară a molarului doi inferior.

Marginea ocluzală este sub forma a două «V»-uri deoarece prezintă doi cuspizi, unul mezial mai voluminos și altul distal mai mic.

Relieful feței este convex în ambele sensuri: mezio-distal și cervico-ocluzal. Convexitatea maximă este situată mezial în treimea cervicală. Pe această față există un șanț vertical, mai puțin adînc (comparativ cu cel mezial de pe fața vestibulară a primului molar) ce se termină într-o fosetă, situată la jumătatea înălțimii feței. Acest șanț delimitează doi lobi inegali ca mărime, lobul mezial mai mare și lobul distal mai mic.

Fața linguală are conturul asemănător cu cea a primului molar, dar toate laturile sînt cu dimensiuni mai reduse.

Fețele proximale, de asemeni, sînt asemănătoare din punct de vedere al formei și al reliefului cu cele ale primului molar, dar sînt mai mici.

Fața ocluzală (fig. 7—191), se înscrie într-un pătrat cu dimensiunea mezio-distală de 10,5 mm iar cea vestibulo-linguală de 10 mm (fig. 7—191 b).

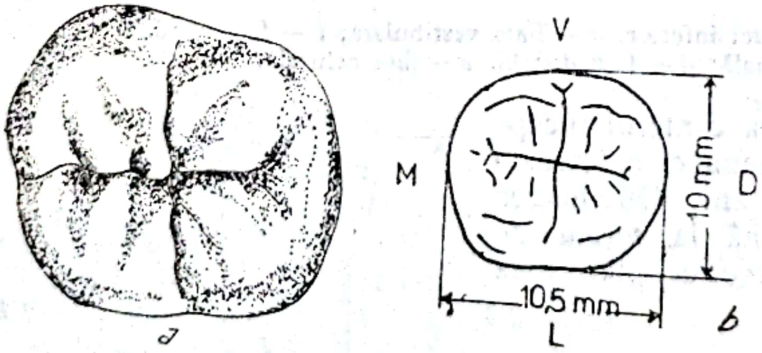

Fig. 7— 191. Fața ocluzală a molarului doi inferior. *a* — vedere generală; *b* — dimensiuni.

Relieful feței ocluzale este caracterizat de prezența următoarelor elemente morfologice: patru cuspizi, două șanțuri intercuspidiene, trei fosete (două principale și una secundară) și mai multe creste de smalț (două marginale și cele ale cuspizilor).

Scanned with OKEN Scanner

Repartizarea topografică a celor patru cuspizi este următoarea: doi cuspizi vestibulari și doi cuspizi linguali.

În ordinea mărimii cuspizii sînt: mezio-vestibular, mezio-lingual, disto-vestibular și disto-lingual.

La dintele iplantat pe arcadă, cuspizii linguali sînt așezați mai jos decît cuspizii vestibulari datorită poziției înclinate a dintelui în sens lingual.

Șanțurile intercuspidiene sînt în număr de două: mezio-distal și vestibulo-lingual.

Șanțul intercuspidian mezio-distal are o extremitate la nivelul fosetei marginale meziale, iar cealaltă la nivelul fosetei marginale distale. El separă cuspizii vestibulari de cei linguali. Șanțul intercuspidian vestibulo-lingual are o extremitate la nivelul fosetei de pe fața vestibulară, pe care o parcurge în jumătatea ocluzală, și ajunge pe fața ocluzală pe care o traversează, terminîndu-se șters pe fața linguală. El separă cuspizii mezio-vestibular și mezio-lingual de cei disto-vestibular și disto-lingual. Acest șanț este situat mai aproape de marginea distală și intersectează șanțul intercuspidian mezio-distal.

Fosetele principale sînt în număr de două: una mezială și alta distală. Foseta secundară este situată central, în locul unde se intersectează cele două șanțuri.

Morfologia rădăcinii

Al doilea molar prezintă două rădăcini (fig. 7—192) cu dimensiuni mai reduse decît rădăcinile primului molar (fig. 7—193). Rădăcinile au aceeași orientare, mezial și distal, dar sînt mai adunate, cu tendința de a se uni în treimea de colet.

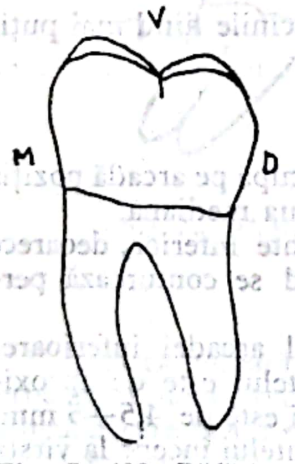

Fig. 7—192. Rădăcina molarului doi inferior



Fig. 7—193. Rădăcinile molarului doi inferior mai reduse decît ale primului molar inferior.

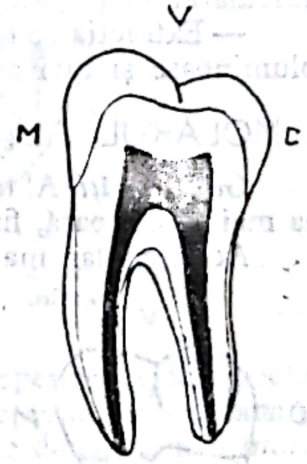

Fig. 7—194. Camera pulpară a molarului doi inferior.

Rădăcina mezială este mai mult aplatizată și nu întotdeauna conține două canale radiculare, în unele situații există un singur canal radicular dimensionat mai larg.

Camera pulpară (fig. 7—194) are forma coroanei, cu patru coarne pulpare. Camera pulpară se continuă cu trei sau două canale radiculare.

Scanned with OKEN Scanner

Implantarea dintelui în cadrul arcadei

Poziția de implantare a celui de al doilea molar este înclinată mai mult decît a primului molar atît spre lingual cît și spre mezial. Poziția sa înclinată participă, alături de a primului molar, la formarea celor două curbe de ocluzie.

Caracteristici principale ce favorizează identificarea:

— Dimensiunile dintelui în totalitate sînt mai reduse.

— Coroana are o formă evident cuboidală.

— Fața ocluzală prezintă patru cuspizi separați de două șanțuri care se intersectează.

— Fața vestibulară are un șanț și o fosetă, este convexă și mult înclinată spre lingual.

— Rădăcinile fuzionate în treimea cervicală, sînt cu dimensiuni mai reduse și mai drepte.

Particularitățile clinico-terapeutice

— Erupția are loc fără să fie însoțită sau urmată de simptome care să producă suferințe. Dacă primul molar a fost extras înainte de apariția pe arcadă a celui de al doilea, acesta din urmă va ocupa o poziție mezializată, de cele mai multe ori înclinat.

— Leziunea carioasă îl afectează mai puțin decît pe primul molar, deoarece erupe la o vîrstă cînd există preocuparea pentru menținerea unor condiții igienice satisfăcătoare și are o mineralizare mai bună.

— Tratamentele endodontice sînt realizate cu unele dificultăți cauzate de poziția lui mai posterioară și de dimensiunile mai reduse ale canalelor radiculare.

— Extracția se efectuează fără dificultăți mari, rădăcinile fiind mai puțin voluminoase și mai adunate.

6. MOLARUL AL TREILEA INFERIOR

Generalități. Al treilea molar inferior (fig. 7—195) ocupă pe arcadă poziția cea mai posterioară, fiind cel de al optelea dinte de la linia mediană.

Acest molar mai este denumit și molarul de minte inferior, deoarece erupe la vîrsta adolescenței, cînd se conturează personalitatea individului.

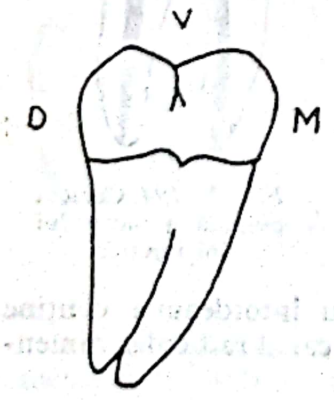

Fig. 7—195. Al treilea molar inferior.

Este cel mai mic molar al arcadei inferioare.

Dimensiunea totală a dintelui este de aproximativ 17 mm, înălțimea coroanei este de 4,5—5 mm.

Cronologie. Calcificarea dintelui începe la vîrsta de 7—9 ani. Coroana este formată complet la vîrsta de 12—16 ani. Calcificarea întregului dinte se termină la vîrsta de 18—25 ani. Erupția se produce la vîrsta de 17—21 ani.

Morfologia coroanei

Coroana are formă cuboidală cu patru fețe laterale și o față ocluzală. Morfologia feței ocluzale

Scanned with OKEN Scanner

(fig. 7—196) poate să fie diferită astfel: a — să prezinte cinci cuspizi, să se asemene cu primul molar inferior, dar fără să fie cu aceleași dimensiuni; b — să prezinte patru cuspizi, să se asemene cu cel de al doilea molar inferior, dar mai puțin voluminoși sau c — să prezinte multe proeminențe de smalț asemănătoare cuspizilor, fără să mai semene cu alt dinte.

Dacă are 5 cuspizi seamănă mult cu primul molar dar este diferențiat prin volumul ceva mai mic, suprafața mai ondulată a cuspizilor și prin cuspidul cel mai mic ce este situat pe marginea distală și înlocuiește creasta marginală de smalț.

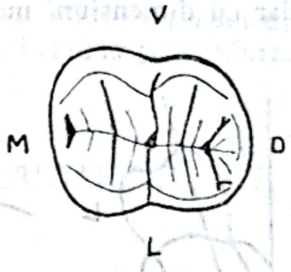

Fig. 7—196. Fața ocluzală a molarului trei inferior.

Morfologia rădăcinii

Rădăcina (fig. 7—197), poate prezenta multe aspecte morfologice, astfel: două rădăcini unite, care formează un con relativ scurt și curb; două rădăcini care sînt separate în cele două treimi apicale, asemănătoare celui de al doilea molar sau mai multe rădăcini orientate în direcții diferite. Rădăcinile sînt, în general, mai mult curbate, datorită angulației mandibulei.



Fig. 7—197. Rădăcina molarului trei inferior.

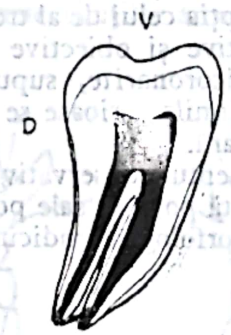

Fig. 7—198. Camera pulpară a molarului trei inferior.

Camera pulpară (fig. 7—198) are forme variabile, dependente de aspectul coroanei. Camera pulpară prezintă coarne pulpare și se continuă cu canalul radicular care poate să fie unic, gros și conic sau să existe două sau mai multe canale radiculare.

Implantarea dintelui în cadrul arcadei

Poziția de implantare (fig. 7—199) a celui de al treilea molar este înclinată mai mult decît a celui de al doilea molar în cele două sensuri, spre lingual și spre mezial, astfel încît fața ocluzală este orientată în sus, spre mezial și spre lingual.

Caracteristici principale ce favorizează identificarea:

— Forma cuboidală a coroanei cu relieful feței ocluzale asemănător cu cel al primului molar sau celui de al doilea molar, dar volumul total este mai mic.

— Rădăcinile cu aspect morfologic variat, unite sau separate, cudate, dar cu dimensiuni mai reduse.

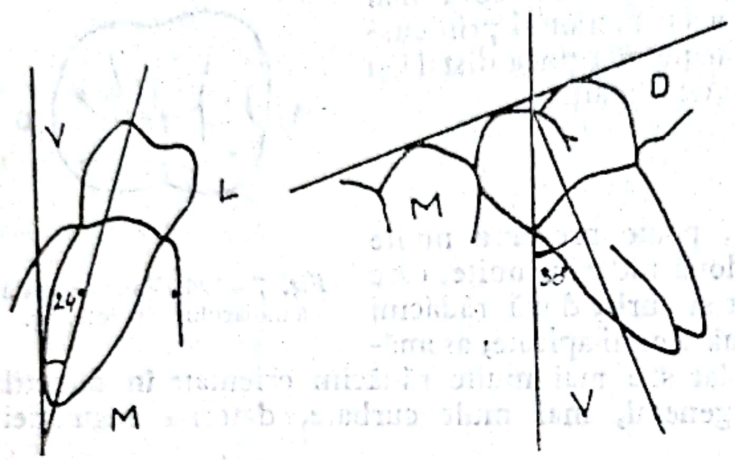

Fig. 7—199. Poziția de implantare a molarului trei inferior.

Particularități clinico-terapeutice

— Erupția celui de al treilea molar inferior este frecvent însoțită de simptome subiective și obiective mai severe, descrise în cadrul accidentelor de erupție (pericoronarite, supurații, osteite etc.).

— Leziunile carioase se localizează pe fața ocluzală sau în gropița de pe fața vestibulară.

Tratamentul conservativ endodontic se poate realiza numai în mod excepțional, datorită poziției sale posterioare ce face imposibilă abordarea și datorită aspectelor morfologice radiculare foarte inconstante.

7.

CARACTERE DIFERENȚIALE MORFOLOGICE ȘI CLINICE ALE DINȚILOR

Numărul mare al dinților celor două arcade, împreună cu morfologia caractristică fiecărui dinte, s-ar părea că sînt elemente de dificultate pentru recunoașterea și individualizarea unui dinte extras de pe arcadă. Dar un studiu mai atent, bazat pe numeroase observații, a arătat că există un număr mai mare sau mai mic de elemente de morfologie care permite specialiștilor să recunoască cu precizie un dinte, să diferențieze dinții maxilarului de cei ai mandi-

bulei. Uneori, sînt necesare numai anumite detalii morfologice coronare sau numai radiculare pentru identificare.

Recunoașterea și identificarea dinților întîmpină uneori dificultăți datorită modificărilor apărute în morfologia lor, în urma fenomenului de abraziune.

Pentru o posibilă identificare a dinților, este foarte necesar să se prezinte elementele de diferențiere a dinților superiori față de cei inferiori și apoi diferențierea pe grupe de dinți și diferențierea dinților vecini care ar putea să creeze confuzii.

A. DIFERENȚIEREA DINȚILOR ARCADEI SUPERIOARE DE CEI AI ARCADEI INFERIOARE

Diferențierea este efectuată urmărindu-se mai multe criterii clinice și morfologice, astfel:

— din punct de vedere al erupției, dinții arcadei inferioare apar mai devreme cu aproximativ 6 luni decît cei ai arcadei superioare;

— din punct de vedere al poziției pe arcadă, dinții arcadei inferioare sînt situați mezial față de cei ai arcadei superioare (fig. 7—200);

— din punct de vedere al axelor de implantare a dinților, axele dinților arcadei inferioare sînt divergente spre apex iar axele dinților arcadei superioare sînt convergente spre apex (fig. 7—201);

Fig. 7—200. Poziția dinților maxilari și mandibulari.

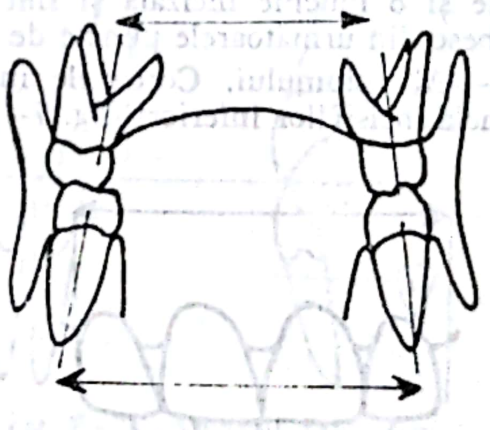

Fig. 7—201. Axele de implantare ale dinților maxilari și mandibulari.

— din punct de vedere al abraziunii (fig. 7—202), ca rezultat al multiplelor contacte interdentare din timpul activității aparatului dento-maxilar, morfologia primară se modifică prin apariția unor fațete. La dinții arcadei inferioare fațetele de abraziune sînt localizate la nivelul cuspizilor vestibulari. La dinții arcadei superioare fațetele de abraziune sînt localizate la nivelul cuspizilor palatinali;

— din punct de vedere al poziției feței vestibulare a coroanelor dentare de la nivelul celor două arcade dentare, fețele vestibulare ale dinților arcadei

Scanned with OKEN Scanner

superioare sînt situate în afara feţelor vestibulare ale dinţilor arcadei inferioare (fig. 7—203).

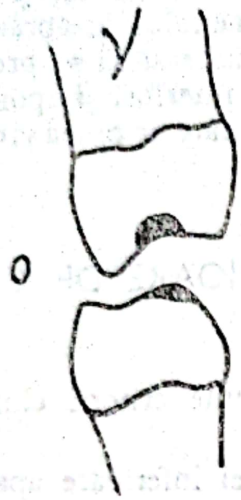

Fig. 7—202. Abraziunea dinţilor maxilari şi mandibulari.

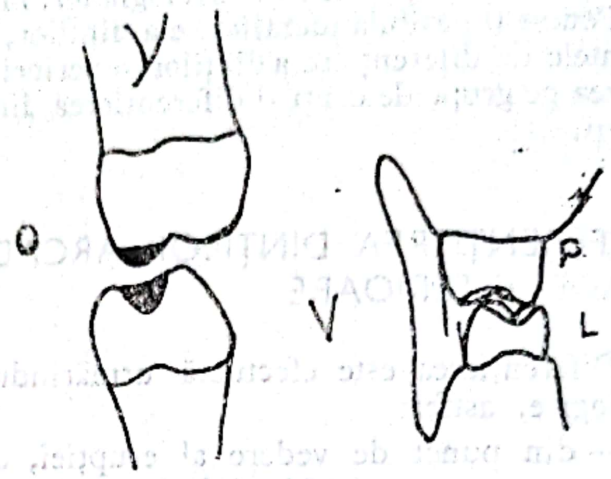

Fig. 7—203. Poziţia feţelor vestibulare a coroanelor dentare.

a. Diferenţierea incisivilor superiori de incisivii inferiori

Incisivii superiori şi inferiori se aseamănă, deoarece prezintă patru feţe laterale şi o muchie incizală şi sînt intens aplatizaţi vestibulo-oral. Dar se deosebesc din următoarele puncte de vedere:

— Al volumului. Coroanele incisivilor superiori sînt mai mari decît coroanele incisivilor inferiori (fig. 7—204).

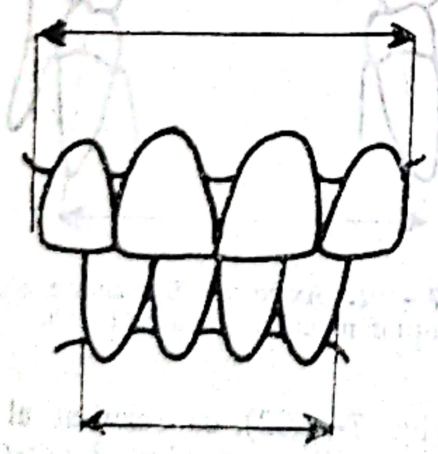

Fig. 204. Volumul incisivilor.

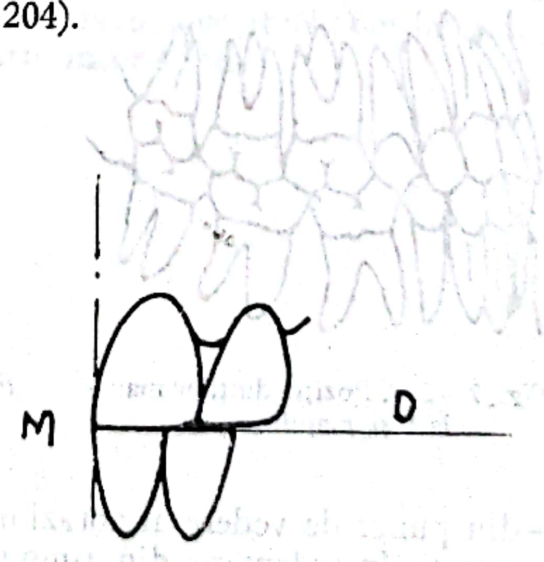

Fig. 7—205. Unghiurile incizale.

— Al dimensiunii în sens mezio-distal. Incisivii superiori prezintă această dimensiune mult mai mare decît incisivii inferiori.

— Al diferenţei dintre înălţimea şi lăţimea coroanelor. Coroanele dinţilor frontali superiori au înălţimea şi lăţimea aproape egală. Diferenţa la dinţii

frontali inferiori este mult mai mare, înălțimea ajunge să fie de două ori mai mare decît lățimea.

— Al formei coroanelor. Incisivii superiori se aseamănă cu o lopată iar coroana incisivilor inferiori cu o daltă.

— Al unghiurilor incizale. La dinții superiori unghiul mezial este mai exprimat iar cel distal mai rotunjit. La dinții inferiori ambele unghiuri incizale sînt bine exprimate (fig. 7—205).

— Al culorii. Incisivii superiori prezintă trei zone diferite de nuanțe: galben la colet, alb în zona mijlocie și transparent incizal. Incisivii inferiori nu prezintă aceste zone diferite, culoarea are un aspect aproape uniform — — alb-galben — pe toată suprafața.

— Al poziției. Incisivii superiori sînt situați pe un plan mai avansat decît incisivii inferiori. Fețele vestibulare ale incisivilor superiori se evidențiază mai mult în fonație, ceea ce le creează un rol mai mare în expresivitatea dentofacială.

— Al abraziunii. Contactele frecvente la nivelul dinților frontali determină formarea unor fațete de abraziune (fig. 7—206). Incisivii superiori se abrazează pe fața palatinală în zone diferite, în funcție de tipul de ocluzie. Incisivii inferiori se abrazează pe fața vestibulară și marginea incizală.



Fig. 7—206. Formarea fațetelor de abraziune.

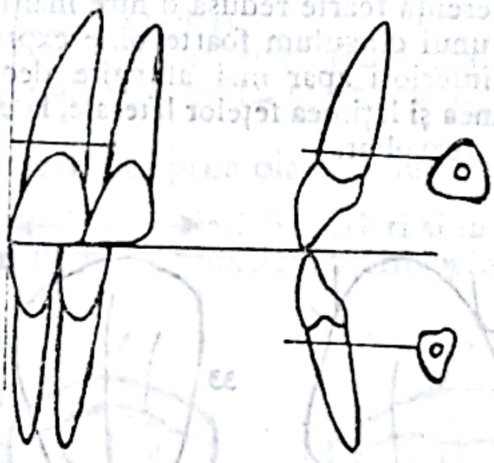

Fig. 7—207. Volumul rădăcinilor incisivilor.

— Al rădăcinilor. Volumul rădăcinilor incisivilor superiori este mult mai mare decît volumul rădăcinilor incisivilor inferiori (fig. 7—207). Forma rădăcinilor incisivilor superiori este mai conică, rotunjită, foarte ușor aplatizată mezio-distal. Rădăcinile incisivilor inferiori au o formă caracteristică, datorată aplatizării intense mezio-distale (fig. 7—208).

Particularități clinico-terapeutice

— Tartrul dentar se depune frecvent și mai intens pe incisivii inferiori, decît pe cei superiori.

Scanned with OKEN Scanner

— Leziunea carioasă apare în special la nivelul incisivilor superiori, mai rar este localizată pe incisivii inferiori.

— Afectarea parodonțiului marginal se produce mai adesea la incisivii inferiori decît la cei superiori.

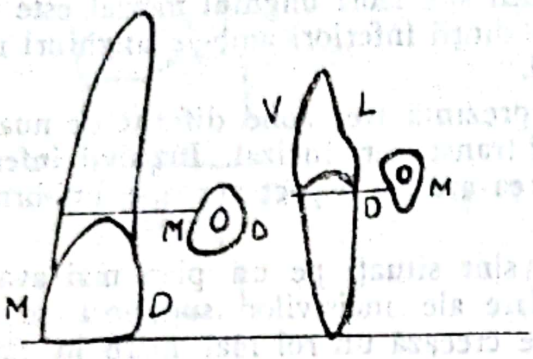

Fig. 7—208. Forma rădăcinilor incisivilor.

b. Diferențierea caninilor superiori de caninii inferiori

Caninii superiori și caninii inferiori pot să fie confundați între ei deoarece atît coroanele cît și rădăcinile sînt asemănătoare, dar următoarele elemente sînt luate în considerare pentru a fi deosebiți:

— Forma coroanelor caninilor superiori este mai globuloasă, determinată de diferența foarte redusă dintre înălțimea și lățimea fețelor laterale și de existența unui cingulum foarte bine exprimat pe fața palatinală. Coroanele caninilor inferiori apar mai alungite deoarece există diferență apreciabilă între înălțimea și lățimea fețelor laterale, la care se adaugă și existența unui cingulum puțin dezvoltat.

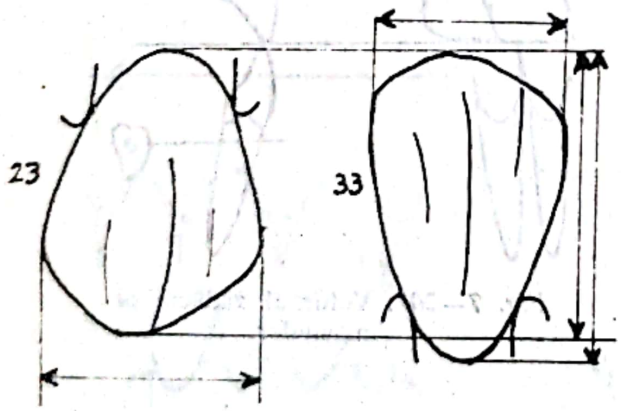

Fig. 7—209. Volumul coroanelor caninilor.

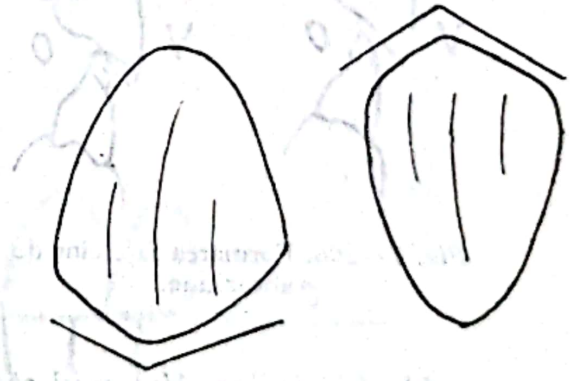

Fig. 7—210. Unghiul « V »-ului incizal la canini.

— Volumul. Coroanele caninilor superiori prezintă dimensiuni cu puțin mai mari în toate sensurile decît cei inferiori (fig. 7—209).

— Unghiul « V »-ului incizal este mai deschis la caninii superiori decît la caninii inferiori. Această diferență este posibilă datorită dimensiunii mai mari în sens mezio-distal a coroanelor caninilor superiori (fig. 7—210).

Scanned with OKEN Scanner

— Culoarea. Fețele vestibulare ale caninilor superiori prezintă mai mult nuanța de galben, spre deosebire de fețele vestibulare ale caninilor inferiori care prezintă nuanțe de alb-gri.

— Valoarea fizionomică. Caninii superiori apar mult mai vizibili în fonație decît cei inferiori.

— Fațetele de abraziune apar total diferit. La coroanele caninilor superiori sînt localizate pe fața palatinală, în special la nivelul versantului mezial, iar la coroanele caninilor inferiori pe fața vestibulară la nivelul versantului distal al « »V-ului incizal.

— Rădăcinile sînt asemănătoare dar sînt diferențiate prin volum și formă. Rădăcinile caninilor superiori sînt mai voluminoase, fiind cu dimensiuni mai mari în sens longitudinal și transversal, decît rădăcinile caninilor inferiori. Rădăcinile caninilor superiori sînt mai apropiate de forma cilindro-conică, rădăcinile caninilor inferiori prezintă o formă conică efilată.

Particularități clinico-terapeutice

— Erupția. Caninii superiori apar pe arcadă cu doi ani mai tîrziu decît caninii inferiori.

— Malpozițiile sînt întîlnite mai frecvent la caninii superiori decît la caninii inferiori, datorită erupției tardive, cînd ambii dinți vecini sînt demult prezenți pe arcade.

— Leziunea carioasă se localizează mai mult la nivelul coroanelor caninilor superiori decît al coroanelor caninilor inferiori.

— Parodonțiul marginal al caninilor superiori este afectat mai puțin datorită depunerilor de tartru, decît parodonțiul caninilor inferiori.

c. Diferențierea premolarilor superiori de premolarii inferiori

Diferențierea dintre cele două grupe de premolari (superiori și inferiori) este posibilă deoarece prezintă suficient de multe caractere morfologice deosebite la nivelul coroanelor și rădăcinilor.

Caracterele morfologice deosebite coronare sînt:

— Volumul coroanelor premolarilor superiori este mai mare decît volumul coroanelor premolarilor inferiori.

— Forma coroanelor premolarilor superiori se înscrie într-un paralelipiped dreptunghiular cu unghiurile rotunjite, aplatizate în sens mezio-distal, iar forma coroanelor premolarilor inferiori se înscrie într-un cilindru.

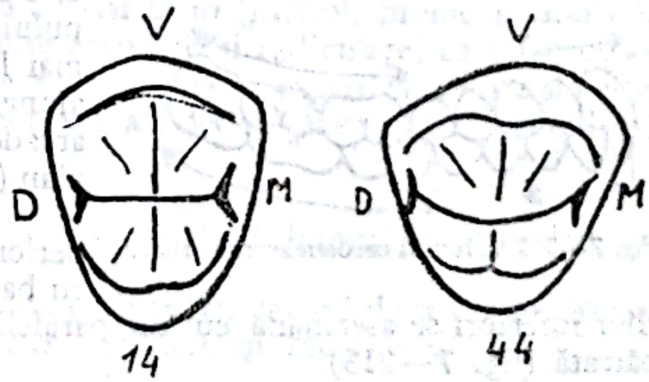

Fig. 7—211. Șanțurile intercuspidiene ale coroanelor premolarilor.

— Șanțurile intercuspidiene de pe fețele ocluzale la premolarii superiori sînt în linie dreaptă iar la premolarii inferiori sînt sub forma unei linii curbe cu concavitatea orientată spre vestibular (fig. 7—211).

Scanned with OKEN Scanner

— Axul coronar la premolarii superiori este în continuarea axului radicular, pe cînd la premolarii inferiori între cele două axe există o angulație corono-radiculară cu deschiderea spre oral.

— Culoarea fețelor vestibulare a premolarilor superiori are nuanțe de alb iar a premolarilor inferiori nuanțe de galben.

— Valoarea fizionomică. Coroanele premolarilor superiori apar mai puțin sau mai mult vizibile prin fețele lor vestibulare, coroanele premolarilor inferiori apar de asemenea mai puțin sau mai mult vizibile prin fețele vestibulare și, oarecum, prin fețele ocluzale. În asanmblu participarea la funcția fizionomică este mai mare a premolarilor superiori decît a premolarilor inferiori.

— Abraziunea. Uzura fețelor ocluzale în zonele de contact cu dinții antagoniști, se produce la nivelul cuspizilor palatinali ai coroanelor premolarilor superiori, iar la coroanele premolarilor inferiori se produce la nivelul cuspizilor vestibulari.

Caracterele morfologice deosebite radiculare sînt:

— Volumul. Rădăcinile premolarilor superiori sînt mai mari decît rădăcinile premolarilor inferiori.

— Forma secțiunii transversale radiculare la premolarii superiori este aplatizată în sens mezio-distal, iar primul premolar are două rădăcini (vestibulară și orală). Rădăcina la premolarii inferiori are în secțiune transversală forma rotundă iar în secțiune axială este conică.

d. Diferențierea molarilor superiori de molarii inferiori

— Molarii superiori sînt diferențiați de molarii inferiori datorită existenței unui număr suficient de mare de caractere morfologice deosebite, localizate la nivelul coroanelor și la nivelul rădăcinilor.

Caracterele morfologice deosebite coronare:

— Volumul. Coroanele molarilor superiori prezintă dimensiuni mai reduse decît coroanele molarilor inferiori. Prin această diferență de volum este compensată diferența de volum a grupului de dinți frontali (frontalii superiori mai lați decît frontalii inferiori), încît se ajunge ca extremitatea distală a celor două arcade dentare să se găsească în același plan (fig. 7—212).

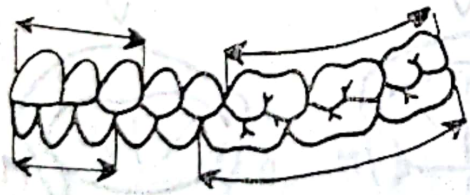

Fig. 7—212. Volumul coroanelor molarilor.

— Forma. Coroanele molarilor superiori se aseamănă cu un paralelipiped cu bază romboidală, iar coroanele molarilor inferiori se aseamănă cu un paralelipiped cu baza dreptunghiulară sau pătrată (fig. 7—213).

Șanțurile intercuspidiene. La molarii superiori cuspizii vestibulari sînt despărțiți de cuspizii palatinali prin două șanțuri angulate, iar la molarii inferiori sînt despărțiți printr-un singur șanț cu direcția mezio-distală.

— Valoarea fizionomică. Coroanele molarilor superiori este posibil să fie vizibile la nivelul jumătății ocluzale a fețelor vestibulare, iar coroanele molarilor

Scanned with OKEN Scanner

inferiori la nivelul feţelor ocluzale şi foarte puţin din treimea olcuzală a feţelor vestibulare.

— Abraziunea. Molarii superiori sînt supuşi mai intens fenomenului de uzură la nivelul cuspizilor palatinali, iar molarii inferiori la nivelul cuspizilor vestibulari.

Caracterele morfologice deosebite radiculare:

— Numărul (fig. 7—214). Rădăcinile molarilor superiori sînt în număr de trei, situate două vestibular şi una palatinal.

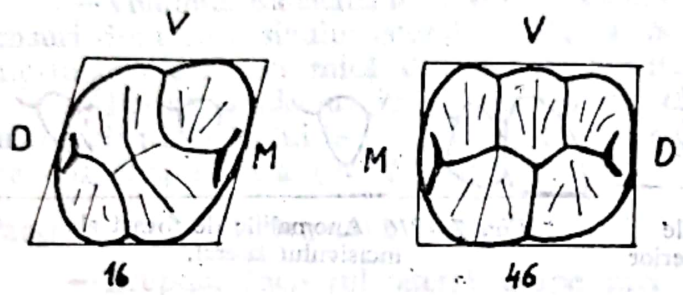

Fig. 7—213. Forma coroanelor molarilor.

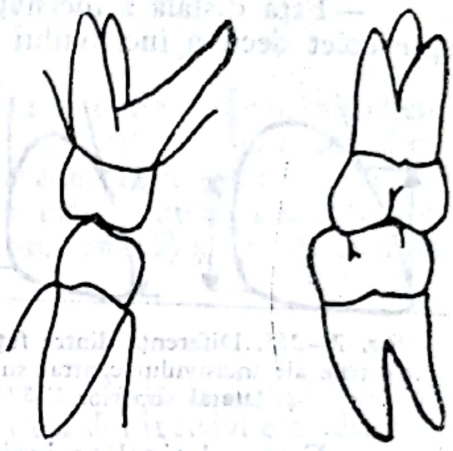

Fig. 7—214. Numărul rădăcinilor molarilor.

Rădăcinile molarilor inferiori sînt în număr de două, situate mezial şi distal.

— Forma. Rădăcinile molarilor superiori sînt relativ conice (aplatizarea este mai puţin evidentă).

Rădăcinile molarilor inferiori sînt mult aplatizate în sens mezio-distal.

B. DIFERENŢIEREA DINTRE DOI DINŢI VECINI

Dinţii arcadei, deşi fac parte din acelaşi grup (incisiv, premolar, molar), prezintă caractere morfologice deosebite coronare şi radiculare, care fac posibilă şi stricta identificare încît să se recunoască cu exactitate ce incisiv este (central sau lateral), premolar (primul sau al doilea) sau molar (primul, al doilea sau al treilea).

a. Diferenţierea incisivului central de incisivul lateral la maxilar

Incisivul central se poate diferenţia de incisivul lateral dacă sînt analizate comparativ unele caractere morfologice coronare şi radiculare.

Caractere morfologice deosebite coronare

— Volumul coroanei incisivului central este mai mare decît volumul coroanei incisivului lateral. Inegalitatea dimensională a acestor dinţi se remarcă în toate sensurile.

— Forma. Coroanele incisivilor centrali și laterali sînt, în general, cu forme foarte asemănătoare, dar următoarele detalii sînt deosebite: marginea incizală a incisivului lateral este mai oblică cervico-distal decît la incisivul central, unghiul mezio-incizal este mai mic de 90°, unghiul disto-incizal este mai mare de 90°.

— Fața vestibulară a incisivului central este mai plană, fața vestibulară a incisivului lateral este mai convexă iar marginea de colet este foarte curbată.

— Fața distală a incisivului lateral este mai convexă și mai convergentă spre colet decît a incisivului central (fig. 7—215).



Fig. 7—215. Diferența dintre fețele proximale ale incisivului central superior și lateral superior.



Fig. 7—216. Anomaliile de formă ale incisivului lateral.

— Fața palatinală a incisivului lateral prezintă toate elementele morfologice (creste de smalț, cingulum și foramen caecum) mai bine exprimate.

— Culoarea incisivului central este repartizată pe trei zone cu nuanțe diferite, iar la incisivul lateral domină în jumătatea incizală nuanțe gri-transparent.

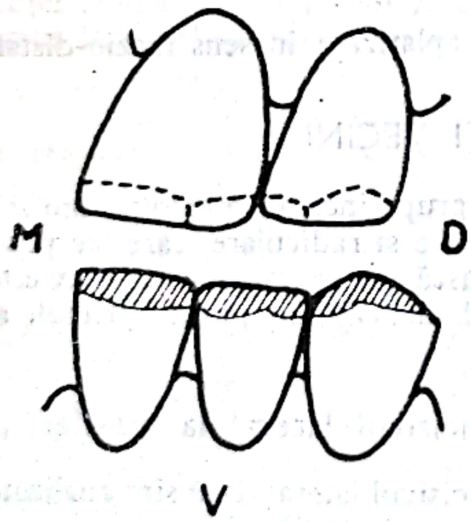

Fig. 7—217. Abraziunea incisivilor superiori în ocluzie psalidodontă.

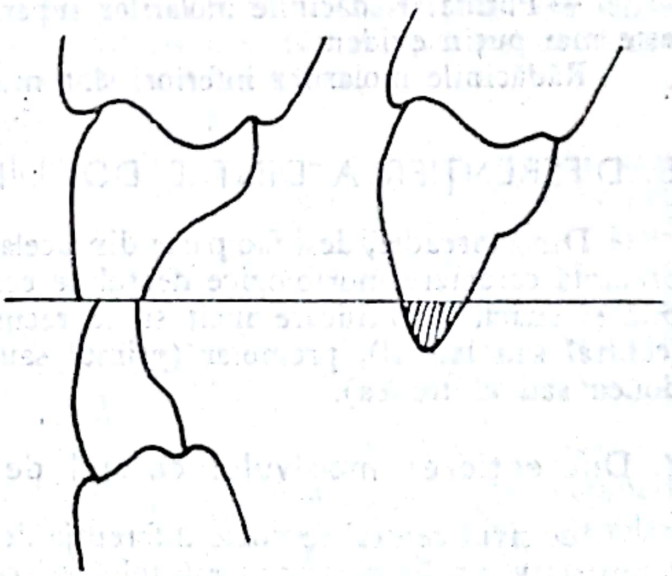

Fig. 7—218. Abraziunea incisivilor superiori în ocluzie labiodontă.

— Anomaliile de formă, volum și de poziție sînt mai frecvente la incisivul lateral decît la incisivul central (fig. 7—216). Forma incisivului lateral poate să fie asemănătoare caninului, cuiului sau sferei, mai rar este nanic. Uneori este situat în ușoară suprapunere cu incivisul central.

Scanned with OKEN Scanner

— Abraziunea. Feţele de abraziune sînt localizate în zone diferite la nivelul feţelor celor doi dinţi, în funcţie de tipul de ocluzie din zona frontală.

Cînd există ocluzie psalidodontă, pe faţa palatinală a incisivului central apar două faţete de uzură distincte, una mai mare situată mezial produsă de contactul cu incisivul central inferior, şi alta mai mică spre distal datorită contactului cu jumătatea mezială a incisivului lateral inferior (fig. 7—217). Cînd există ocluzie labiodontă, sînt abrazate marginile incizale ale celor doi incisivi devenind adevărate feţe cu aspect plan (fig. 7—218).

Caractere morfologice deosebite radiculare

— Volumul. Rădăcina incisivului central superior este mai mare în ambele sensuri decît a incisivului lateral. Rădăcina incisivului lateral este evaluată cu implantarea cea mai mică dintre toţi dinţii arcadei superioare.

— Forma. Rădăcina incisivului central este mai globuloasă comparativ cu rădăcina incisivului lateral, care este mai subţire (efilată) şi cu vîrful mult mai curbat spre distal (fig. 7—219).

Particularităţi clinico-terapeutice

— Erupţia. Incisivul lateral erupe mai tîrziu decît incisivul central.

— Poziţia de implantare în cadrul arcadei la cei doi incisivi este diferită. Incisivul lateral prezintă o poziţie mai înclinată în cele două planuri (sagital şi frontal) apexul fiind mai palatinizat şi cu înclinaţie distală mai mare decît la incisivul central (fig. 7—220).

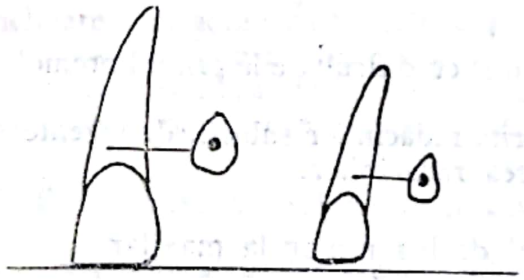

Fig. 7—219. Forma şi secţiunea rădăcinii la incisivii superiori.

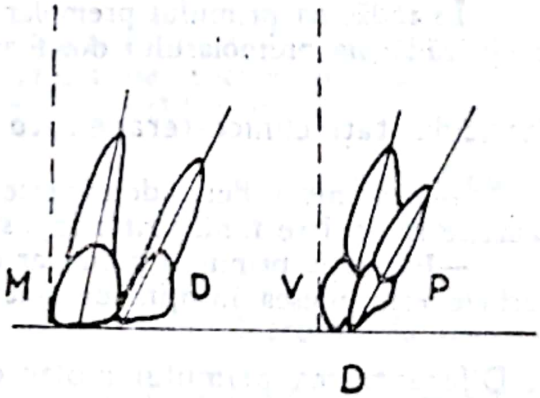

Fig. 7—220. Poziţia de implantare a incisivului central şi lateral superior.

— Tratamentul endodontic se execută mai dificil la incisivul lateral datorită canalului radicular subţire şi curbat.

— Extracţia incisivului lateral poate să fie însoţită de fracturarea vîrfului radicular curbat.

b. Diferenţierea primului premolar de al doilea premolar la maxilar

Premolarii superiori se aseamănă foarte mult între ei, avînd multe caracteristici morfologice comune, dar este posibil să se diferenţieze unul de celălalt datorită unor elemente coronare şi radiculare deosebite.

Scanned with OKEN Scanner

Caractere morfologice deosebite coronare

— Cuspizii de pe fața ocluzală la cel de al doilea premolar sînt egali, la primul premolar cuspidul vestibular este mai mare decît cuspidul palatinal.

— Șanțul intercuspidian de pe fața ocluzală la primul premolar este plasat mai spre oral, mai aproape de marginea palatinală a feței ocluzale, la al doilea premolar șanțul este situat la mijlocul feței ocluzale (fig. 7—221).

— Volumul. Coroana primului premolar este puțin mai voluminoasă decît a premolarului secund.

— Culoarea primului premolar este mai deschisă decît a premolarului al doilea.

— Abraziunea este mai accentuată la nivelul cuspidului palatinal al premolarului secund.

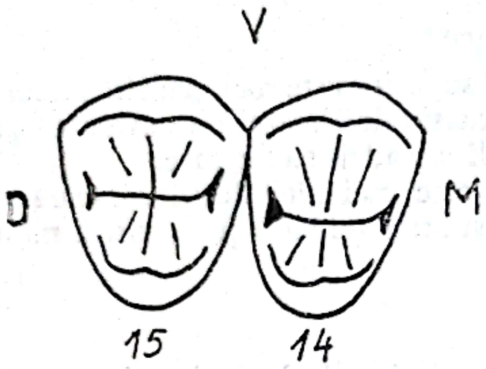

Fig. 7—221. Poziția șanțului intercuspidian la premolarii superiori.

Caractere morfologice deosebite radiculare

Rădăcina primului premolar este, de cele mai multe ori, bifurcată, alungită și subțire, iar la al doilea premolar este una singură, aplatizată în sens mezio-distal cu un șanț axial pe ambele fețe proximale.

În rădăcina primului premolar sînt întotdeauna două canale radiculare, iar în rădăcina premolarului doi foarte frecvent un singur canal radicular.

Particularități clinico-terapeutice

— Tratamentul endodontic este realizat cu dificultate la primul premolar, canalele radiculare fiind foarte înguste.

— Extracția primului premolar datorită rădăcinilor subțiri, divergente și curbate este adesea însoțită de fracturarea rădăcinilor.

c. Diferențierea primului molar de al doilea molar la maxilar

Ambii molari prezintă multe elemente morfologice asemănătoare, ceea ce îngreunează diferențierea lor.

Diferențierea apare posibilă numai dacă sînt cunoscute următoarele caractere morfologice coronare și radiculare deosebite.

Caractere morfologice coronare deosebite

— Volum. Dimensiunile coroanei primului molar sînt mai mari în toate sensurile decît ale celui de al doilea molar (fig. 7—222).

— Forma coroanei celui de al doilea molar apare mai accentuat aplatizată mezio-distal.

— Șanțurile de pe fața vestibulară și palatinală sînt mai puțin adînci la molarul doi, iar șanțul disto-palatinal este numai schițat.

Scanned with OKEN Scanner

—Foseta distală de pe faţa ocluzală la molarul doi este mult mai mică sau, cîteodată, este înlocuită de un şanţ.

—Cuspizii disto-vestibulari şi disto-palatinali sînt mai mici la molarul doi, reducerea volumului este mai evidentă la cuspidul disto-palatinal, care poate să ajungă pînă la lipsa lui cînd nu mai are şanţ pe faţa palatinală şi să fie tricuspidat.

—Primul molar, de multe ori, prezintă tuberculul lui Carabelli.

Caractere morfologice radiculare deosebite

—Volumul rădăcinilor este mai mare la primul molar, decît la al doilea molar.

—Divergenţa rădăcinilor la primul molar este accentuată, comparativ cu molarul doi la care sînt adunate.

—Separaţia rădăcinilor mezio-vestibulară de cea palatinală la primul molar începe aproape de colet, iar la molarul al doilea se despart la cîţiva milimetri, după ce au fost unite printr-o lamă de dentină.

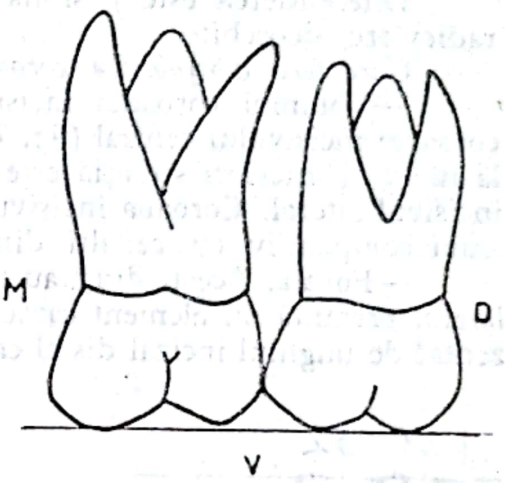

Fig. 7—222. Diferenţa de volum dintre molarul prim şi doi la maxilar.

Particularităţi clinico-terapeutice

—Erupţia molarului doi are loc la diferenţă de 6 ani faţă de primul molar, acesta din urmă fiind mai frecvent afectat de procese carioase.

—Poziţia de implantare în maxilar este marcată la al doilea molar printr-o înclinare mai accentuată decît la primul molar.

—Tratamentele endodontice la primul molar sînt realizate cu mai puţină dificultate decît la al doilea molar, datorită poziţiei mai anterioare şi a dimensiunilor mai mari a canalelor radiculare.

d. Diferenţierea molarului al doilea de molarul al treilea la maxilar

Molarul al treilea are morfologia coronară şi radiculară cea mai variată dintre toţi molarii superiori, ceea ce înseamnă că uneori se poate recunoaşte uşor, iar alteori cu dificultate.

Caractere morfologice coronare deosebite

—Volumul coroanei molarului trei este mai mic decît al molarului doi.

—Forma coroanei celui de al treilea molar este de multe ori asemănătoare cu a molarului doi. Uneori pe faţa ocluzală, ultimul molar are numai doi cuspizi, îi lipseşte cuspidul disto-palatinal.

Caractere morfologice radiculare deosebite

—Rădăcinile molarului trei pot prezenta mari variaţii morfologice astfel: să fie unite rezultînd o rădăcină de formă conică, să fie asemănătoare cu ale molarului secund, sau să fie în două treimi ale coletului o singură rădăcină din care să se ramifice 3—4 vîrfuri.

Scanned with OKEN Scanner

e. Diferențierea incisivului central de incisivul lateral la mandibulă

Ambii incisivi fac parte din aceeași grupă de dinți, ceea ce înseamnă că prezintă foarte multe caractere morfologice asemănătoare care îngreunează deosebirea dintre ei.

Diferențierea este posibilă dacă sînt cunoscute caracterele coronare și radiculare deosebite.

Caractere morfologice coronare deosebite

— Volumul coroanei incisivului lateral este mai mare decît volumul coroanei incisivului central (fig. 7—223). Spre deosebire de incisivii superiori, la incisivii inferiori situația este inversă, incisivul central este mai mic decît incisivul lateral. Coroana incisivului central inferior are cele mai mici dimensiuni comparativ cu ceilalți dinți de pe ambele arcade.

— Forma. Acești dinți au formă asemănătoare unei dălți. Dar incisivul lateral prezintă un element caracteristic foarte util pentru diferențiere, reprezentat de unghiul incizal distal care este mai rotunjit decît la incisivul central.

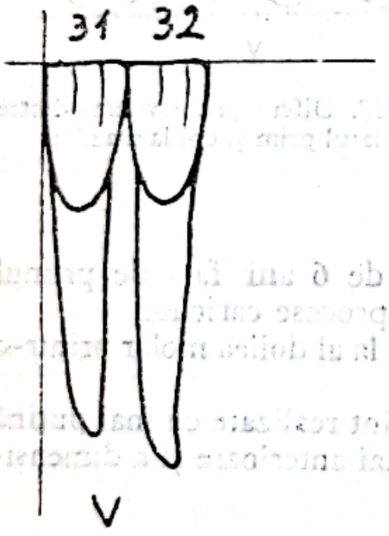

Fig. 7—223. Diferența dintre volumul coroanelor incisivului central și incisivului lateral la mandibulă.

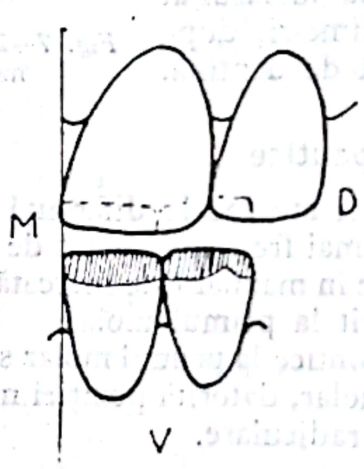

Fig. 7—224. Abraziunea incisivilor inferiori.

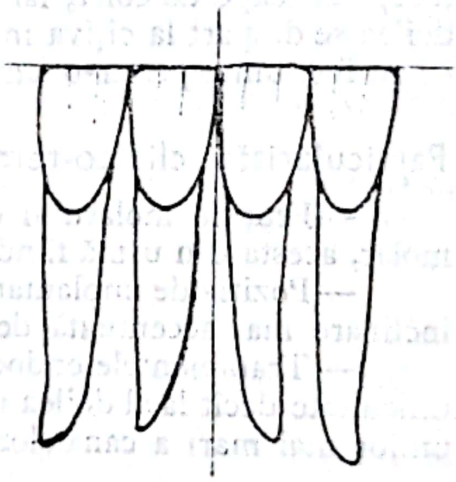

Fig. 7—225. Diferența dintre volumul rădăcinilor incisivului central și lateral inferior.

— Abraziunea dacă s-a produs mai intens poate să consituie un element care să favorizeze diferențierea. Incisivul central are, datorită uzurii, o fațetă localizată incizo-vestibular, rezultată în urma contactului cu incisivul central superior. Incisivul lateral datorită uzurii are două fațete situate incizo-vestibular separate de o creastă de smalț. Fațeta mezială este mai coborîtă și rezultă în urma contactului cu incisivul central superior. Fațeta distală este mai sus situată și rezultă din contactul cu incisivul lateral superior (fig. 7—224).

Caractere morfologice radiculare deosebite

— Volumul rădăcinii incisivului lateral este mai mare decît al incisivului central (fig. 7—225). Incisivul central inferior are cea mai mică rezistență paradontală.

Scanned with OKEN Scanner

—Forma rădăcinilor este asemănătoare însă, pe fața mezială a rădăcinii incisivului central există uneori un șanț longitudinal care nu apare vizibil la incisivul lateral.

—Apexul rădăcinii incisivului central este orientat mai mult spre vestibular decît la incisivul lateral (fig. 7—226).

—Poziția de implantare în cadrul arcadei este asemănătoare, fiind înclinată spre vestibular la nivelul marginilor incizale cu 2—5°.

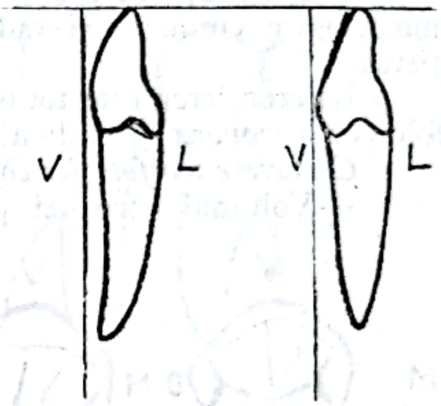

Fig. 7—226. Orientarea apexului la incisivii inferiori.

f. Diferențierea caninului de primul premolar la mandibulă

Acești doi dinți, deși fac parte din grupuri diferite cu multe caractere morfologice coronare și radiculare deosebite, totuși, apare posibilă confuzia lor.

Pentru diferențiere sînt analizate elementele care îi deosebesc, astfel:

Caractere morfologice coronare deosebite

—Volumul caninului este mai mic decît volumul primului premolar, deși fața vestibulară a caninului are dimensiuni mai mari și lasă impresia că este mai voluminos, în realitate însă premolarul are volumul mai mare.

— Forma. Coroana caninului are forma de vîrf de lance cu patru fețe laterale și o margine incizală în «V». Coroana primului premolar are formă cilindrică cu patru fețe laterale și o față ocluzală pe care se află doi cuspizi separați de un șanț ce este orientat mezio-distal (fig. 7—227). Cînd cuspidul lingual al primului premolar are dimensiuni foarte reduse, dintele seamănă cu un canin care prezintă un cingulum bine dezvoltat.

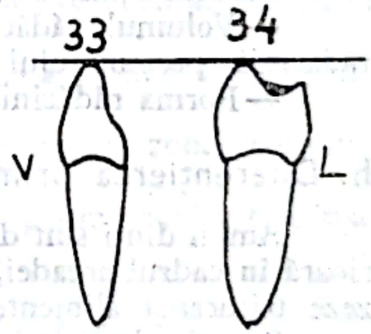

Fig. 7—227. Diferența de formă dintre coroana caninului inferior și coroana primului premolar inferior.

—Culoarea. Premolarul are o nunață de culori mai închisă decît cea a caninului.

—Abraziunea. Caninul se abrazează vestibulo-incizal mai intens la nivelul brațului distal al «V»-ului. La primul premolar abraziunea se produce numai la nivelul cuspidului vestibular, avînd ca rezultat reducerea înălțimii.

Caractere morfologice radiculare deosebite

—Volumul rădăcinii caninului este mult mai mare decît volumul rădăcinii primului premolar.

—Forma rădăcinii caninului este marcată de aplatizarea în sens mezio-distal avînd patru fețe: două proximale mai mari și două mai mici, vestibulară și linguală. Forma rădăcinii primului premolar este conică iar pe secțiune orizontală —rotunjită.

Scanned with OKEN Scanner

— Implantarea caninului este uşor vestibularizată, a primului premolar se apropie de axul vertical, marginea ocluzală a feţei vestibulare fiind foarte puţin lingualizată.

g. Diferenţierea primului premolar de al doilea premolar la mandibulă

Aceşti dinţi, deoarece fac par din acelaşi grup, prezintă multe elemente morfologice coronare şi radiculare asemănătoare, care îngreunează diferenţierea.

Diferenţierea este totuşi posibilă datorită existenţei unor caractere morfologice coronare şi radiculare deosebite.

Caractere morfologice coronare deosebite

— Volumul coroanei primului premolar este mai mic decît volumul celui de al doilea premolar.

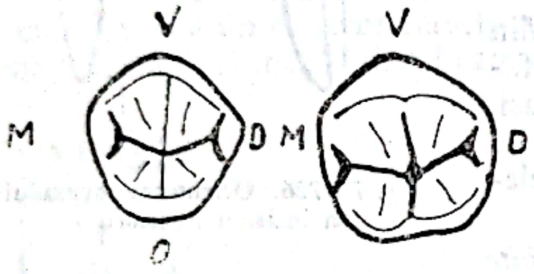

Fig. 7—228. Diferenţa feţelor ocluzale la premolarii inferiori.

— Forma coroanei primului premolar este asemănătoare cu forma coroanei premolarului doi numai la nivelul feţelor laterale. Faţa ocluzală este diferită — a primului premolar are cuspidul lingual cu dimensiuni reduse, a premolarului doi poate avea doi sau trei cuspizi. Cînd prezintă doi cuspizi sînt de mărimi aproape egale. Dacă are trei cuspizi şanţul intercuspidian are forma literei Y (fig. 7—228).

Caractere morfologice radiculare deosebite

— Volumul rădăcinii primului premolar este mai mic decît volumul rădăcinii premolarului doi.

— Forma rădăcinilor este mai conică şi mai efilată la primii premolari.

h. Diferenţierea primului molar de al doilea molar la mandibulă

Ambii dinţi sînt din grupul de dinţi molari, care ocupă o poziţie posterioară în cadrul arcadei, structurată să suporte presiuni puternice şi să realizeze triturarea alimentelor.

Sînt dinţi care se aseamănă între ei prin multe elemente de morfologie, dar tot prin atîtea elemente se pot deosebi.

Caractere morfologice coronare deosebite

— Volumul. Coroana primului molar are dimensiuni mult mai mari decît a molarului doi.

— Înălţimea coroanei primului molar este mai mare decît înălţimea molarului doi.

— Forma. Coroana primului molar are formă asemănătoare cu un paralelipiped dreptunghiular iar a molarului doi este cuboidală.

— Faţa ocluzală a primului molar are conturul dreptunghiular iar a molarului doi este pătrată.

— Cuspizii sînt în număr diferit, primul molar are cinci cuspizi, al doilea molar are patru cuspizi.

Scanned with OKEN Scanner

—Şanţurile. Primul molar are patru şanţuri pe faţa ocluzală, la care se adaugă două de pe faţa vestibulară şi unul de pe faţa linguală. Molarul doi are două şanţuri pe faţa ocluzală şi cîte unul pe faţa vestibulară şi linguală. Şanţurile de pe faţa ocluzală la primul molar au un traiect complex, la molarul doi se intersectează sub formă de cruce (fig. 7—229).

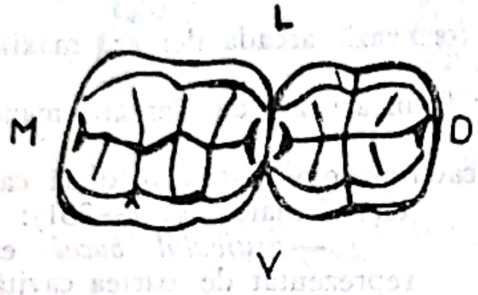

Fig. 7—229. Şanţurile intercuspidiene la primul şi al doilea molar inferior.

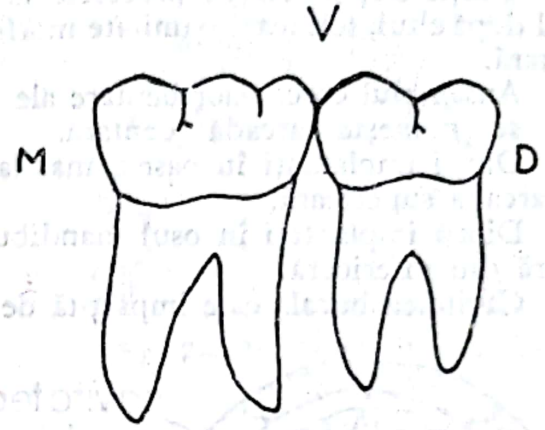

Fig. 7—230. Forma rădăcinilor la primul şi al doilea molar inferior.

—Fosetele de pe faţa ocluzală la primul molar sînt în număr de cinci, la al doilea molar sînt în număr de trei.

—Abraziunea este mai intensă la nivelul cuspizilor primului molar, decît la al doilea molar.

Caractere morfologice radiculare deosebite

—Volumul radicular al primului molar este mai mare decît al molarului doi.

—Forma rădăcinilor primului molar este robustă şi mai diveregentă decît a molarului doi (fig. 7—230).

—Separaţia rădăcinilor la primul molar se produce din zona coletului, la molarul doi se face la distanţă de colet.

—Poziţia de implantare în arcadă este diferită, primul molar este mai puţin mezio-lingualizat comparativ cu molarul doi.

i. Diferenţierea molarului doi de molarul trei la mandibulă

Caracterele morfologice ale celor doi molari sînt în general asemănătoare, dar există şi multe elemente de diferenţiere.

Caractere morfologice coronare deosebite

—Volumul coroanei molarului doi este mai mare decît al molarului trei.

—Forma coroanei molarului trei poate să fie diferită: asemănătoare cu a molarului doi (cu patru cuspizi); asemănătoare cu a primului molar (cu cinci cuspizi) sau să nu fie asemănătoare cu nici un dinte (cu multe proeminenţe sferice pe faţa ocluzală.).

Caractere morfologice radiculare deosebite

Rădăcinile molarului trei pot avea forme variate: unite şi conice, pluriradiculare, curbate şi divergente etc.

Scanned with OKEN Scanner

8.

ARCADELE DENTRE

Dinții implantați în procesele alveolare ale oaselor maxilare, înșiruiți unul după altul, formează o unitate morfo-funcțională denumită arcadă alveolo-dentară.

Ansamblul coroanelor dentare ale dinților implantați în procesele alveolare se numește arcadă dentară.

Dinții implantați în oasele maxilare formează arcada dentară maxilară sau arcada superioară.

Dinții implantați în osul mandibular formează arcada dentară mandibulară sau inferioară.

Cavitatea bucală este împărțită de arcada alveolo-dentară în două cavități virtuale (fig. 7—231):

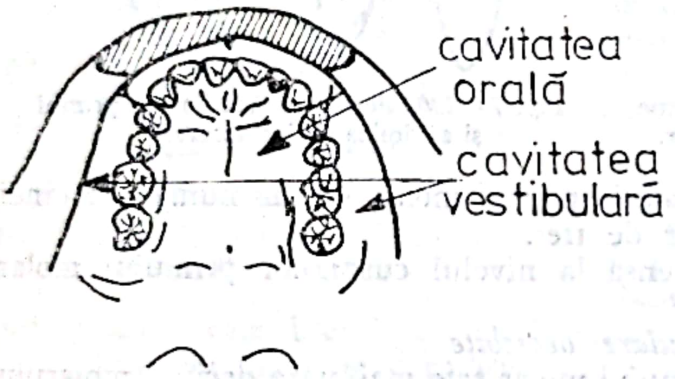

Fig. 231— Vestibulul bucal și cavitatea orală.

—*vestibulul bucal* este reprezentat de partea cavității bucale delimitată de fața vestibulară a dinților și de fața internă a buzelor și obrajilor;

—*cavitatea orală* este reprezentată de partea cavității bucale rămasă în interiorul arcadelor dentare în care se află limba.

În descrierea arcadelor dentare sînt urmărite elementele următoare: forma, dimensiunea și raportul stabilit în momentul contactului.

a. — Forma arcadei dentare

Este apreciată după forma liniei imaginare ce unește următoarele repere morfologice: marginile incizale ale dinților frontali și vîrful cuspizilor vestibulari ai dinților laterali.

Numărul formelor de arcade dentare este variabil pentru toți autorii care le-au descris, astfel după Marseille sînt 3 forme iar după Izard sînt 6 forme.

Formele normale de arcadă dentară sînt: semieliptică și hiperbolică.

—*Arcada dentară semieliptică* (fig. 7—232) este caracterizată la nivelul dinților frontali de existența unei curburi sub formă de arc de cerc, în zona premolar-molar de existența a două linii ușor curbe spre distal, rezultînd o formă cu extremitățile ușor convergente, ceea ce corespunde ultimilor molari. Acest tip de arcadă este frecvent întîlnită la maxilar.

—*Arcada dentară hiperbolică* (fig. 7—233) este caracterizată la nivelul dinților frontali de existența unei curburi sub formă de arc de cerc iar în zona premolar-molar, de existența a două linii drepte divergente spre distal. Această

Scanned with OKEN Scanner

formă este specifică pentru arcada mandibulară. Între arcada dentară maxilară cu formă specifică de semielipsă și arcada mandibulară cu formă de hiperbolă există diferență dimensională, cea maxilară este mai mare, astfel că arcada coronară mandibulară se înscrie în arcada coronară maxilară.

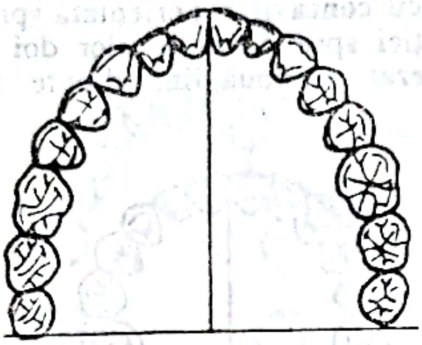

Fig. 7—232. Arcadă dentară semieliptică.

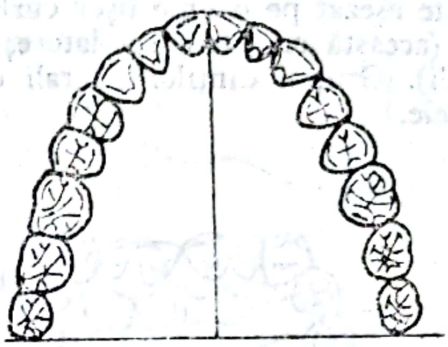

Fig. 7—233. Arcadă dentară hiperbolică.

Deși între cele două arcade dentare există diferențe de formă și de dimensiune, totuși, dinții acestora stabilesc raporturi normale datorită axului de implantare diferit, grupul frontal superior are o înclinație de 8—10° cu orientare spre vestibular, iar dinții grupului lateral au o înclinație de 1—5° cu aceeași orientare, axul dinților laterali mandibulari are o direcție oblică spre lingual. La maxilar, toate rădăcinile dinților converg spre apex, iar la mandibulă diverg spre apex. Villain a demonstrat aceasta, prelungind virtual axele tuturor dinților, obținînd un con al cărui vîrf este situat înapoia rădăcinii nasului.

Alte forme de arcade dentare (întîlnite mai rar):

— *Arcada dentară în forma literei « V »* (fig. 7—234), este specifică pentru cei care au o respirație mai mult bucală.

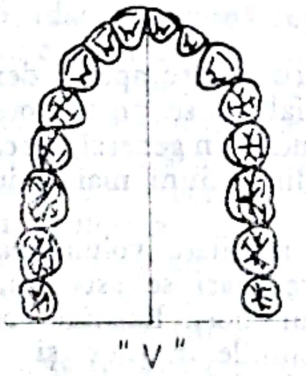

Fig. 7—234. Arcadă dentară în formă de « V ».

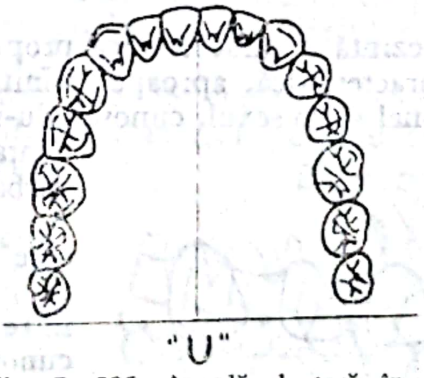

Fig. 7—235. Arcadă dentară în formă de « U ».

Dinții frontali situați de o parte și de alta a liniei mediane, sînt așezați pe două linii care se unesc sub formă de unghi. Grupul dinților frontali este vestibularizat iar cel al dinților laterali este palatinizat.

Scanned with OKEN Scanner

— *Arcada dentară în forma literei « U »* (fig. 7—235). Grupul dinților frontali este așezat pe o linie ușor curbă, aproape o linie dreaptă, iar grupul dinților laterali (premolari și molari) sînt așezați pe două linii drepte, paralele între ele.

— *Arcada dentară în forma literei M* (fig. 7—236). Grupul dinților frontali este așezat pe o linie ușor curbă dar cu concavitatea orientată spre vestibular (această orientare se datorește rotației spre distal a celor doi incisivi centrali). Grupul dinților laterali este așezat pe două linii drepte paralele între ele.

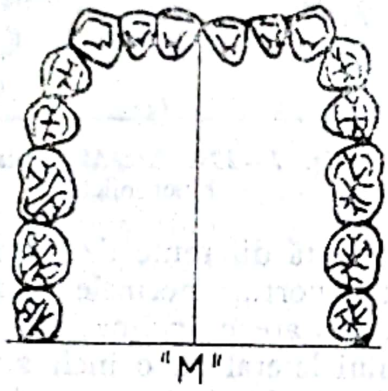

Fig. 7—236. Arcadă dentară în formă de « M ».

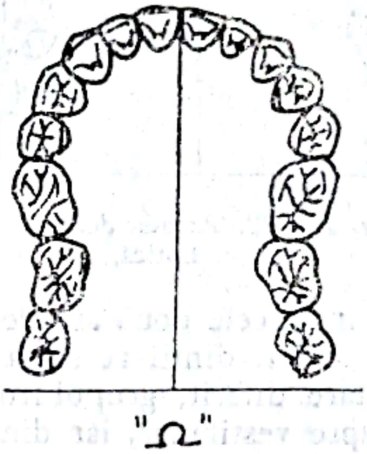

Fig. 7—237. Arcadă dentară în formă de omega

— *Arcada dentară în formă de omega sau de liră* (fig. 7—237). Grupul dinților frontali este așezat pe o linie curbă în arc de cerc, iar grupul dinților laterali pe două linii curbe, care sînt orientate cu convexitatea spre vestibular. Arcada prezintă o îngustare accenturată la nivelul premolarilor.

b. — Dimensiunea arcadelor dentare

Reprezintă o caracteristică proprie pentru fiecare aparat dento-maxilar. Această caracteristică, aproape infinit de variabilă, se poate corela cu tipul constituțional și cu sexul, cunoscîndu-se că femeile, în general, prezintă arcade dentare cu dimensiuni mai reduse decît la bărbați.

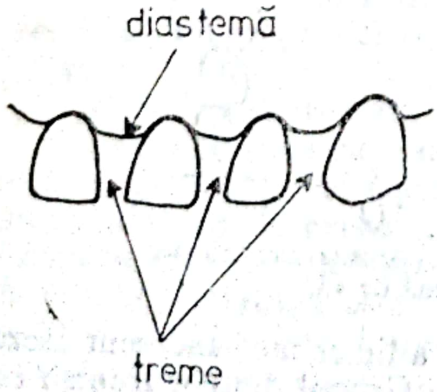

Fig. 7.238—Incongruență cu spațiere.

Oasele maxilare voluminoase, cu procese alveolare mari se asociază, de regulă, cu dinți voluminoși. Există o corespondență între dimensiunile dinților și a alveolelor cunoscută sub denumirea de « congruență alveolo-dentară ». Cînd nu există corespondență, se numește incongruență dento-alveolară. Dacă procesele alveolare sînt mai mari decît dinții, între dinți nu mai există puncte de contact, spațiile existente se nu-

Scanned with OKEN Scanner

mesc « treme ». Această necorespondență se numește « incongruență cu spațiere » (fig. 7—238). Dacă procesele alveolare sînt mai mici decît arcada coronară, dinții vor fi implantați înghesuiți, prin rotație sau suprapunere. Această neconcordanță poartă denumirea de « incongruență cu înghesuiri » (fig. 7—239).

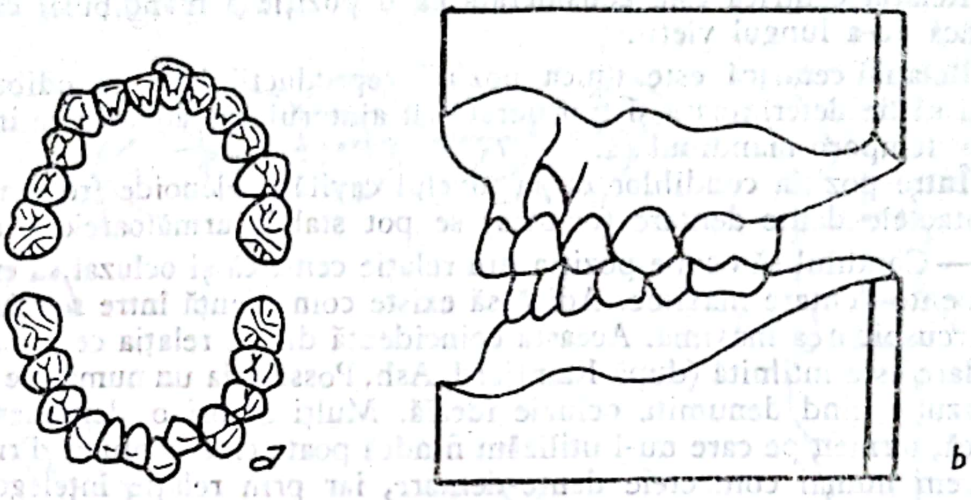

Fig. 7—239. Incongruență cu înghesuiri. *a* — vedere transversală ; *b* — vedere sagitală (pe modele).

c. — Raportul de contact — ocluzia

Termenul de ocluzie dentară exprimă contactul dintre dinții celor două arcade la un moment dat, indiferent dacă el se produce static sau cinematic. Datorită mobilității articulației temporo-mandibulare, pot să se realizeze multiple contacte între dinții celor două arcade dentare.

Ocluzia din poziția de intercuspidare maximă

Intercuspidarea maximă reprezintă cel mai mare număr de puncte de contact stabilite prin întrepătrunderea cuspizilor de la nivelul celor două arcade dentare antagoniste (fig. 7—240).

Numărul maxim de puncte de contact stabilite constituie o particularitate a fiecărui subiect, fiind supus modificărilor morfologice sau cinematice care pot să apară în structurile constituente ale aparatului dento-maxilar.

Ocluzia care se produce și are caracteristic numărul maxim de contacte dento-dentare, este cunoscută sub numele de ocluzie din poziția de intercuspidare maximă.

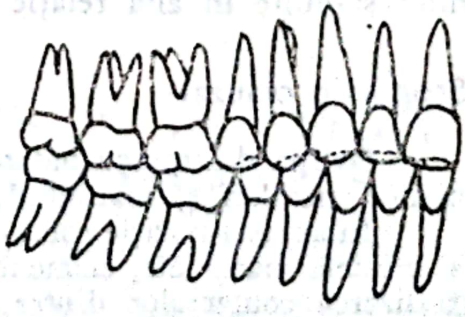

Fig. 7—240. Ocluzia de intercuspidare maximă.

Ocluzia din poziția de relație centrică

Relația centrică reprezintă o anumită poziție a condililor mandibulei față de craniu, fără să se coreleze cu raporturile dento-dentare.

Scanned with OKEN Scanner

În relația centrică condilii ocupă poziția cea mai înaltă, cea mai posterioară, simetrică și neforțată în cavitatea glenoidă. Această poziție este determinată, în general, de ligamentele ATM, ceea ce i-a creat și denumirea de poziție ligamentară, dar poate să fie influențată și de tonusul musculaturii mobilizatoare a mandibulei.

Relația centrică este considerată ca o poziție a mandibulei care nu se modifică de-a lungul vieții.

Relația centrică este unica poziție reproductibilă a mandibulei, fiind posibil să fie determinată și transferată cu ajutorul aparatelor care imită articulația temporo-mandibulară.

Între poziția condililor de la nivelul cavității glenoide (relația centrică) și contactele dento-dentare (ocluzia) se pot stabili următoarele corelații:

— Condilul să ocupe poziția din relație centrică și ocluzal să existe contacte dento-dentare maxime. Adică să existe coincidență între relația centrică și intercuspidarea maximă. Această coincidență dintre relația centrică și intercuspidare este întîlnită (după Ramfjord, Ash, Posselt) la un număr de 10—15% din cazuri, fiind denumită ocluzie ideală. Mulți autori o denumesc ocluzie centrică, termen pe care nu-l utilizăm fiindcă poate crea confuzii. Prin ocluzie, înțelegem numai contactele dento-dentare, iar prin relație înțelegem numai poziția dintre cele două structuri osoase (mandibulă și maxilar).

— Condilii să ocupe o poziție mai anterioară față de cea din relația centrică, și ocluzal să se obțină contacte dento-dentare maxime. În relația centrică să nu existe intercuspidare maximă. După aceiași autori, citați mai sus, în 85—90% din cazuri există o neconcordanță între poziția de intercuspidare maximă și o poziție de relație centrică, datorită unei alunecări (glisări) anterioare a mandibulei (condililor). Cînd există dentiția naturală completă, intercuspidarea maximă se produce, de obicei, într-o poziție a mandibulei ușor anterioară față de relația centrică.

Ocluzia de obișnuință

Ocluzia de obișnuință reprezintă totalitatea contactelor dento-dentare ce se stabilesc, determinate de o poziție excentrică a mandibulei față de maxilar. Factori multipli, funcționali sau patologici pot produce devierea mandibulei și, totodată, a arcadei dentare inferioare, contactele maxime dento-dentare fiind stabilite în altă relație decît cea centrică.

Stopurile ocluzale

Poziția de intercuspidare maximă este caracterizată de angrenarea cuspizilor maxilari și mandibulari.

În această poziție rolul cel mai important îl au cuspizii, fosetele ocluzale și crestele marginale, elemente morfologice a căror valoare este deosebită în realizarea contactelor dintre arcadele dentare.

Cuspizii care stabilesc contact cu șanțurile și fosetele antagoniste sînt numiți cuspizi activi, de sprijin sau de suport. Deoarece contactul lor are ca

Scanned with OKEN Scanner

efect și stabilizarea mandibulei față de maxilar în cadrul poziției de intercuspidare maximă, se cheamă «stopuri ocluzale».

Abjean și Korbendeau împart cuspizii activi în trei grupe, dintre care două grupe se află la nivelul arcadei mandibulare iar o grupă la cea maxilară.

— Din prima grupă fac parte cuspizii vestibulari ai premolarilor și molarilor inferiori (fig. 7—241).

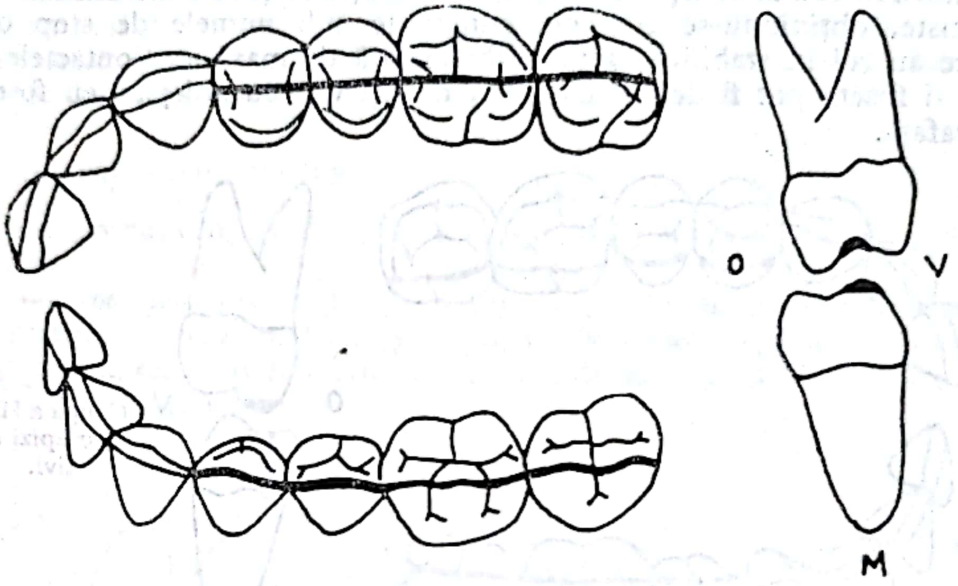

Fig. 7—241. Grupa I de cuspizi activi.

Cuspizii meziali inferiori contactează zona mezială a dintelui omonim antagonist, iar cuspidul centro-vestibular al molarului I și disto-vestibular al molarului 2 contactează foseta centrală a dintelui omonim superior (antagonist).

— Din grupa a doua fac parte marginile incizale ale dinților frontali inferiori care au aspectul unei linii orizontale, ce se termină prin linii frînte la nivelul caninilor. Contactele acestui grup de sprijin mandibular se stabilesc la nivelul fețelor palatinale ale incisivilor și caninilor maxilari (fig. 7—242).

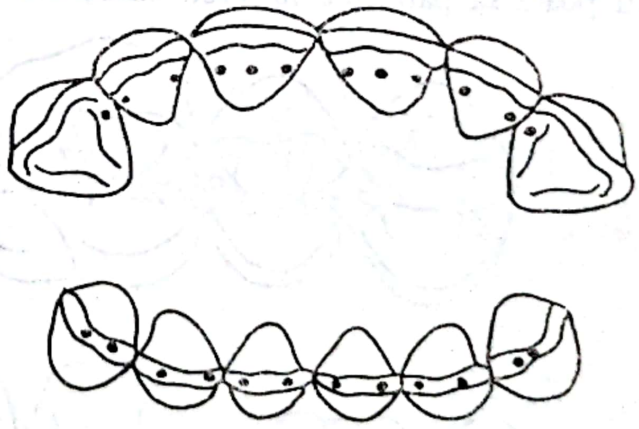

Fig. 7—242. Grupa a II-a de cuspizi activi.

— Din grupa a treia fac parte cuspizii palatinali ai premolarilor și molarilor superiori (fig. 7—243). Contactele acestor cuspizi se stabilesc astfel: cuspizii palatinali ai premolarilor și cuspizii disto-palatinali ai molarilor contactează foseta distală a

dintelui omonim antagonist, iar cuspizii mezio-palatinali ai molarilor contactează fosetele centrale ale molarilor antagoniști.

Tipuri de contacte cuspid-fosetă

În poziția de contact dintre dinții celor două arcade, la nivelul grupului lateral intră în contact cuspizii de sprijin cu șanțurile și fosetele dinților arcadei antagoniste, obținîndu-se contacte cunoscute sub numele de stop ocluzal, deoarece au rol în stabilizarea mandibulei față de maxilar. Contactele dintre cuspizi și foseta pot fi de tip tripodic, de tip vîrf cuspid-planșeu fosetă sau în suprafață.

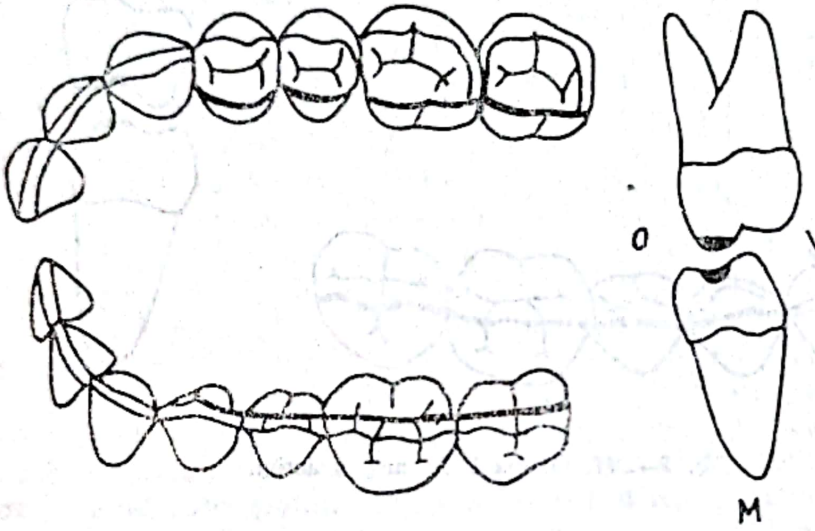

Fig. 7—243. Grupa a III-a de cuspizi activi.

Contactul de tip « tripodic » (fig. 7—244), se stabilește la arcadele caracterizate de dinți ce prezintă cuspizi rotunjiți, vîrful (extremitatea) cuspidului nu poate să pătrundă în foseta antagonistă, să ia contact cu planșeul acesteia.

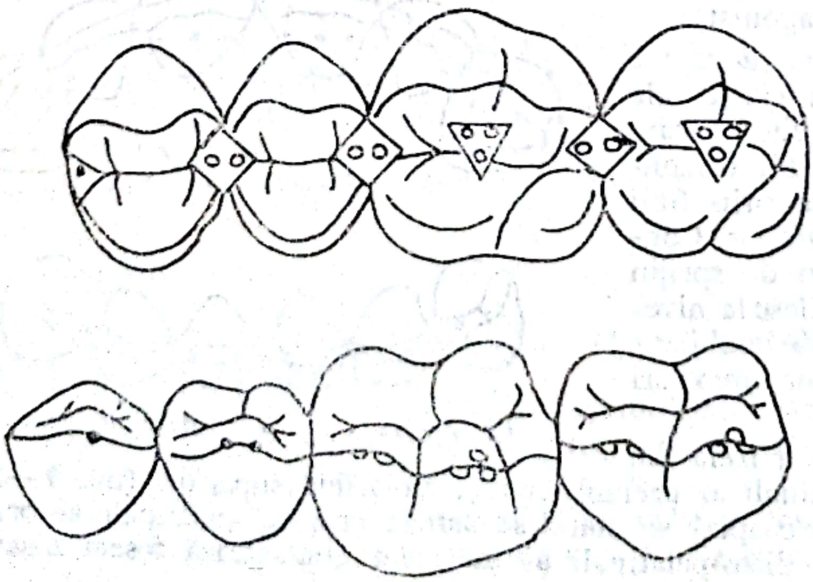

Fig. 7—244. Contact tripodic.

Scanned with OKEN Scanner

Cuspidul în această situație are contact în trei puncte la nivelul pantelor cu pereții fosetelor.

Contactul de tip « vîrf cuspid-planșeu fosetă », se stabilește cînd dinții prezintă cuspizi cu vîrfuri ascuțite, iar fosetele dinților antagoniști sînt larg deschise. Cuspidul pătrunde în fosetă lejer, stabilindu-se contact numai la nivelul vîrfului cuspidian și planșeul fosetei. Acest tip de contact este mai lejer — ușor instabil.

Contactul de suprafață poate să apară de la început, sau să rezulte din transformarea unuia dintre cele două tipuri descrise mai sus. Acest tip de contact se manifestă sub forma unui angrenaj foarte strîns.

Tipuri de rapoarte incizale

Între grupul dinților din zona frontală pot exista două tipuri de rapoarte funcționale:

1 — *Tipul psalidodont* (fig. 7—245), dinții frontali superiori îi depășesc pe cei inferiori în sens vertical și orizontal. Mărimea depășirii este variabilă, fiind posibil să existe o acoperire de 1—2 mm sau mai mult de 1/3, 1/2 sau 1/1 a dinților inferiori.

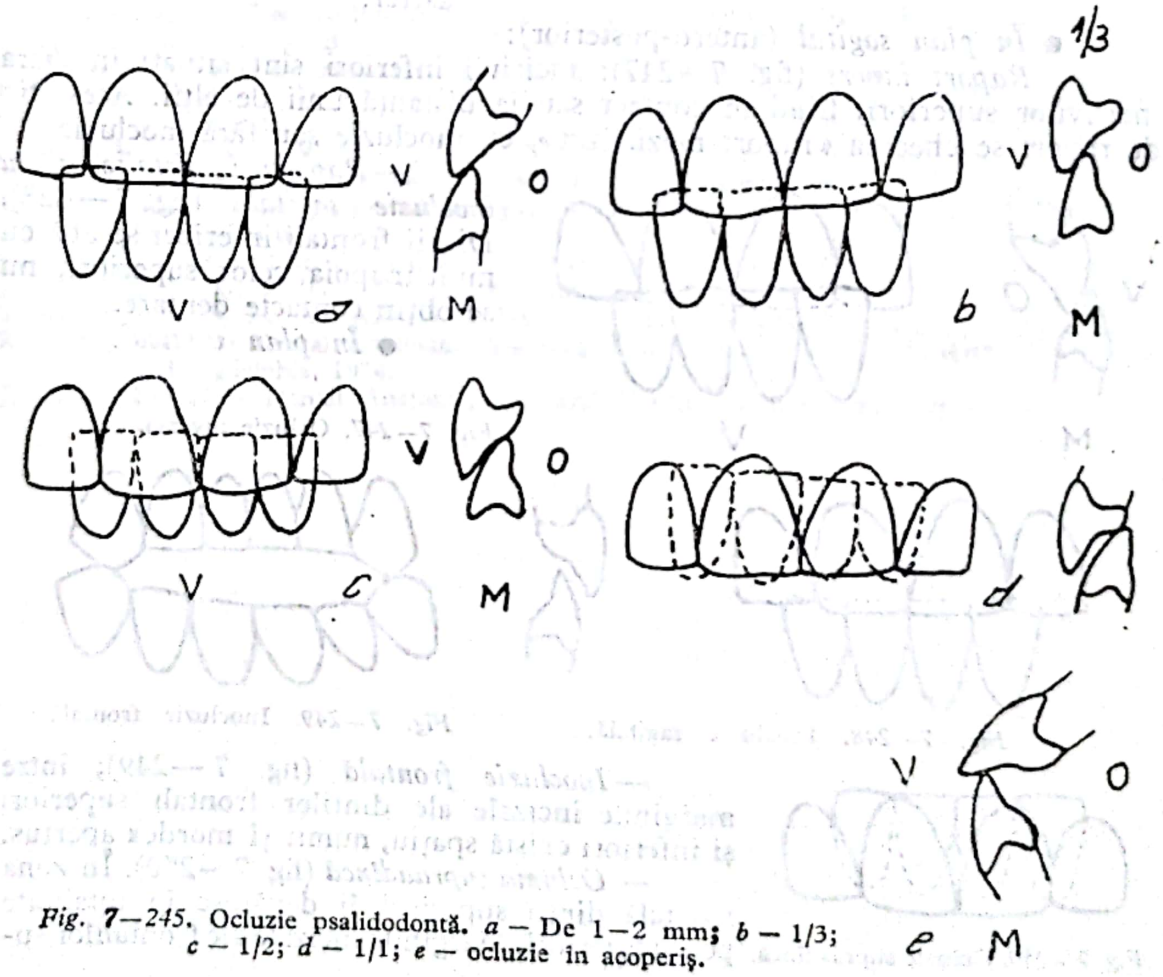

Fig. 7—245. Ocluzie psalidodontă. *a* — De 1—2 mm; *b* — 1/3; *c* — 1/2; *d* — 1/1; *e* — ocluzie în acoperiș.

Scanned with OKEN Scanner

Dacă depășirea este de 1/2 sau 1/1 se numește ocluzie adîncă.

Tipul de raport psalidodont poate să apară sub două forme:

— de *ocluzie adîncă acoperită*; între fețele vestibulare ale dinților inferiori și cele palatinale ale dinților superiori există un contact strîns;

— de *ocluzie în acoperiș* (fig. 7—245 e); între fețele vestibulare ale dinților inferiori și cele palatinale ale dinților superiori apare un spațiu liber.

2 — *Tipul labiodont* (fig. 7—246); marginea incizală a dinților superiori prezintă raport de contact cu marginea incizală a dinților inferiori. Acest tip de raport este mai rar întîlnit, aproximativ în 5% din cazuri.

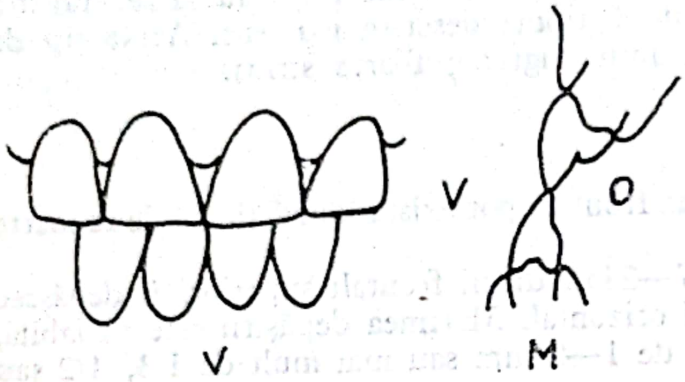

Fig. 246. Ocluzie labiodontă.

Tipuri de raporturi incizale nefuncționale

Aceste raporturi anormale sînt produse în planuri diferite astfel:

● *În plan sagital* (antero-posterior):

— *Raport invers* (fig. 7—247): incisivii inferiori sînt situați în afara incisivilor superiori, fiind în contact sau la distanță unii de alții. Acest tip de raport se cheamă «raport mezializat», cu inocluzie sau fără inocluzie.

— *Raporturi distalizate cu inocluzie sagitală* (fig. 7—428). Dinții frontali inferiori se află cu mult înapoia celor superiori, nu se obțin contacte dentare.

● *În plan vertical:*

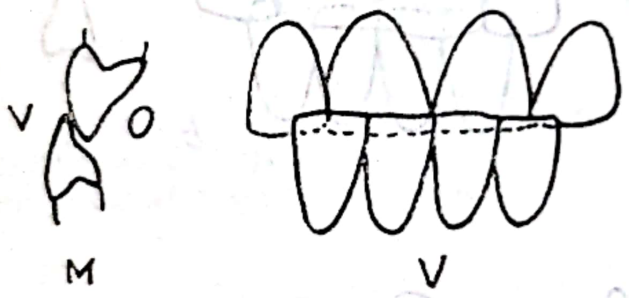

Fig. 7—247. Ocluzie inversă.



Fig. 7—248. Inocluzie sagitală.

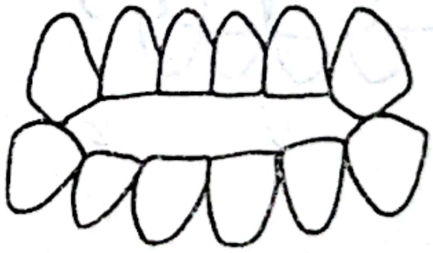

Fig. 7—249. Inocluzie frontală.

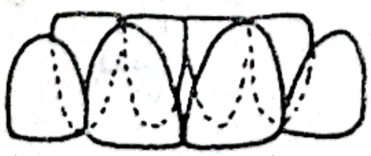

Fig. 7—250. Ocluzie supraadîncă.

— *Inocluzie frontală* (fig. 7—249); între marginile incizale ale dinților frontali superiori și inferiori există spațiu, numit și mordex apertus.

— *Ocluzia supraadîncă* (fig. 7—250). În zona frontală dinții superiori îi depășesc în totalitate pe cei inferiori. Marginile incizale ale frontalilor su-

Scanned with OKEN Scanner

periori ating parodonțiul marginal spre vestibular al celor inferiori, iar marginile incizale ale frontalilor inferiori sînt în contact cu parodonțiul marginal spre palatinal al dinților superiori.

BIBLIOGRAFIE

J. ABJEAN, J. M. KORBENDAU — L'occlusion, Ed. J. Prelat, Paris, 1977.
R. W. BLAKESLEE, R. P. REMMER, A. SHIU — Dental Technology, The C.V. Mosby Company, cap. V, 35—74, ed. I. St. Louis 1980.
G. C. VAN BEEK — Dental Morphology (an illustrated quide), W. Right/P.S.G., London, 1983.
CHIRA IULIA — Morfologia funcțională a aparatului dento-maxilar, Ed. didactică și pedagogică, București, 1981.
E. COSTA, L. ENE, ST. DUMITRESCU — Propedeutică stomatologică, Ed. didactică și pedagogică, București, 1968.
E. COSTA — Raționamentul medical în practica stomatologică, Ed. Medicală, București, 1970.
E. COSTA — Morfologia funcțională, Ed. didactică și pedagogică, București, 1970.
P. E. DAWSON — Les problèmes de l'occlusion, Ed. Julien Prélat, Paris, 1977.
L. ENE — Stomatologia (Buc.), 1977, 3, 183—198.
L. ENE, C. ILIE — Stomatologia (Buc.), 1978, 3, 185—198.
L. ENE, C. ILIE, V. M. CONSTANTINESCU — Stomatologia (Buc.), 1978, 2, 97—104.
L. ENE, C. ILIE, D. SAVA — Stomatologia (Buc.), 1978, 1, 15—28.
L. ENE, V. BODNAR, V. M. CONSTANTINESCU — Stomatologia (Buc.) 1979, 1, 29—40.
P. FIRU — Stomatologia infantilă, Ed. didactică și pedagogică, București, 1967.
I. GLICKMAN — Clinical Periodontology, W. B. Saunders, Company, Ed. Philadelphia, London, Toronto, 1972.
G. IZARD — Orthopédie dento-faciale, Masson et Cie, Paris, 1950.
J. LEJOYEUX, O. HUL — Rev. Odonto-stomat., 1980, 1, p. 18—22.
S. RAMFJOURD, M. M. ASH — Occlusion, W. B. Saunders, Philadelphia, 1971.
R. C. WHEELER— Dental Anatoma, Physiology and Occlusion. W.B. Saunders Company, Ed. 5, Philadelphia, 1974.
J. B. WOELFEL — Dental Anatomy, Lea and Febiger, Philadelphia, 1984.

Scanned with OKEN Scanner